This is a digital copy of a book that was preserved for generations on library shelves before it was carefully scanned by Google as part of a project to make the world's books discoverable online.

It has survived long enough for the copyright to expire and the book to enter the public domain. A public domain book is one that was never subject to copyright or whose legal copyright term has expired. Whether a book is in the public domain may vary country to country. Public domain books are our gateways to the past, representing a wealth of history, culture and knowledge that's often difficult to discover.

Marks, notations and other marginalia present in the original volume will appear in this file - a reminder of this book's long journey from the publisher to a library and finally to you.

Usage guidelines

Google is proud to partner with libraries to digitize public domain materials and make them widely accessible. Public domain books belong to the public and we are merely their custodians. Nevertheless, this work is expensive, so in order to keep providing this resource, we have taken steps to prevent abuse by commercial parties, including placing technical restrictions on automated querying.

We also ask that you:

+ *Make non-commercial use of the files* We designed Google Book Search for use by individuals, and we request that you use these files for personal, non-commercial purposes.

+ *Refrain from automated querying* Do not send automated queries of any sort to Google's system: If you are conducting research on machine translation, optical character recognition or other areas where access to a large amount of text is helpful, please contact us. We encourage the use of public domain materials for these purposes and may be able to help.

+ *Maintain attribution* The Google "watermark" you see on each file is essential for informing people about this project and helping them find additional materials through Google Book Search. Please do not remove it.

+ *Keep it legal* Whatever your use, remember that you are responsible for ensuring that what you are doing is legal. Do not assume that just because we believe a book is in the public domain for users in the United States, that the work is also in the public domain for users in other countries. Whether a book is still in copyright varies from country to country, and we can't offer guidance on whether any specific use of any specific book is allowed. Please do not assume that a book's appearance in Google Book Search means it can be used in any manner anywhere in the world. Copyright infringement liability can be quite severe.

About Google Book Search

Google's mission is to organize the world's information and to make it universally accessible and useful. Google Book Search helps readers discover the world's books while helping authors and publishers reach new audiences. You can search through the full text of this book on the web at `http://books.google.com/`

UC-NRLF
B 3 778 200

UNIVERSITY
OF CALIFORNIA

Virchows Archiv

für

pathologische Anatomie und Physiologie

und für

klinische Medizin.

Herausgegeben

von

Johannes Orth,

redigiert

von

Oscar Israel.

Band 174.

Folge XVII. Band IV.

Mit 14 Tafeln und 26 Textfiguren.

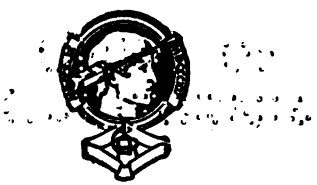

Berlin.

Druck und Verlag von Georg Reimer.

1903.

QM1
V5
v.174

UNIV. OF
CALIFORNIA

Inhalt des 174. Bandes.

Erstes Heft (2. Oktober).

Seite

I. de Haan, Experimentelle Tuberkulose. (Aus dem Geneeskundig Laboratorium zu Weltevreden. Java, Niederl. Ostindien.) 1

II. Roger und Garnier, Neue Untersuchungen über den Zustand der Schilddrüse bei den Pocken. (Mit 4 Textabbildungen.) . 14

III. Studenski, Über einen seltenen Fall von Staphylokokkomykosis der Haut bei Diabetes mellitus. (Aus der Propädeutischen Klinik zu Kiew.) (Hierzu Taf. I.) 29

IV. Neumann, Hämatologische Studien. (Fortsetzung zu Bd. 143.) II. Die Variabilität der Leukocyten, zugleich ein Beitrag zur Entzündungslehre 41

V. Caminiti, Beitrag zur Kenntnis der direkten Kernteilung. (Aus der Chirurgischen Klinik der Kgl. Universität zu Neapel.) (Hierzu 9 Figuren im Text.) 78

VI. Apolant, Beitrag zur Histologie der Geflügelpocke. (Aus dem Kgl. Institut für experimentelle Therapie in Frankfurt a. M. (Hierzu Taf. II.) 86

VII. Honda, Zur parasitären Ätiologie des Karzinoms. (Aus der pathologisch-anatomischen Anstalt des Krankenhauses im Friedrichshain.) (Hierzu Taf. III.) 96

VIII. Herxheimer, Über multiple Amyloidtumoren des Kehlkopfs und der Lunge. (Zugleich ein Beitrag zu den Amyloidfärbungen.) (Hierzu Taf. IV.) 130

IX. Rumpf, Über den Fettgehalt des Blutes und einiger Organe des Menschen. (Vortrag, gehalten am 9. März 1903 in der Niederrheinischen Gesellschaft auf Grund gemeinschaftlicher Untersuchungen mit H. Dennstedt und S. Gronover.) . . 163

X. Kleinere Mitteilungen.

1. Claudius, Eine Methode zur Konservierung von anatomischen Präparaten 193

2. Ebstein, Über akute umschriebene Hautentzündungen auf angioneurotischer Basis 198

Zweites Heft (2. November).

XI. Busse, Über Chorioepitheliome, die außerhalb der Placentarstelle entstanden sind. (Hierzu Tafel V.) 207

XII. Steinert, Über die embryoiden Geschwülste der Keimdrüsen und über das Vorkommen Chorionepitheliom-artiger Bildungen in diesen Tumoren. (Aus dem Pathologischen Institut des Stadtkrankenhauses Dresden-Friedrichstadt.) (Hierzu Tafel VI.) 232

XIII. Meyer, R., Über Adenom- und Karzinombildung an der Ampulle des Gartnerschen Ganges. (Hierzu Tafel VII und VIII.) 270

XIV. Schneider, Beitrag zur Frage der Blutplättchengenese. Eine erweiterte Nachprüfung der Versuche Sacerdottis. (Aus dem Pathologischen Institut der Universität Heidelberg.) 294

XV. Weber, F. Parkes, Ein Fall von acuter Leukämie (acute lymphatische Leukämie), mit einem Schema für die Einteilung der Leukämien und Pseudoleukämien 324

220226

Seite

XVI. Fischler, Über experimentell erzeugte Fettsynthese am überlebenden Organ, ein Beitrag zur Frage der Fettdegeneration. (Nach einem Vortrag im naturhistorisch-medizinischen Verein in Heidelberg am 13. Februar 1903. (Aus dem Pathologischen Institut Heidelberg.) 338

XVII. Hall, J. Walker, Beiträge zur Kenntnis der Wirkung der Purinsubstanzen. (Aus dem Karolinischen Institut zu Stockholm.) (Hierzu Tafel IX.) 359

XVIII. Blanck, Kryoskopie tierischer Organe, unter besonderer Berücksichtigung der Gefrierpunktsbestimmung der Nieren. (Aus dem Laboratorium der III. mediz. Klinik zu Berlin.) . . . 366

XIX. Aronsohn, Die Zuckerausscheidung nach Adrenalin-Injectionen und ihre Beeinflussung durch künstlich erzeugtes Fieber. (Nach einem in der Sektion für innere Medizin des XIV. internationalen Kongresses in Madrid am 29. April 1903 gehaltenen Vortrag.) 383

XX. Kleinere Mitteilungen.

1. Hadlich, Eine vierfingerige rechte Hand als congenitale Mißbildung. (Mit 3 Figuren im Text.) 392
2. Schaffer, Bemerkungen zu C. Martinottis Abhandlung: „Su alcune particolarità di struttura della fibra muscolare striata in rapporto colla diagnosi di acromegalia." (Hierzu 2 Textfiguren.) 401
3. Mironescu, Beitrag zum Studium des elastischen Gewebes in der Leber bei Infectionskrankheiten 406
4. Meinel, Zur Frage der gutartigen Pylorushypertrophie Cruveilhiers. Erwiderung an Herrn Dr. Magnus-Alsleben. 410

Drittes Heft (1. Dezember).

XXI. Petersen, Anatomische Studie über die Glandulae parathyreoideae des Menschen. (Aus dem Pathologisch-anatomischen Institut des Allgem. Krankenhauses Hamburg-Eppendorf.) (Hierzu Tafel X.) 413

XXII. Geigel, Ein hydrodynamisches Problem und seine Anwendung auf den Kreislauf, speciell im Gehirn. (Mit 3 Textabbildungen.) 434

XXIII. Wolf, Experimentelle Studien über Luftembolie. (Aus dem Pathologischen Institut der Universität Berlin.) 454

XXIV. Milner, Über Pigmentbildung und Organisation, speciell in einem extraduralen Hämatom. (Aus dem Pathologischen Institut in Bonn 475

XXV. Plehn, Ätiologie und Pathogenese des Schwarzwasserfiebers. 509

XXVI. Arnheim, Über die pathologische Anatomie des Keuchhustens und das Vorkommen der Keuchhustenbazillen in den Organen. (Hierzu Taf. XI und 2 Textabbildungen.) 530

XXVII. Fischer, Über Gallengangskarzinome sowie über Adenome und primäre Krebse der Leberzellen. (Hierzu Tafel XII und XIII und 2 Textabbildungen.) 544

XXVIII. Franke, Carcinoma cylindrocellulare gelatinosum oesophagi, ein Beitrag zur Lehre der Keimversprengung. 563

XXIX. Kleinere Mitteilungen.

1. Kantor, Zwei Fälle von Lebermißbildung. (Hierzu Taf. XIV.) 571
2. Hirsch, Über ein Magendivertikel. (Mit 1 Textabbildung.) 576

Archiv

für

pathologische Anatomie und Physiologie

und für

klinische Medizin.

Bd. 174. (Siebzehnte Folge Bd. IV.) Hft. 1.

I.

Experimentelle Tuberkulose.

(Aus dem Geneeskundig Laboratorium zu Weltevreden. Java, Niederl. Ostindien.)

Von

J. de Haan,

Arzt, Direktor des Laboratoriums.

„Il n'existe pas d'immunité géographique pour la phthisie." Straus.

Das Dogma der Einheit der Tuberkulose, früher auch von Koch[1]) anerkannt, ist von dessen Mitteilungen auf dem Londoner Tuberkulose-Kongresse nicht merklich zum Schwanken gebracht. Sehr viele Tatsachen sind angeführt, einerseits bestimmt, die Lehre der Unität noch fester zu begründen, andrerseits in der Absicht, ihr jede Stütze zu nehmen. Der hieraus hervorgegangene wissenschaftliche Krieg ist noch nicht ausgefochten. Nur zur Beantwortung einer, meiner Meinung nach praktisch-hygienischen Frage, und nicht zur Vermehrung der schon bestehenden Verwirrung, ist die folgende Reihe von

[1]) Ähnlich liegt auch das Verhältnis der Tuberkulose der Tiere, in erster Linie der Perlsucht zur Tuberkulose des Menschen. Auch diese müssen trotz der Verschiedenheiten im anatomischen Verhalten und im klinischen Verlauf wegen der Identität des sie bedingenden Parasiten für identisch mit der menschlichen Tuberkulose gehalten werden. Koch, Die Ätiologie der Tuberkulose. Mitt. aus dem Kais. Gesundheitsamt 1884. Bd. II, S. 84.

Versuchen über experimentelle Tuberkulose bei verschiedenen Tieren auf Java angestellt worden.

Der Verein zur Beförderung der Tiermedizin in Niederl. Ostindien erkundigte sich 1902 bei den Tierärzten nach dem Vorkommen von Tuberkulose unter den Rindern in diesen Gegenden. Nur ein einziger Fall allgemeiner Tuberkulose bei einem aus Holland eingeführten Rinde wurde gemeldet. In der ganzen veterinär-medizinischen Literatur aus diesen Kolonien ist kein Fall dieser Krankheit bei dem javanischen Rinde beschrieben worden, sodaß bei mir der Gedanke wach wurde, daß entweder das Vieh hierzulande für Tuberkulose immun sei, oder die Lebensbedingungen des Viehstandes soviel günstiger seien als in Europa und eben dadurch das Nichtvorkommen der Krankheit erklärt werden könnte. Diese Frage experimentell zu lösen, kam mir nicht überflüssig vor. Nebenbei wurden einige Infektionsversuche mit Affen gemacht.

Ich bin fest überzeugt, daß alle Tiere, die an Tuberkulose leiden, diese Krankheit dem Menschen verdanken, womit natürlich die gegenseitige Fortpflanzung der Krankheit unter den Tieren nicht in Abrede gestellt wird. Diese Überzeugung gründet sich auf einer großen Zahl Tatsachen, welche in solche historischer und solche geographischer Art eingeteilt werden können.

Zu den historischen Beweisen rechne ich alles, was uns im Laufe der Zeiten bekannt geworden ist mit Bezug auf die Tuberkulose bei den Tieren. Es gibt kein Tier, das stets, besonders im nördlichen Europa während der langen Winterszeit, inniger mit dem Menschen zusammengelebt hat, als das Rind. Der Kuhstall ist im Winter für manche Bauernfamilie das Wohnzimmer, für viele der Dienerschaft die Schlafstätte, während die Hygiene dort sehr viel, öfter alles zu wünschen übrig läßt, Licht und Luft da kaum eintreten können. Es braucht uns gar nicht zu wundern, daß, wenn alle Umstände dazu günstig sind, die Tuberkulose allmählich vom Menschen auf das Tier übergeht. Im Anfange sind es natürlich nur die Schwächeren, die dem in irgend welcher Weise in ihren Organismus eingedrungenen Tuberkelbazillus die Gelegenheit

bieten, sich weiter zu entwickeln und den charakteristischen Krankheitsprozeß der Rindertuberkulose hervorzurufen. Nach und nach passen die Mikroorganismen sich den neuen Lebensbedingungen an und bekommen die Fähigkeit, das Rind auch dann noch tuberkulös zu machen, wenn es weniger heruntergekommen ist, als es für die ersten Fälle nötig war.

Nach dem Rinde wird die Tuberkulose am meisten mannigfach angetroffen bei dem Schweine. Die Fütterung der jungen Tiere mit den Abfallprodukten der Butter- und Käsebereitung ist, wie von Falck für Magdeburg und Bang für Dänemark sichergestellt wurde, daran Schuld. Die eigentliche Ursache der Krankheit ist also auch hier ein im Organismus des Rindes umgezüchteter menschlicher Tuberkelbazillus.

Das Schaf und die Ziege galten sehr lange Zeit als immun. Die Literatur der letzten Jahre enthält aber schon mehrere Mitteilungen über tuberkulöse Schafe und Ziegen. Merkwürdig ist die Mitteilung von Petit,[1]) der typische Lungentuberkulose fand bei einem Schafbocke, der mehrere Monate lang mit an allgemeiner Tuberkulose leidenden Kühen in demselben Stalle gestanden hatte und während dieser Zeit ungenügend gefüttert worden war.

Beim Hunde und der Katze wird die Krankheit öfter angetroffen, und man würde gewiß eine andere Meinung haben über die Frequenz der Tuberkulose bei diesen immer in der Nähe des Menschen lebenden Tieren, wenn sie nur öfter seziert würden.

Auch der Esel erfreute sich während längerer Zeit einer ihm ungerechterweise zugemuteten Immunität. Blanc[2]) fand aber Tuberkulose bei einer alten Eselin, während es verschiedenen Forschern wie Stockmann,[3]) Johne,[4]) Galtier[5]) gelang, künstliche Infektion zu erzeugen, was überdies schon 1872 Chauveau mittelst Einspritzung einer feinen Emulsion tuberkulösen Materials in die Jugularvene gelungen ist.

[1]) Jahresbericht der Veterinär-Medizin 1898.
[2]) Jahresbericht der Veterinär-Medizin 1898.
[3]) ibidem.
[4]) ididem.
[5]) ibidem.

Auch das Pferd erliegt öfters der Tuberkulose, und Pleindoux[1]) teilte vor einigen Jahren mit, daß er bei einem kachektischen Maultiere Knoten in der Leber und Milz, Geschwüre in den Därmen und vergrößerte Lymphdrüsen im Mesenterium gefunden habe. Alle diese Organe enthielten viele Tuberkelbazillen.

Der Büffel muß gewiß noch zu den wenig empfänglichen Tieren gerechnet werden. Kanzelmacher[2]) fand unter 20715 getöteten Büffeln nur fünfmal Tuberkulose. Rettner[3]) bekam bei seinen zwei künstlichen Impfversuchen ein negatives Resultat, eine zu kleine Zahl, als daß hieraus Schlüsse gezogen werden könnten.

Die Geflügeltuberkulose, welche während so langer Zeit ein Hindernis war für die Anerkennung der Unität der Tuberkulose, wurde dafür eine Stütze nach der schönen Arbeit Nocards[4]) 1898, welcher dartat, daß der Tuberkelbazillus des Menschen und der des Geflügels „si différents en apparence, ne sont cependant que deux variétés d'une même espèce". Schon Courmont und Dor[5]) waren 1891 durch ihre Versuche zu demselben Schluß gelangt: „En consequence nous estimons que toutes les probabilités sont en faveur de l'unité de l'espéce bacille tuberculeux de Koch. Les bacilles aviaires et ceux des mammifères, certainement distincts, ne seraient que deux races d'une même espèce." Was Arloing[6]) noch 1892 vermutete, als er schrieb: „Je pense que la tuberculose aviaire est spécifiquement semblable à la tuberculose humaine et bovine, mais qu'elle présente, par suite d'une adaptation acquise dans l'organisme de la poule, des particularités remarquables," wurde 1898 durch Nocard entscheidend bewiesen, und hierdurch erklärt es sich auch, warum Versuche, durch Fütterung mit tuberkulösen Sputa Hühner krank zu machen, so oft mißlingen,

[1]) ibidem.
[2]) ibidem 1901.
[3]) Zentralblatt für Bakteriologie 1900, Bd. XXVII.
[4]) Annales de l'Institut Pasteur 1898.
[5]) Tuberculose aviaire et tuberculose des mammifères. 1891.
[6]) Leçons sur la tuberculose et certaines septicémies, 1892.

und nur dann und wann, unter Umständen, welche wir nicht beherrschen. die Infektion mit menschlichen Tuberkelbazillen doch stattfindet.

Tauben, Fasanen, Pfauen, Papageien, alle Vögel, die in der Nähe des Menschen leben, können an Tuberkulose leiden. Selbst bei einem Schwane wurde die Krankheit von Cadiot[1]) gefunden.

Zu den geographischen Beweisen für die Einheit der Tuberkulose rechne ich die Tatsache, daß Tiere, welche, soweit bekannt, in der Freiheit nie an Tuberkulose leiden, daran erkranken, sobald sie gefangen und eingesperrt werden und in dieser Weise unter für sie ungünstigen Lebensbedingungen mit dem Menschen, dem Träger des Tuberkulosevirus, in Kontakt kommt. Jensen fand im Zoologischen Garten zu Kopenhagen Tuberkulose bei einem Polarfuchse, einem Schakale, sechs Bären, zwei Löwen, einem Königstiger, einem schwarzen Panther und einem Jaguar. Es ist bekannt, wie mannigfach Affen in der Gefangenschaft an Tuberkulose leiden, und doch ist es möglich, wie aus Versuchen Nocards hervorgeht, daß diese Tiere selbst in Europa gesund bleiben, wenn sie nur keinen tuberkulösen Wärter bekommen, was eben mit der großen Verbreitung dieser Krankheit in Europa schwer gelingen mag. Bei dem hiesigen Geneeskundigen Laboratorium sind viele Jahre hintereinander Affen für verschiedene Zwecke gehalten und nie ist einer an spontaner Tuberkulose erkrankt, was, da hier kein Tier stirbt, ohne daß eine genaue Sektion gemacht wird, mit vollständiger Bestimmtheit mitgeteilt werden kann. Während der letzten drei Jahre habe ich hierselbst über mehr als dreißig Sektionen von Affen mitgemacht, und nie wurde auch nur die geringste Spur von Tuberkulose angetroffen, was sich allerdings daraus erklären läßt, daß keiner meiner Mitarbeiter oder Diener an dieser Krankheit leidet. Soweit mir bekannt ist. hat niemand je einen wilden Affen gefangen, der tuberkulös war. Straus[2]) sagt mit Bezug hierauf: „J'ignore, si la tuberculose existe chez les singes vivants en liberté, mais on sait

[1]) Bulletin de la Société centrale de Médecine vétérinaire, Band XLIX.

[2]) La tuberculose et son bacille, 1895.

que la maladie est très fréquente parmi les singes en captivité. Chez le singe comme chez l'homme la forme de tuberculose la plus fréquente est la forme pulmonaire.".

Man ist allgemein der Meinung, daß wilde Tiere in Menagerien und Tiergärten tuberkulös werden durch die Fütterung mit Fleisch geringerer Qualität, wobei sich öfters Fleisch tuberkulöser Tiere befindet. Da die Krankheit aber gewöhnlich ausschließlich in den Lungen gefunden wird und der Darmkanal, die Leber und Milz fast nie erkrankt sind, meinen viele hieraus folgern zu müssen, daß die Ansteckung nicht durch den Darmkanal, sondern durch die Luftwege stattfindet durch Einatmung des tuberkulösen Materials, das von den Besuchern herrührt.[1])

Wenn meine Meinung, daß die Tuberkulose des Menschen der einzige Ursprung ist für diejenige der verschiedenen Tierspezies, richtig sein sollte, womit, wie ich schon oben bemerkte, die gegenseitige Fortpflanzung der Erkrankung nicht im mindesten in Adrede gestellt wird, dann müßte das Nichtvorkommen der Krankheit hierzulande, oder ihre so große Seltenheit, daß niemand sie jemals gesehen hat, dadurch erklärt werden können, daß die Gelegenheit, mit vom Menschen herrührenden Tuberkelbazillen infiziert zu werden, so sehr selten ist, und nicht als Folge einer bestehenden Rassenimmunität. Das Fehlen der Gelegenheit für Infektion könnte dann abhängig sein, entweder von der Seltenheit der menschlichen Tuberkulose hierzulande, oder von den günstigen hygienischen Verhältnissen, in welchen die Tiere hier leben.

Obwohl die Tuberkulose hier keine Unbekannte ist, begegnet man ihr viel weniger oft als in anderen Ländern, in welche sie ebenfalls aus Europa eingeführt ist und seitdem dort schnell Verheerungen angerichtet hat. So kommt sie z. B. sehr mannigfach vor in den dichtbevölkerten Städten Melbourne und Sidney des einst für immun geltenden Australien.

[1]) Daß dies nicht immer der Fall zu sein braucht, beweisen zwei meiner Affen, die beide den tuberkulösen Prozeß in der Lunge lokalisiert hatten, obwohl sie nur mit dem Futter Tuberkelbazillen bekommen hatten.

so sind die Eingeborenen Neu-Seelands im Begriff, von der Erdoberfläche zu verschwinden, und so beträgt die Sterblichkeit an Tuberkulose in Mexiko 11,2 % der allgemeinen Mortalität. Es ist so gut wie unmöglich, hierzulande sichere Angaben über die Tuberkulosefrequenz unter den Eingeborenen zu sammeln. Im allgemeinen scheint sie in den größeren Städten am größten. Außerdem ist sie relativ groß in solchen Gegenden, wo die eingeborene Bevölkerung neben dem Christentum auch soviel wie möglich die europäischen Sitten angenommen hat, z. B. in der Minehassa auf Celebes.

Als durchaus wichtiger Faktor unter den günstigen hygienischen Verhältnissen, in welchen die Tiere hier eben so gut wie die Menschen leben, und der mutmaßlich grade für die Tuberkulose von Belang ist, muß der fortwährende Aufenthalt im Freien angesehen werden.

Konnten nun doch, ungeachtet aller dieser günstigen Momente, die verschiedenen Tiere hier mit vom kranken Menschen herrührenden Tuberkelbazillen tuberkulös gemacht werden, so würde dadurch bewiesen sein: 1. daß die Abwesenheit der Tuberkulose nicht die Folge von Rassenimmunität ist, 2. die Unität des Tuberkulosevirus.

Januar 1902 fing ich an, mir aus den Sputa eines an Tuberkulose leidenden Eingeborenen die Kochschen Bazillen zu züchten. Bevor ich sie aber für Infektionsversuche anwendete, wurden sie während vier Monate fünfmal auf Glyzerinkartoffeln übergeimpft in der Absicht, ihnen einen so viel wie möglich saprophytischen Charakter zu verleihen. Mit diesen Bazillen wurde nun die folgende Versuchreihe ausgeführt.

A. Subcutane Impfung.

I. Eine javanische Ziege wurde am 14. April 1902 unter die Bauchhaut geimpft mit einer kleinen Menge Tuberkelbazillen in physiologischer Kochsalzlösung. Schon bald nachher fing das Tier an zu fiebern, abzumagern und wurden die Leistendrüsen größer. Am 21. Mai abortierte sie und verlor dabei viel Blut, wodurch das Tier rasch viel schwächer wurde und wir am 19. Juni genötigt waren es zu töten. Bei der Sektion fanden wir die Leistendrüsen sehr vergrößert und fast ganz verkäst; ebenso die mesenterialen und portalen Lymphdrüsen. Lungen und Milz enthielten

spärlich Tuberkel. In allen den genannten Organen wurden Tuberkelbazillen nachgewiesen.

II. Eine der verkästen Lymphdrüsen dieser Ziege wurde am 19. Juni unter die Haut der Leistenfalte gebracht bei einem kräftigen Rinde gemischter Rasse mit viel europäischem Blut. An dieser Stelle entwickelte sich allmählich eine Schwellung, in welcher mehrere vergrößerte und verhärtete Lymphdrüsen gefühlt werden konnten. Diese Schwellung ging wieder zurück und schließlich blieb nur eine große Lymphdrüse übrig. Am 31. März 1903 wurde das Tier in voller Gesundheit getötet und nirgendwo die geringste Spur von Tuberkulose gefunden.

III. Bei einem javanischen Lamme wurde auch eine verkäste Lymphdrüse an derselben Stelle unter die Haut gebracht, mit gleichem Erfolg wie bei dem Rinde.

IV. Am 6. November 1902 wurde ein weiblicher Affe (Macacus cynomolgus) mit einer kleinen Menge Tuberkelbazillen in physiologischer Kochsalzlösung unter die Bauchhaut geimpft. Allmählich entwickelte sich an der Impfstelle ein Geschwür mit stark verdickten Rändern und schwollen die Leistendrüsen bedeutend an. Das Tier magerte sehr ab, fing an zu husten und wurde so schwach, daß wir es am 13. Februar 1903 töten mußten.

Obduktion. Hochgradig abgemagertes Tier. In der Bauchwand besteht ein Geschwür, 1 cm im Durchmesser, mit stark verdickten Rändern und ungleichem Boden. Die Subcutis in der Umgebung dieses Geschwürs enthält eine große Zahl grieskorngroßer, in toto verkäster Knötchen. In der rechten Leistenfalte sind die Lymphdrüsen sehr vergrößert und ganz verkäst. Ebenso die linken Leisten- und die rechten Achseldrüsen. Die linken Achseldrüsen sind nur wenig verändert. Das Geschwür und die verschiedenen Lymphdrüsen sind durch sehr deutlich tuberkulös entzündete Lymphstränge miteinander verbunden. Auch das Mediastinum anticum enthält verkäste Knötchen. Im Omentum sitzt eine große Zahl hagelkorngroßer, runder Körperchen, die auf den ersten Anblick den Eindruck großer Tuberkel machen. Nähere Untersuchung zeigt aber, daß es eingekapselte Nematoden sind, eine hier bei Affen vielfach angetroffene Erscheinung. Die Milz enthält in toto verkäste Tuberkel verschiedener Größe, bis erbsengroß. In Leber und Nieren werden spärliche miliare und submiliare Tuberkel aufgefunden.

In der Nähe des linken Sterno-clavicular-Gelenkes befindet sich ein bohnengroßer Käseherd hinter dem Sternum. Bei dem Öffnen der Brusthöhle fallen die Lungen nicht zusammen: Pleuritis adhaesiva ambilateralis. Die Lungen enthalten sehr wenig Luft, nur an der Vorderseite ist noch ein kleiner Teil lufthaltigen Gewebes übrig, der andere Teil ist zerstört infolge Auftretens confluierender Cavernen verschiedenen Umfanges, käsig-pneumonischer Herde und Tuberkel in sehr wechselnder Ausbreitung, die zum größten Teile verkäst sind. Die Pleura pulmonalis ist von Tuberkeln

durchsetzt. Auf der Vorderseite der Wirbelsäule liegen kleine verkäste Lymphdrüsen, auf der Innenseite des rechten Darmbeines, bei der inneren Öffnung des Leistenkanals, zwei erbsengroße verkäste Lymphdrüsen.

B. Intravenöse Impfung.

I. Pferd (Preanger Hengst), hatte während längerer Zeit an bösartiger Schimmelkrankheit[1]) gelitten, war experimenti causa lang mit großen Dosen Jodkali behandelt und sah sehr heruntergekommen aus. Am 25. November 1902 wurde in die linke Vena jugularis eine kleine Menge in physiologischer Kochsalzlösung suspendierter Tuberkelbazillen injiziert. Es entwickelte sich nach dieser Injection ein taubeneigroßer Tumor, der allmählich wieder kleiner wurde und nun deutlich erkennen ließ, daß er aus zwei Teilen zusammengesetzt war, deren einer unter der Haut, der andere tiefer lag. Die Abmagerung des Tieres wurde immer größer, am Bauche, dem Scrotum und den Beinen trat Ödem auf. Am 17. Januar verließ es den Stall und lief einige Minuten in dem Hofe des Laboratoriums herum. Diese kleine Anstrengung hatte das Pferd, das schon äußerst schwach war, dermaßen ermüdet, daß es mit sehr gesteigerter Atemfrequenz zu Boden fiel und nicht mehr aufstehen konnte. Es wurde totgeschossen.

Obduktion. Hochgradige Abmagerung. Nasenhöhle und Sinus normal. Submaxillare Lymphdrüsen normal. Da, wo die hyphomycotische Krankheit früher lokalisiert war, wird in einer Cyste mit sehr dicker fibröser Kapsel noch ein bohnengroßer gelber Pfropf gefunden. Die unteren Halsdrüsen der linken Seite und alle Brustdrüsen sind geschwollen, saftreich und körnig. An der Injektionsstelle liegt in der Subcutis eine 3 cm breite und 1 cm dicke Masse käsigen Eiters, in welcher sehr viele Tuberkelbazillen gefunden werden.

Die Bauchhöhle ist normal. Leber und Milz sind nicht vergrößert, enthalten einzelne zum Teil verkalkte fibröse Knötchen (Wurmknötchen). Die Nieren sind dunkelbraunrot; in der Rinde liegen runde und infarktförmige Tuberkel.

Die Lungen fallen beim Eröffnen der Brusthöhle garnicht zusammen. Es bestehen keine pleuritische Adhäsionen und kein Erguß. In der Pericardialhöhle ist ziemlich viel rotgefärbte Flüssigkeit; das Pericard selbst ist nicht entzündet. In der Pleura pulmonalis liegen viele miliare Tuberkel. Beim Durchschneiden der Lungen zeigt es sich, daß diese überall dermaßen mit Tuberkeln verschiedener Größe durchsät sind, daß fast gar kein lufthaltendes Lungengewebe mehr übrig ist. Die größeren Tuberkel sind verkäst. Hauptsächlich an den Lungenrändern, aber auch in den centralen Teilen liegen einzelne käsigpneumonische Herde. Tuberkelbazillen werden überall in großer Zahl gefunden. Larynx und Trachea

[1]) Eine von mir im Archiv für wissensch. und prakt. Tierheilkunde Bd. XXIX Heft 3 u. 4 beschriebene neue Krankheit des Pferdes.

sind normal. In dem Schleime der Bronchen finden sich ebenfalls Tuberkelbazillen. In der linken Vena jugularis, die an der Stelle, wo die Nadel der Spritze eingedrungen ist, über eine Strecke von 2 cm sehr verdickt ist, sitzt ein bohnengroßer verkäster Thrombus.

II. Javanisches Rind, mager und schlecht ernährt, mutmaßlich die Folge der hierzulande so oft vorkommenden hochgradigen Distomatose, wird am 19. November 1902 mit einer kleinen Menge in physiologischer Kochsalzlösung suspendierter Tuberkelbazillen in die linke Jugularvene geimpft. Die Abmagerung wird größer. Am 20. Januar 1903 wird das Tier getötet.

Obduktion. Hochgradige Abmagerung. Die Lymphdrüsen der Inguinalfalten und des Buggelenkes sind vergrößert. In der Bauchhöhle findet sich eine kleine Menge gelber Flüssigkeit. Die Leber zeigt eine sehr ausgebreitete Distomatose, wodurch dieses Organ dermaßen von dicken fibrösen, teilweise verkalkten Strängen und Gängen durchzogen ist, daß fast kein normales Lebergewebe mehr da ist. Die Milz ist normal. Die Nieren haben in der Rinde grieskorngroße Tuberkel. Magen, Darm, Mesenterium normal.

Bei dem Eröffnen der Brusthöhle fallen die Lungen ziemlich gut zusammen, mit Ausnahme der Lungenspitzen. Die Pleura costalis ist normal. Nur die hinteren Mediastinaldrüsen sind nennenswert größer. Das Herz ist normal. Die Pleura pulmonalis ist der Sitz zahlreicher Tuberkel wechselnder Größe, die größtenteils noch nicht verkäst sind. Hie und da liegen unter der Pleura stark hervorspringende Knoten von unregelmäßiger Form und Oberfläche, mehrere Centimeter im Durchmesser groß. Die Schnittfläche der Lungen zeigt disseminierte Tuberkel nadelkopf- bis hagelkorngroß, und eine Anzahl 1 cm großer Herde mit grobkörnigem Durchschnitte, indem die groben Körner durch deutlich sichtbare Bindegewebsstreifen voneinander geschieden sind. Die oben genannten Knoten unter der Pleuraoberfläche entsprechen tief in das Lungengewebe eindringenden Herden, die aus durch Bindegewebstreifen voneinander getrennten Käseherden bestehen. Hie und da finden sich kleine Bronchiectasien mit tuberkelbazillenhaltigem Schleim und käsigperibronchitischen Herdchen. In dem Schleime der Bronchen sehr viele Tuberkelbazillen.

Die mikroskopische Untersuchung der Tuberkel ergibt, daß diese in der, für den Rindertuberkel charakteristischen Weise sogenannter fibröser Tuberkel gebaut sind. Die größeren Tuberkel enthalten Riesenzellen in nicht so großer Zahl, als gewöhnlich bei der Rindertuberkulose angetroffen wird, und auch Tuberkelbazillen nur in mäßiger Menge.

Mund- und Kehlhöhle, Larynx, Pharynx und Trachea sind normal; ebenso die zur Impfung gebrauchte linke Jugularvene.

C. Fütterung mit Tuberkelbazillen.

I. Am 1. September 1902 wurde einem großen, kräftigen Lamponger Affen (Cynocephalus), wegen seiner Bösartigkeit der Schrecken des Be-

dientenpersonals und deswegen in einen großen Käfig eingesperrt, ein Pisang als Futter gegeben, der in einer für ihn nicht merkbaren Weise mit Tuberkelbazillen infiziert war. Mit einem Korkbohrer war aus dem Pisang ein Zylinder gestochen, ein kleines Häutchen einer Bouillonkultur von Tuberkelbazillen auf die Wand der Höhle gebracht und die Höhle wieder mit dem ausgestochenen Stück geschlossen. Allmählich fing das Tier an abzumagern, machte nicht mehr wie vorher einen Ausfall nach Jedermann, der an seinem Käfig vorüberging, fing an wenig Teilnahme an der Umgebung zu zeigen, während es früher außerordentlich neugierig war, und wurde duselig. Seine Stimme wurde weniger kräftig und es fing an zu hüsteln. Auch seine Körperkraft wurde sehr merkbar geringer, sodaß es sich schließlich mit einer Schulter gegen die Gitter seines Käfigs stützte, den Kopf auf die Brust gesenkt. Es litt nie an Diarrhoe. Der Appetit wurde sehr klein, sodaß es sein gewöhnliches Reisfutter nicht mehr berührte und nur noch Leckerbissen aß. Die Abmagerung wurde sehr hochgradig, sodaß es sich ohne Widerstreben den Bauch palpieren ließ, der überall, doch besonders im linken Hypochondrium schmerzhaft war. Die Auskultation zeigte, daß beide Lungen krank waren. Das Tier wurde am 22. November getötet.

Obduktion. Extreme Abmagerung. Die Luftsäcke enthalten eine dünne eitrige Flüssigkeit und ihre Wände sind mit kleinen tuberkelähnlichen Knötchen bedeckt. Das Peritonaeum ist, mit Ausnahme zweier kleiner Tuberkel auf der Serosa des Dünndarms, normal. Die Lymphdrüsen des Mesenteriums und besonders die des Mesocoecums sind in ein großes Paket total verkäster Lymphdrüsen umgeändert. Die Darmschleimhaut ist in ihrer ganzen Ausdehnung vollkommen normal. Die Milz zeigt an ihrer Oberfläche mehrere Tuberkel verschiedener Größe. Die größeren, wie eine Halbkugel über die Milzoberfläche prominierend, haben den Umfang eines kleinen Schussers und sind in toto verkäst.[1]) Dieselben Veränderungen wurden in verschiedenen Durchschnitten der Milz gefunden. Die Leber enthält kleine Tuberkel. Die Nieren sind anscheinend normal.

Beim Eröffnen der Brusthöhle fallen die Lungen nicht zusammen wegen einer doppelseitigen, ausgebreiteten Pleuritis adhaesiva. Die Pleura beider Lungen ist der Sitz zerstreuter Tuberkel wechselnder Größe. Die rechte Lunge zeigt in dem Oberlappen drei haselnußgroße Kavernen und einen bohnengroßen käsig-pneumonischen Herd, der Unterlappen zwei haselnußgroße Kavernen. Der Rest des Gewebes dieser beiden Lungenlappen, auch des Mittellappens ist übersät mit Tuberkeln wechselnder Größe; die Mehrzahl dieser ist verkäst. Die unteren zwei Drittel des Oberlappens der linken Lunge und das obere Drittel des Unterlappens sind total käsig-pneumonisch verändert. Der Rest des Lungengewebes enthält viele Tuberkel.

[1]) Die Käse ist in den Milztuberkeln meiner Affen fest und nicht halbflüssig, wie von Koch und Rayer angegeben ist.

Die bronchialen Lymphdrüsen sind vergrößert und zum Teil verkäst. Das Herz ist normal.

II. Am 6. November 1902 wurde einem anderen Affen (Macacus cynomolgus) ein Pisang verabreicht, in derselben Weise zubereitet, wie im vorigen Fall mitgeteilt. Der Affe blieb fortwährend gesund, nur war er während einiger Zeit deutlich ein wenig magerer als früher und hüstelte dann und wann. Sein Appetit ließ nichts zu wünschen übrig. Am 12. März 1903 wurde er getötet.

Obduktion. Sehr guter Ernährungszustand. Omentum übersät mit tuberkelähnlichen Knötchen, die Nematoden enthalten. Mesenteriale Lymphdrüsen leicht vergrößert. Darm, Milz, Leber und Nieren normal.

Beim Eröffnen der Brusthöhle fallen die Lungen gut zusammen; sie enthalten einzelne Nematodenknötchen wie im Omentum. In dem Oberlappen der rechten Lunge sitzt ein erbsengroßer Käseherd. Die bronchialen Lymphdrüsen sind vergrößert und zum Teil verkäst. In dem Käse der Lymphdrüsen und der Lungen finden sich viele Tuberkelbazillen. Das Herz ist normal.

Durch einen Zufall kam bei einem Affen noch ein Tuberkulosefall vor, der zu dieser Rubrik gerechnet werden darf. Ein jungen Lamponger Affe, der bisher fortwährend gesund gewesen war, fing an zu hüsteln und wurde kurzatmig. Die Atembeschwerden, die sowohl bei der In- als bei der Exspiration bestanden, wurden plötzlich so groß, daß wir den Entschluß faßten, das Tier zu töten.

Obduktion. Guter Ernährungszustand. Bauchhöhle und die darin gelegenen Organe normal.

Beim Eröffnen der Bauchhöhle fallen die Lungen gut zusammen. Die bronchialen Lymphdrüsen sind umfangreich vergrößert und drücken die Trachea an der Bifurkation und ihre beiden Äste fast ganz zusammen. Beim Einschneiden dieser Drüsenmasse quillt dünner Eiter hervor, der sehr viele Tuberkelbazillen enthält. In dem Oberlappen der rechten Lunge finden sich zwei kleine Herde, die gleichartigen Eiter und dieselben Mikroorganismen enthalten. Außer einem Emphysem der Ränder sind die Lungen im übrigen normal.

Da dieser Affe nicht durch mich der Infektion ausgesetzt worden war und unmöglich durch die anderen geimpften Affen angesteckt sein konnte, da jeder dieser ganz von den anderen abgesondert an verschiedenen Teilen des Laboratoriumhofes lebte, war es mir ein Rätsel, wie sich hier die tuberkulöse Erkrankung hatte entwickeln können.

Genaue Nachforschung ergab, daß dieser Affe, der an einem Baum befestigt war in der Nähe der Stelle, wo das Glasgeschirr

des Laboratoriums gereinigt wird, von einer zur Sterilisierung bestimmten Kartoffelkultur von Tuberkelbazillen gegessen hatte, die ihm durch einen der eingeborenen Diener aus Spielsucht gegeben worden war.

Am selben Baume waren noch zwei Affen, die laut der Versicherung des Dieners nicht von der Kartoffel gegessen hatten, die ich jedoch der Kontrolle halber meinte auch opfern zu müssen. Bei keinem von ihren wurde die geringste Spur von Tuberkulose gefunden.

Es steht fest, daß bei den oben beschriebenen künstlichen Infektionen eine weit größere Menge des Virus in den Körper der Versuchstiere gebracht wurde, als es bei der natürlichen Ansteckung jemals der Fall ist. Dieser Fehler, den ich mich bemüht habe so klein als möglich sein zu lassen, wird immer gemacht und ist nicht zu vermeiden, weil nichts bekannt ist über die für jeden besonderen Fall nöthige Menge des Infektionsmaterials, welches imstande ist, pathologische Erscheinungen hervorzurufen. Die Menge ist von verschiedenen Faktoren abhängig: der Ernährungszustand des Tieres, d. h. die Widerstandsfähgkeit im Augenblicke der Ansteckung und die Kraft des Virus, d. h. die Virulenz der geimpften Bakterien stehen hier in erster Reihe.

Die folgenden Schlüsse gehen aus meinen Versuchen hervor.

1. Es ist möglich, mit Reinkulturen von Tuberkelbazillen, gezüchtet aus den Sputa eines an Tuberkulose leidenden Menschen, bei der javanischen Ziege, dem javanischen Rinde und dem javanischen Pferde, wenn diese Tiere bei weniger günstiger Gesundheit sind, pathologisch-anatomische Veränderungen in den Geweben hervorzurufen, die sowohl makro- als mikroskopisch vollkommen mit denen übereinstimmen, welche in Europa bei auf natürlichem Wege infizierten Tieren angetroffen werden. Das gesunde Schaf und das gesunde Rind bieten der Infektion mit tuberkulösem Material Widerstand.

2. Es besteht bei den genannten Tieren keine Rassenimmunität für Tuberkulose. Das Nichtvorkommen dieser Krank-

heit unter dem Viehbestande Javas muß also anderen Ursachen zugeschrieben werden. Das Leben in frischer Luft spielt hierbei mutmaßlich eine ebenso große Rolle wie die noch sehr geringe Frequenz der Tuberkulose unter den Eingeborenen.

3. Genaue Untersuchung des Viehbestandes und besonders des eingeführten Viehes (Tuberkulisation) ist nötig, vornehmlich in den Bevölkerungszentren.

4. Der Affe ist der Ansteckung mit vom Menschen herrührenden Tuberkelbazillen sehr leicht zugänglich.

5. Die Verwendung tuberkelbazillenhaltigen Futters kann zum Auftreten einer Tuberkulose der Lungen und der bronchialen Lymphdrüsen führen

a) mit Tuberkulose der mesenterialen Lymphdrüsen ohne wahrnehmbare Abweichungen des Darmes;

b) ohne irgend eine andere Lokalisation des tuberkulösen Prozesses.

6. Die Lungen sind die Prädilektionsstellen für das Auftreten der Tuberkulose.

II.

Neue Untersuchungen über den Zustand der Schilddrüse bei den Pocken.

Von

Prof. Dr. H. Roger und Dr. M. Garnier

in Paris.

(Mit 4 Textabbildungen.)

Zwei Gründe haben dazu beigetragen, das Studium der Pathologie der Schilddrüse aufzuhalten. Lange Zeit hindurch ist allein nur die Hypertrophie der Drüse den Klinikern und Pathologen aufgefallen, und die Krankheitsbeschreibung der Schilddrüse beschränkte sich auf die Geschichte des Kropfes. Es wurde allgemein angenommen, daß die Schilddrüse im Verlaufe allgemeiner Erkrankungen und besonders bei Infektionskrankheiten nur dann in Mitleidenschaft gezogen wurde, wenn

bereits ein Kropf vorhanden war. So hieß denn auch der Schilddrüsenkrebs bösartiger Kropf und die tuberkulöse Schilddrüse Struma tuberculosa. Doch ließen bereits vor 30 Jahren die Untersuchungen der Kliniker das Vorhandensein eines anderen Syndroms erkennen, das bald mit der Atrophie der Drüse in Verbindung gebracht wurde, wir meinen das Myxödem. Aber auch da ist die pathologische Anatomie der Schilddrüse nicht um viele neue Angaben bereichert worden: bei der Leichenschau konstatiert man nur, daß die Schilddrüse atrophiert, sklerös ist, bisweilen gänzlich fehlt; man konstatiert nur das Endstadium der Läsionen.

Andererseits hat eine heutzutage noch sehr verbreitete Idee die Forscher aufgehalten und ihre Untersuchungen gehemmt; viele Autoren finden nämlich, daß die Schilddrüse im normalen Zustande bedeutende Abweichungen je nach den verschiedenen Individuen aufweist. Während man gemeinhin annimmt, daß Leber, Niere und die verschiedenen Eingeweide des menschlichen Körpers bei allen Individuen merklich identisch sind, gilt die gleiche Auffassung nicht von der Schilddrüse. Man nimmt an, daß sehr auffallende Verschiedenheiten ohne jeden pathologischen Zustand existieren können, und daß besonders das Volumen der Drüse bedeutenden Schwankungen unterworfen ist. Vor kurzem schloß sich noch Kashiwamura[1]) dieser Meinung an; indem er die Schilddrüse bei verschiedenen Infektionskrankheiten untersucht, erklärt er, daß die Verschiedenheiten in Bezug auf Größe und Färbung im normalen Zustande so häufig und so merklich sind, daß er ihnen keinerlei Wichtigkeit beimessen will; auch läßt er von vornherein diejenigen Drüsen aus dem Bereich seiner Untersuchung, welche makroskopisch sichtbare Veränderungen aufweisen, vor allem jede, die Strumabildung zeigte. Er beraubt sich damit der Angaben, welche die makroskopische Untersuchung liefert und läßt diejenigen Drüsen unbeachtet, bei denen er am ehesten hätte Veränderungen auffinden können.

Es ist an der Zeit, diesem Zustand durch die Unter-

[1]) Kashiwamura, Die Schilddrüse bei Infektionskrankheiten. Dieses Archiv Bd. 166, Heft 3, 1901.

suchung der Schilddrüse an der Leiche ein Ende zu machen. Der normale Typus der Schilddrüse ist jetzt wohl bekannt. Bei den Versuchstieren sind der makroskopische Befund und der histologische Bau stets die gleichen; Unterschiede zeigen sich erst, wenn man ein pathogenes Agens einführt. Beim Menschen ist es immer äußerst schwer, sich Organe zu verschaffen, die man als vollkommen gesund bezeichnen kann; wenn man ohne Unterschied alle Drüsen untersucht, die man bei Sektionen erhält, läuft man Gefahr, immer wieder auf erkrankte Organe zu stoßen. Will man sicher sein, eine normale Drüse vor sich zu haben, so muß man sich an Individuen halten, die bei völligem Wohlbefinden eines gewaltsamen Todes gestorben sind. So haben wir uns wenige Stunden nach seinem Tode die Drüse eines Hingerichteten verschaffen können. Ist der normale Typus einmal festgestellt, so ist es leicht die pathologischen Veränderungen zu erkennen. So gelangt man zu der Überzeugung, daß, wenn die Autoren das Aussehen der Schilddrüse äußerst verschieden gefunden haben, sie durch das häufige Vorkommen krankhafter Veränderungen derselben zu diesem Irrtum verleitet wurden.

Bei Schlußfolgerungen aus pathologischen Fällen muß man den Veränderungen genau Rechnung tragen, die bei gewissen physiologischen Zuständen eintreten. Seit lange hat man die Unterschiede bemerkt, die zwischen der Schilddrüse beim Kinde und beim Erwachsenen bestehen. Im Jahre 1889 hat Defaucamberge dieselben beschrieben und seine Darlegungen sind durch die Untersuchungen aller Autoren, die seither die Frage behandelt haben, und durch die unserigen bestätigt worden. Es ist wahrscheinlich, daß andere physiologische Zustände ebenfalls auf das Aussehen der Drüse Einfluß haben; neuere Arbeiten haben gezeigt, daß man die Hypertrophie der Schilddrüse während der Schwangerschaft erkennen kann; es unterliegt keinem Zweifel, daß diese Hypertrophie mit anatomischen Veränderungen in Verbindung steht. Sind diese Abweichungen einmal erkannt, so es ist dann leicht, ihnen in der Beurteilung der Resultate Rechnung zu tragen und folglich die pathologischen Formen festzustellen. Übrigens liefert die ex-

perimentale Pathologie immer neue Vergleichungsmomente und gibt den anatomisch-pathologischen Beschreibungen eine neue Basis.

Indem wir uns auf diese Angaben stützten, haben wir bereits vor bald 4 Jahren die Schilddrüse bei Infektionskrankheiten beschreiben können,[1]) seitdem sind Untersuchungen, welche die unserigen bestätigen, von Torri veröffentlicht worden.[2]) Wir selbst haben die seinerzeit nur flüchtig begonnene Studie über die Schilddrüse bei den Pocken wieder aufgenommen. Diese Untersuchungen veröffentlichen wir hier, indem wir sie mit den früher gemachten zusammenstellen; nebenbei werden wir die Richtigkeit unserer Erklärungen beweisen und zeigen, daß die von uns beschriebenen Veränderungen, wenn sie auch nichts Spezifisches aufweisen, doch nichtsdestoweniger ein Gesamtbild ergeben, welches für das Verhalten der Schilddrüse bei Infektionskrankheiten charakteristisch ist.

Wir haben 16 Schilddrüsen untersucht, von denen 8 von Erwachsenen, 4 von Kindern, die an den Pocken gestorben waren, 4 von Frühgeburten resp. Fötus von Müttern, die von der gleichen Infektionskrankheit befallen waren. Die makroskopischen Veränderungen sind nennenswert nur bei den Schilddrüsen der Erwachsenen, die Färbung ist oft dunkler als im normalen Zustande, die Konsistenz vermindert, das Gewicht vergrößert.

Das Gewicht der normalen Drüse wird von den Anatomen verschieden abgeschätzt. Das kommt zweifellos daher, daß sie sich nicht ausschließlich nur an Individuen halten, die man als gesund bezeichnen dürfte. Wir haben bereits gezeigt,[3]) daß das Durchschnittsgewicht der Drüse 25 g beträgt, sodaß wir jede Drüse, deren Gewicht 30 g überschreitet, als pathologisch bezeichnen dürfen. Bei den Pocken haben wir Gewichtsbeträge

[1]) Roger et Garnier, „La glande thyroide dans les maladies infectieuses", Presse médicale, 19 avril 1899, et Garnier, thèse, Paris 1899.

[2]) Torri, „La tiroide nei morbi infettivi", Il policlinico, 1900 p. 145 et 280.

[3]) Garnier, thèse p. 11.

von 37, 39, 52, 55 g vermerkt. Die Schilddrüse verhält sich also bei Infektionskrankheiten wie die meisten Drüsen. Bei der Untersuchung der Leber in verschiedenen Infektionskrankheiten und namentlich bei den Pocken[1]) sahen wir, indem wir die anatomische Untersuchung mit den chemischen Ergebnissen zusammenstellten, daß diese Gewichtszunahme einer wirklichen Hypertrophie des Organs zuzuschreiben ist; das Gleiche ist gewiß bei der Schilddrüse der Fall.

Die histologischen Veränderungen betreffen zugleich den Bau der Drüse und die Struktur ihres Gewebes. Bei schwacher Vergrößerung konstatiert man eine Veränderung in der Anordnung der verschiedenen Elemente der Drüse. Das zwischen den Bläschen befindliche Zwischengewebe wird zumeist durch eine homogene Masse erweitert, welche das Aussehen von Colloid hat, wie dieses auf Farbstoff reagiert. Eine stärkere Vergrößerung zeigt, daß diese Masse sich in den erweiterten Lymphgefäßen befindet und stellenweise Endothelkerne aufweist, die längs der Wände gelagert sind. Für uns unterliegt es keinem Zweifel, daß diese Substanz Colloidmasse ist; Otto Lübcke meint in einem kürzlich erschienenen Artikel,[2]) daß diese außerhalb der Bläschen liegenden, geronnenen Massen aus Blut oder Lymphplasma gebildet sind. Er will analoge in andern Organen gesehen haben; eine derartige Vermutung scheint unhaltbar, wenn man die Drüsen in Infektionskrankheiten studiert hat, wo das Auftreten dieser Substanz gang und gäbe und wo ihre Menge oft beträchtlich ist; was sollte denn aus den in diesem Plasma enthaltenen roten und weißen Körperchen geworden sein, und was ist dieses mit Colloidmasse identische Plasma?

Die Menge der so in dem Bindegewebe enthaltenen Colloidmasse ist veränderlich. Die Vermehrung ist unregelmäßig und

[1]) Roger et Garnier, Etude anatomique et chimique du foie dans la variole. Archives de médecine expérimentale et d'anatomie pathologique. Septembre 1901 p. 661.

[2]) Otto Lübcke, Beiträge zur Kenntnis der Schilddrüse. Dieses Archiv Band 167 Heft 3, 1902, S. 490.

an gewissen Punkten bedeutend genug, um wirkliche Colloidseen zu bilden. Dies ist eine Anordnung, die sich nur in den pathologischen Schilddrüsen vorfindet; sie selbst steht in Verbindung mit einer übermäßigen Sekretion der Drüse; man findet sie allerdings bei Tieren, welche der Einwirkung chemischer Substanzen unterworfen sind, die eine gesteigerte Tätigkeit der Schilddrüse hervorrufen, wie Pilokarpin und Jod.[1]) Im normalen Zustande bemerkt man nur selten den Übergang der Colloidmasse in die Lymphgefäße; dieser Übergang ist der Moment der Exkretion der Drüse; er gehört zu dem gewöhnlichen Mechanismus der Funktion; auf der Schilddrüse von Tieren, die bei voller Gesundheit getötet wurden, findet man bisweilen eine schwache Spur von Colloid in einem Lymphgefäß; dies ist aber ein Ausnahmefall im Befund; die Lymphkanäle sind überall frei, mitten in dem Bindegewebe der Zellen. Bei mit Infektionskrankheiten Behafteten fällt dagegen diese Erweiterung der Lymphgefäße durch die Colloidmasse dem Beobachter sogleich auf; es ist eine wesentliche Veränderung, die bei Infektionen regelmäßig vorkommt, wie in den Fällen chemischer Erregung der Drüse. Ohne Zweifel kann eine solche erhöhte Sekretion der Drüse in andern Fällen existieren; Kashiwamura hat sie auch unabhängig von Infektionen gefunden; die Reaktion ist nicht spezifisch für Infektionskrankheiten, fehlt aber nie im Verlaufe derselben.

Der Zustand der Bläschen ist verschieden je nach den Drüsen; im allgemeinen sind sie kleiner als im normalen Zustande und enthalten weniger Colloidmasse. Aber nicht alle Bläschen sind regelmäßig gebildet; bisweilen zeigt die Zellenreihe, welche der Wand anliegt, an einem Punkte eine Unterbrechung; oder sie verläßt das feste Bindegewebe und schwimmt frei in der Flüssigkeit herum; auch finden sich in Auflösung befindliche Zellen in der Colloidmasse verstreut, einzeln oder in Gruppen von fünf bis sechs. Bisweilen scheint die Bläschenbildung gänzlich unterbrochen, man findet weder Zellwand noch Inhalt, sondern nur einen Haufen Zellen, die

[1]) S. Näheres über diese Experimente in Garnier, Thèse S. 30.

ohne jede Ordnung aneinander haften, oder durch feine Colloidtröpfchen voneinander getrennt sind; aber dieser Stoff ist hier keineswegs reichlich vorhanden, und man muß annehmen, daß er sich entweder nicht mehr bildet, oder von den Gefäßen wieder aufgenommen wird.

Fig. 1. Schilddrüse von einem gesunden Erwachsenen (Hingerichteten).

Eine derartige Läsion beschränkt sich gewöhnlich auf eine geringe Anzahl von Läppchen, manchmal jedoch ist ein ziemlich großes Stück Gewebe verändert.

Die Bläschen, welche inmitten dieser Transformation des Gewebes übrig bleiben, haben nicht immer ihr normales Aussehen vollständig bewahrt; oft findet man desquammierte Zellen, die in dem Inhalt umherschwimmen. Es findet sich schließlich

auch Zellensprossung; statt nur von einer Reihe von Zellen begrenzt zu sein, haben manche Bläschen deren zwei oder drei, die entweder einen vollständigen Kreis oder einen Bogen beschreiben; das Zentrum des Bläschens nimmt ein Colloidhäufchen ein.

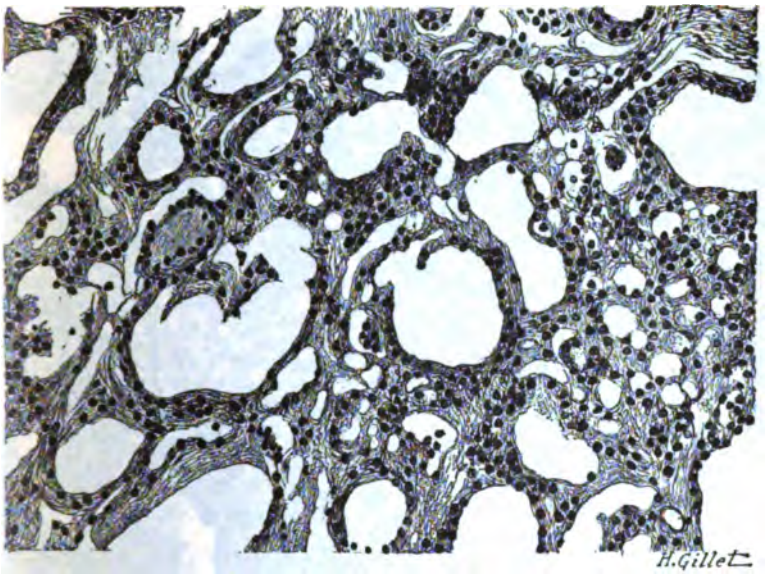

Fig. 2. Schilddrüse bei Pocken, unregelmäßige Follikel ohne Colloid.

Die Colloidmasse zeigt in vielen Fällen ihr gewöhnliches Aussehen; doch erscheint sie manchmal flüssiger, weniger verdichtet als in der Drüse normaler Erwachsener. Selten sieht man sie in der Form eines stark gefärbten Häufchens mit deutlichem, scharf ausgeprägtem Umriß; sie ist gewöhnlich hell, zeigt manchmal kaum Farbenreaktion und nimmt genau die Form der Plätze an, wo sie sich befindet. Diese beiden Formen können zugleich in derselben Drüse existieren; gewisse Bläschen enthalten dicke, gleichsam geronnene und zusammengeschrumpfte Colloidhäufchen, während andere einen dünnflüssigen und schwach gefärbten Inhalt haben. Es scheint, daß diese harte und spröde Colloidmasse das Residuum einer früheren Sekretion

ist; es ist das Produkt, welches die Drüse vor der Infektion enthielt; es ist mit der Masse identisch, welche die kleinen Colloidkysten und die nur schwach arbeitenden Sekretionsdrüsen anfüllt; die dünnflüssige Colloidmasse entspricht dagegen einer neuern Sekretion, welche wahrscheinlich durch

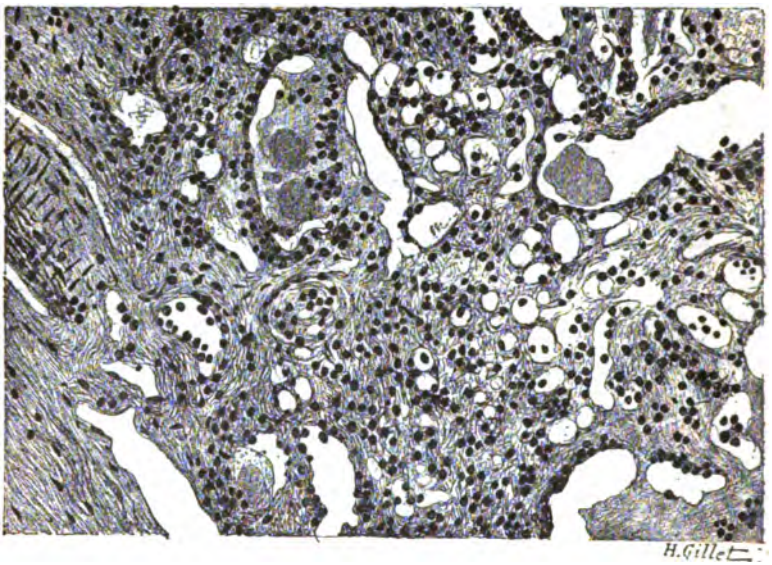

Fig. 3. Schilddrüse bei Pocken, Verschwinden der Bläschenbildung.

die Infektion hervorgerufen wird. Das Colloid kann auch ein feinkörniges Aussehen haben, welches einem fortgeschritteneren Stadium seiner Bildung entspricht, wenn der körnige Inhalt der Zellen frei wird und sich nicht mehr im Zentrum des Bläschens ansammelt. Ein einziges Mal haben wir große Granulationen mit anormaler Färbung gefunden, wie die, auf welche wir in manchen Fällen von Diphtheritis aufmerksam gemacht haben.

Es kommt auch vor, daß manche Bläschen ein Colloid enthalten, das den Färbestoff nicht annimmt und trotz der Einwirkung des Eosins seine gelbliche Färbung bewahrt. Doch

behält das Colloid in der Schilddrüse bei den Pocken fast immer seine gewöhnlichen Färbeeigenschaften.

Viele Zellen haben ihr normales Aussehen behalten; von denen, bei welchen Zellensprossung eingetreten ist, haben manche ein körniges Protoplasma, während andere kaum ge-

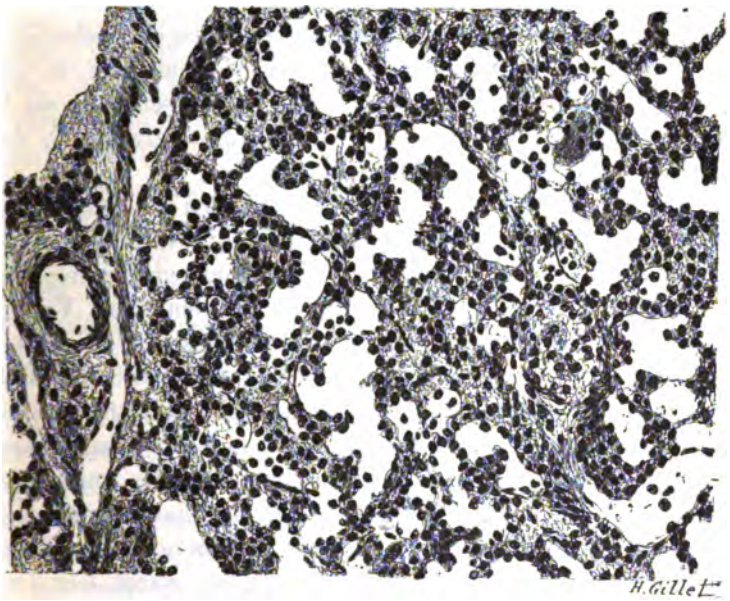

Fig. 4. Schilddrüse vom Neugeborenen, dessen Mutter an Pocken erkrankt war.

färbt sind. In einigen Drüsen, wo die Colloidmasse nicht sehr reichlich und durchweg dünnflüssig ist, sind die meisten Zellen klein und haben ein schwach gefärbtes Protoplasma. Was die Zellkerne anbetrifft, so sind sie wohl gefärbt, ausgenommen jedoch die desquammierten Zellhäufchen, welche im Begriff zu sein scheinen, sich in Colloid umzuwandeln. Dann wird der Kern blaß, seine Umrisse werden verwischt, er scheint sich allmählich in der ihn umgebenden Flüssigkeit aufzulösen.

Das Bindegewebe hat nicht gelitten. Es zeigt kaum nennenswerte Zellensprossung noch eine Diapedese der Leuko-

cyten; wir haben keine analogen Bildungen bei den häufig in der Leber vorhandenen Knötchen gefunden.

Die Gefäße der Drüsen, welche wir untersucht haben, wiesen keine Zeichen von Entzündung auf; wir haben beim Schnitt der Schilddrüsen von Pockenkranken weder Arteriitis noch Phlebitis gefunden. Dagegen findet sich stets Blutüberfüllung; die Venen sind erweitert und mit roten Blutkörperchen angefüllt. Endlich haben wir dreimal Hämorrhagien beobachtet; die roten Blutkörperchen konzentrieren sich alsdann in der Mitte der Colloidseen; in einem Falle jedoch schienen sie in das Bläschen eingedrungen zu sein und die Zellwand in das Innere des Hohlraums gedrängt zu haben.

Das Vorhandensein dieser Hämorrhagien ist nicht eine Eigentümlichkeit der Variola haemorrhagica; wir haben davon schon früher bei einem Fall von Variola confluens gesprochen; von unsern zwei neuen Fällen betrifft der eine eine Variola confluens, der andere eine Variola haemorrhagica. Bei diesen beiden Formen von Pocken zeigt das Aussehen der Schilddrüse keine bemerkenswerten Verschiedenheiten. Wir haben die Schilddrüse eines nach 36 stündiger Variola haemorhagica Verstorbenen untersuchen können; die Veränderungen waren hier bedeutend, boten aber nichts besonders Charakteristisches. Das Colloid war fast gänzlich in die Zwischenräume des Bindegewebes eingedrungen, die meisten Bläschen waren leer, als ob sie nicht Zeit gehabt hätten, neues Colloid auszuscheiden: andere waren mit proliferierenden Zellen angefüllt, in einigen Bläschen endlich fanden sich Hämorrhagien. Bei einem andern, nach fünftägiger Krankheit verstorbenen Patienten, bei dem sich der Ausschlag auf einige Pusteln beschränkte, fand sich keine Hämorrhagie in der Schilddrüse, wohl aber Zellensprossung in reichem Maße; an vielen Stellen war die regelmäßige Anordnung der Bläschen verschwunden, die Epithelzellen schwammen in der Colloidmasse, die oft ein körniges Aussehen zeigte. In einem dritten Falle endlich, der eine Variola haemorrhagica secundaria betrifft, und bei welchem der Tod am zehnten Tage der Krankheit erfolgte, war in vielen Läppchen die regelmäßige Anordnung der Zellen verschwunden und ein

großer Teil des Colloids befand sich zwischen den Bläschen verteilt.

Die Veränderungen in der Schilddrüse, die wir bei den an Pocken gestorbenen Kindern finden, sind im allgemeinen weniger hervortretend, als diejenigen, welche wir bei Erwachsenen beschrieben haben. Wir haben die Drüsen pockenkranker Kinder untersucht, von denen das jüngste 6 Wochen alt war, während die beiden andern 2 bezw. $2^1/_2$ Jahre alt waren. Im allgemeinen sind es nur Störungen in der Anordnung der Bläschen, und dabei sind diese noch ziemlich begrenzt; so sind die Bläschen an manchen Stellen durch Colloidanhäufungen ersetzt, in welchen Reste der Bläschenwände oder einzelne Zellen herumschwimmen. Wir haben Zellensprossung nicht konstatiert. Was das Colloid anbetrifft, so findet es sich oft in den Lymphgefäßen, wo es das Bindegewebe der Drüse ausdehnt; doch ist es dort immerhin nicht sehr reichlich vorhanden.

Wenn die Schilddrüse der Kinder bei den Pocken nur schwach zu reagieren scheint, so ist dem nicht so bei den Neugeborenen. Bei dieser speziellen Form der Krankheit[1]) zeigen die Läsionen einen besonderen Charakter, den man nur bei Fötus von pockenkranken Müttern findet.

Bei zwei Neugeborenen, die wir untersucht haben, von denen eines 13 Tage und das andere 8 Tage gelebt hat, sah man eine vollständige Transformation des Schilddrüsengewebes. Nirgends konstatierte man das Vorhandensein von Colloid, die Bläschen waren leer. An vielen Punkten sogar war die regelmäßige Anordnung der Bläschen verschwunden. Auf einer dieser Drüse im besondern fand man keine Spur von Colloid mehr; die meisten Zellen waren ohne jede Anordnung in Haufen verstreut, welche freie Zwischenräume trennten; manchmal bildeten sie eine Art von Bläschen, dessen Zentrum leer war. Die Zellen selbst waren schlecht entwickelt, auf einen stark gefärbten, mit einer hellen Schicht Protoplasma um-

[1]) Roger, Variole des nouveaus-nés. Société médicale des hôpitaux de Paris 29 mars 1901.

gebenen Kern beschränkt. Auf einer andern Drüse waren die Bläschen besser erhalten, einige zeigten einen deutlichen Umriß einer aus ziemlich hoch entwickelten Protoplasmaelementen bestehenden Zellwand; manchmal blieb sogar ein wenig Colloid in einem Bläschensegment, aber an den Punkten, wo die Bläschen fehlten, waren die Zellen auf dem Wege des Unterganges, der Kern schlecht gefärbt, das Protoplasma verschwommen und blaß.

Bei Fötus von pockenkranken Müttern ist die Transformation eine nicht weniger vollständige. Bei einem viermonatlichen Fötus waren die Bläschen gewissermaßen eingegangen; auf den seitlichen Teilen der Drüse nur fand man einige, die ein wenig Colloid enthielten und dem Gewebe sein charakteristisches Gepräge gaben; aber der größte Teil des Organs war von Epithelzellen eingenommen, die ohne jede Ordnung lagen und nicht der Sekretion fähig schienen; ferner bestand eine parenchymatöse Hämorrhagie; das Blut hatte fast das ganze Gewebe durchsetzt und seine roten Blutkörperchen drängten die Epithelzellen massenhaft zurück.

Ein sechsmonatlicher Fötus zeigte auch eine fast unkenntliche Drüse; nirgends fand man eine Spur von Colloidmasse. Die Bläschen hatten eine unregelmäßige Form, die Epithelreihe war spiralförmig gewunden, bisweilen wie zusammengeklappt. Zwischen den so modifizierten Bläschen befanden sich blasse, verlaufene, gleichsam angeschwollene Kerne, inmitten einer amorphen, sehr hellen Masse; andere dagegen waren besser gefärbt und von einem schwach gefärbten, abgerundeten Protoplasma umgeben. In diesem Falle haben wir eine Parathyreoidea beobachten können. Wir fanden sie aus Epithelröhren gebildet, die recht zahlreiche Zellen mit aufgetriebenem, blassem Kern enthielten.

Die Veränderungen der Schilddrüse bei den Pocken sind also gleicher Natur wie die, welche wir bei andern akuten Infektionskrankheiten beschrieben haben. Sie sind durch eine Vermehrung der Colloidsekretion charakterisiert; die Schilddrüse, die bei Erwachsenen ein nicht sehr tätiges Organ

ist, beginnt intensiv zu sezernieren, die Bläschen entleeren ihren Reserveinhalt in die Lymphgefäße, sie fabrizieren ein neues Colloid, das nicht Zeit gehabt hat, sich anzuhäufen und sich zu konzentrieren, und nun durch die Sekretionskanäle fließt. Der mikroskopische Befund der Drüse ist jetzt völlig verändert; stellenweise ist die Bläschenanordnung ganz verschwunden, die proliferierenden Zellen liegen ohne Ordnung nebeneinander. Die rasch sezernierte Colloidmasse erscheint klar, blaß, bisweilen feinkörnig; die Reaktionen auf Farbstoffe können sogar verändert sein. Endlich, und dies ist bezeichnend für die Rolle, welche die Drüse bei Infektionskrankheiten spielt, finden Hämorrhagien inmitten des Parenchyms statt.

Die von uns beschriebenen Modifikationen fallen, mit Ausnahme der letztgenannten, welche eine wirkliche Läsion ist, in den Rahmen der funktionellen Veränderungen; es ist aber eine Besonderheit der Schilddrüse, daß rein funktionelle Störungen zu einem mikroskopischen Bilde führen können, das von dem normalen völlig abweicht. Die Colloidsubstanz, die infolge der verschiedenen Fixierungsflüssigkeiten gerinnt, findet sich in geronnenem Zustande an den Stellen, die es zuvor inne hatte, und zeigt sich auf dem Schnitt. Die beiden Momente der Sekretion und Exkretion finden also vor den Augen des Beobachters statt. Da außerdem das Sekretionsprodukt sich normalerweise an dem Punkte ansammelt, wo es elaboriert wurde, und da diese Drüse ihr eigenes Reservoir ist, so sieht man auf dem Schnitt das Fortschaffen des Colloidvorrats sowie die Neubildung und Exkretion des neuen Colloids.

Dieses allzustarke Funktionieren führt zuweilen zur Erschöpfung der Drüse; manche von Blattern ergriffenen Schilddrüsen enthalten in den Pocken sehr wenig Colloid, eine gewisse Quantität wird noch secerniert, aber sie wird nicht mehr in den Bläschen aufgespeichert, sondern geht sofort in die Lymphgefäße über. Schließlich kann auch die Sekretion vollständig aufhören; dies findet bei den Fötus und den Neugeborenen von Müttern statt, die mit Pocken behaftet sind, ohne daß hierin etwas dieser Infektion Eigentümliches zu sehen wäre, denn wir haben dieselbe Läsion bei einem Fötus ge-

funden, dessen Mutter an Erysipel litt. Es findet alsdann ein vollständiges Aufhören der Funktion statt, der Organismus ist sozusagen infolge der Infektion plötzlich in Verfall geraten, findet nicht mehr die Kraft, zu reagieren, es findet eine Athyreoïdisation statt, wie auch Hypothermie; mit einem Schlage ist das Individuum niedergeworfen und seine Widerstandskraft gebrochen.

Das Studium der Schilddrüse bei Infektionskrankheiten bietet also ein großes Interesse vom Gesichtspunkte der allgemeinen Pathologie. Zufolge der besondern Anordnung des Gewebes der Schilddrüse kann man behaupten, daß die erste Wirkung der Infektion auf die Drüse darin besteht, die Sekretion zu steigern. Bei den andern Organen findet man, wenn der Tod eintritt, wenigstens beim Menschen, die Zelle auf dem Wege der Entartung; aber diese Läsion ist eine später eintretende; die mit einem rasch genug wirkenden Mikroben inokulierten Tiere sterben, bevor dieses Stadium erreicht ist, und das Studium der chemischen Veränderungen der Gewebe hat uns gezeigt, daß Vermehrung des Wassers eingetreten war, was ein Zeichen für die gesteigerte Tätigkeit dieses Organs ist.[1]) So ruft die Infektion zuerst eine Steigerung der Sekretion der Drüsen hervor; die Hypersekretion, welche wir in der Schilddrüse konstatiert haben, entspricht also einem Prozeß, der alle Drüsen betrifft. Die Schilddrüse wird jedoch weniger als die andern in Mitleidenschaft gezogen, die Läsionen sind bei ihr weniger tief und bleiben zumeist im Rahmen funktioneller Störungen.

Es liegt jedoch die Frage nahe, wie bei überlebenden Patienten diese durch die Krankheit erschöpfte Drüse in der Folge funktioniert. Da die Infektion sie doch nicht unberührt läßt, so ist es logisch, zu denken, daß sie die Ursache gewisser nur die Schilddrüse befallender Krankheiten sein kann, deren Ursprung bis jetzt noch in Dunkel gehüllt ist.

[1]) Roger: Les maladies infectieuses. S. 1081. Paris 1902.

III.

Über einen seltenen Fall von Staphylokokkomykosis der Haut bei Diabetes mellitus.

(Aus der Propädeutischen Klinik zu Kiew.)

Von

Dr. J. B. Studenski.

(Hierzu Tafel I.)

Es ist schon seit längerer Zeit bekannt, daß zwischen Ausscheidung von Zucker mit dem Harn und Erkrankungen der Haut ein Zusammenhang besteht. Einerseits ist die jetzt als unwiderlegbar geltende Tatsache festgestellt worden, daß Personen, die mit Diabetes mellitus behaftet sind, viel häufiger Hauterkrankungen acquirieren, als Personen, die an anderen Krankheiten leiden, d. h. daß der Organismus des Diabetischen in bedeutend geringerem Grade dem Eindringen und der Wirkung der eitererregenden Bakterien Widerstand entgegen zu setzen vermag; andererseits hat man die Wahrnehmung gemacht, daß gewisse Hautaffektionen bisweilen eine Ausscheidung von Zucker mit dem Harn herbeizuführen vermögen. Im ersteren Falle ist der ursächliche Zusammenhang bis zu einem gewissen Grade durch die Untersuchungen von Bujwid[1] klargestellt, der den Beweis dafür geliefert hat, daß der Staphylokokkus aureus auf zuckerhaltigen Nährböden besser wächst, und daß andererseits die Gewebselemente bei Anwesenheit des Zuckers der schädlichen Wirkung dieses Mikroorganismus nicht zu widerstehen vermögen. Bujwid hat seine Experimente in einige Serien eingeteilt und das Gesamtergebnis derselben folgendermaßen formuliert: 1. Staphylokokken vermögen bei Anwesenheit von Zucker schon in einer so geringen Anzahl zur Bildung von Abszessen zu führen, in der sie sonst vollkommen unwirksam sind; 2. wird ein Gewebe bei Anwesenheit von Staphylokokken durch Zucker gereizt, so kommt es zum Eitern; 3. dagegen führt die Reizung eines Gewebes durch Zucker nach vollständigem Verschwinden der Staphylokokken aus demselben zu gar keinen Folgen; 4. nach der Einspritzung

von Zucker in die Ohrvene eines Kaninchens und gleichzeitiger subkutaner Einführung von Staphylokokken entwickelt sich an der Injektionsstelle Gangrän der Haut, welche an die Geschwüre der Diabetischen erinnert.

Diese Experimente sind nachträglich von Karlinski einer Prüfung unterzogen worden.

Was das Auftreten von Zucker im Harn bei Furunkulosis der Haut betrifft, so wird diese von Prout, Rosenbach und anderen Autoren wahrgenommene Erscheinung von manchen Autoren, so z. B. von Jamieson[3], noch bestritten. Übrigens glaube ich darauf hinweisen zu sollen, daß Rosenbach selbst, der einen Fall von Glykosurie bei einem an Furunkulosis[4] leidenden Patienten beschrieben hat, nicht ganz sicher ist, ob er es in dem erwähnten Falle tatsächlich mit Zucker zu tun gehabt hat. Dies geht aus seiner früheren Arbeit hervor[5], in der er sagt, daß aus dem Karbunkel auf dem Wege der Absorption Zucker oder irgend eine andere stark reduzierende Substanz, jedenfalls nicht Harnsäure, in das Blut gelangt und dann mit dem Harn ausgeschieden wird. Diese im höchsten Maße interessante Frage bleibt somit vorläufig offen.

Der Fall, der sich uns in der propädeutischen Klinik des Herrn Prof. K. E. Wagner dargeboten hatte, gehört zu denjenigen Hauterkrankungen, die sich als Folge des Diabetes mellitus entwickeln. Klinisch war es sehr schwer, sich darüber klar zu werden, welcher Form die Hauterkrankung war, und nur die mikroskopische sowie bakteriologische Untersuchung hat das Wesen der Krankheit aufzuklären vermocht. Soweit unsere Erfahrung reicht, ist eine solche Hauterkrankung noch von niemandem beschrieben worden. Für die Seltenheit des Falles spricht schon der Umstand, daß Prof. S. B. Tomaszewski, dem der Patient vorgeführt wurde, um Erlaubnis bat, von demselben eine Moulage anfertigen zu dürfen, die auch in der Tat angefertigt wurde und sich gegenwärtig im Museum der dermatologischen Klinik der St. Wladimir-Universität zu Kiew befindet.[1])

[1]) Der Patient ist auch in der Sitzung der Gesellschaft für Dermatologie und Syphilidologie zu Kiew am 5. Februar 1902 demonstriert

Nun gehe ich zur Beschreibung des Falles über.

M. P., 29 Jahre alt, Kleinbürger aus dem Gouvernement Mogilew, mosaischer Konfession, Kleinhändler. Der Pat. fühlt sich seit Januar oder Februar 1900 krank und glaubt, seine Erkrankung auf eine bei Gelegenheit einer längeren Wagenfahrt erlittene Erkältung zurückführen zu sollen. Es hatten sich damals Gliederreißen, Gefühl von Schwäche und Zerschlagenheit, sowie Verschlimmerung des bestehenden Hustens eingestellt. Der Pat. befand sich in Behandlung, ohne sich jedoch erholt zu haben. Ganz besonders beunruhigte ihn der Umstand, daß er sich immer schwächer und schwächer fühlte, trotz gesteigerter Eß- und Trinklust. Im Mai desselben Jahres haben die heimatlichen Ärzte des Pat. bei ihm Diabetes mellitus konstatiert. Da er durch die eingeleitete Behandlung sich nicht gebessert fühlte, ließ er sich am 7. Februar 1901 in die propädeutische Klinik aufnehmen. Bei der Aufnahme bestanden etwas gesteigerter Perkussionsschall, rauhes Exspirium, sowie eine geringe Anzahl feuchter, kleinblasiger Rasselgeräusche in der rechten Lungenspitze. Harnbefund bei der Aufnahme: tägliche Quantität 9150 ccm, spezifisches Gewicht 1035, Reaktion sauer, Eiweiß nicht vorhanden, Zucker 3 pCt. (274,5 g in 24 Stunden), Harnstoff 65,8, Chloride 24,3. Körpergewicht 126 Pfund. Der Pat. wurde in der Klinik auf reichliche Eiweiß- und Fettdiät gesetzt (Kohlehydrate waren vollständig ausgeschlossen), verließ aber am 5. Mai desselben Jahres die Klinik wegen Schließung derselben. Bei der Entlassung bot der Pat. folgenden Status dar: Erscheinungen von Seiten der Lunge etwas geringer, Körpergewicht 129 Pfund (also 3 Pfund Zunahme), tägliche Harnquantität 2800 ccm, spezifisches Gewicht 1025, Zucker bald gar nicht, bald nur in Spuren vorhanden; subjektives Befinden befriedigend. Nach dem Verlassen der Klinik begab sich der Patient nach Hause, wo er sich bis Mitte Juni wohl fühlte, trotzdem er die ihm mit auf den Weg gegebenen diätetischen Vorschriften nur teilweise befolgte. Seit Mitte Juni stellte sich wieder allgemeine Schwäche ein, zugleich trat ödematöse Schwellung der oberen und unteren Extremitäten, des Gesichts und des Rumpfes auf. Mitte Juli ließ sich der Pat. in das Krankenhaus zu Mogilew aufnehmen, verblieb dort 3 Monate und kehrte dann, da die Ödeme verschwunden waren, wieder nach Hause zurück. Aber schon nach 14 Tagen stellten sich die Ödeme wieder ein. Da der Pat. fühlte, daß er immer schwächer und schwächer wurde, ließ er sich am 28. November 1901 zum zweiten Mal in die propädeutische Klinik zu Kiew aufnehmen.

Anamnese. Bezüglich der etwa früher überstandenen Krankheiten bekundet der Pat., daß er im Alter von 3 Jahren irgend eine näher nicht zu bestimmende fieberhafte Erkrankung überstanden und bis zum 13. Lebensjahr an Harninkontinenz gelitten hätte (an letzterer sollen auch

worden, wobei er das Interesse der anwesenden Spezialärzte in hohem Maße erregt hat.

der Vater und die Geschwister des Kranken im jugendlichen Alter gelitten haben). Außerdem erzählt der Pat., daß er sich vor 12 Jahren einmal erkältet, dann ungefähr ein halbes Jahr gefiebert habe und seitdem ständig huste. Vor 11 Jahren will der Pat. Masern in sehr schwerer Form überstanden haben und dabei einige Monate krank gewesen sein. Beim Militär stand der Pat. 4 Jahre. Alkoholismus und Lues werden negiert. Der Pat. ist 2 Jahre verheiratet und hat 1 Kind. Jetzt aber will er seit mehr als einem Jahre den Coitus nicht ausgeübt haben, weil weder Libido vorhanden ist, noch Erektionen sich einstellen, wenn sich auch bisweilen des Nachts unter erotischen Träumen, jedoch ohne Erektion, Spermaabgang einstellt. Der Vater des Pat. ist vor 12 Jahren an einer Brustkrankheit gestorben, welche der Pat. nicht näher zu bezeichnen vermag; die Mutter ist vor 25 Jahren an Schwindsucht gestorben. Die Eltern haben Alkoholmißbrauch nicht getrieben. Der Pat. hat 4 Brüder und 2 Schwestern, die sämtlich am Leben und gesund sind.

Status präsens: Der Pat. ist von kleiner Statur, hat ein schwach entwickeltes Knochen- und Muskelsystem und ein äußerst geringes Fettpolster. An den oberen und unteren Extremitäten sowohl, wie auch am Rumpf und Gesicht bestehen Ödeme (durch Fingerdruck können an den Unterschenkeln 1/2 cm tiefe Grübchen erzeugt werden). Haut und sichtbare Schleimhäute blaß, auf den Wangen spielt eine zarte Röte. Exantheme, Flecke oder Narben sind auf der Haut nicht vorhanden, Lymphdrüsen nicht vergrößert, Pupillen gleichmäßig und zeigen normale Reaktion auf Licht und Akkomodation, Tast- und Schmerzsinn auf beiden Seiten gleichmäßig und normal. Hautreflexe schlaff, Kniereflex an der linken unteren Extremität sehr schwach, an der rechten fehlt derselbe fast vollständig. Die obere Grenze der rechten Lunge steht im Vergleich zu derselben Grenze der linken Seite etwas tiefer. Die Perkussion ergibt oberhalb und unterhalb des rechten Schlüsselbeins einen gedämpft tympanitischen Schall, an den übrigen Stellen des Brustkorbes oberhalb der Lunge hellen Lungenschall mit einem leichten Stich ins Tympanitische. Die Auskultation ergibt oberhalb und unterhalb der rechten Clavicula, desgleichen in der rechten Fossa supraspinata rauhes Atmen mit einer geringen Anzahl feuchter, klein- und mittelblasiger Rasselgeräusche; an anderen Stellen hört man vesikuläres Atmen. Die obere Grenze der Herzdämpfung liegt am unteren Rande der 4. Rippe, die linke 2 1/2 Querfingerbreiten nach innen von der linken Mammillarlinie. Herztöne rein, Puls 80, hart, mittlere Füllung. Arteriosklerose 1. Grades, Abdomen nicht aufgetrieben, weich, nicht schmerzhaft. Die Leber fühlt man 2 Querfingerbreiten unterhalb des Rippenbogens in der Mammillarlinie, sie ist weich und wenig empfindlich. Milz nicht palpabel. Tägliche Harnquantität 9000 ccm, spezifisches Gewicht 1035, Reaktion sauer, Farbe der Skala I nach Vogel entsprechend, durchsichtig, Eiweiß nicht vorhanden, Zucker 7 pCt. (630,0 g in 24 Stunden); im Niederschlag eine geringe

Quantität von Epithelzellen der Harnwege und Leukocyten, Cylinder nicht vorhanden. Die Alkaleszenz des Blutes ist herabgesetzt (100 mg NaOH auf 100 ccm Blut). In den Faeces wurde nichts Abnormes gefunden. Die mehrfach ausgeführte Untersuchung des Auswurfs auf Tuberkelbazillen lieferte stets ein negatives Resultat.

Im Krankenhause bekam der Pat. ausschließlich Eiweiß- und Fettnahrung. Gegen Ende Dezember sank die tägliche Harnquantität auf 2200, der Zuckergehalt auf 5 pCt. bezw. 110 g in 24 Stunden. Die Ödeme verschwanden, der Allgemeinzustand besserte sich subjektiv ein wenig.

Da bemerkte der Pat. am 29. Dezember auf der vorderen äußeren Oberfläche des rechten Oberschenkels einige Eiterpustelchen, von denen ein jedes hirsekorngroß war. Bei der weiteren Beobachtung dieser Eiterpustelchen wurde bemerkt, daß sie sich allmählich vergrößerten und, sobald sie die Größe eines silbernen Zwanzigpfennigstücks erreichten, platzten und sich in dunkelrosa gefärbte Hautgebilde verwandelten, die bei der Betastung sich weich anfühlten, über der Hautoberfläche prominierten und eine flache Oberfläche hatten, die durch ihr Aussehen gewissermaßen an wuchernde Granulationen erinnerte; aus den in diesen Gebilden befindlichen Öffnungen konnte Eiter herausgedrückt werden; sonst waren die Gebilde bei Druck schmerzhaft, bluteten nicht und waren von einem derben, infiltrierten Hof umgeben; zwischen den einzelnen Gebilden lagen Inselchen normalen Gewebes. Die geschilderten Hautgebilde dehnten sich der Breite nach aus, wobei manche miteinander zusammenflossen. Zu gleicher Zeit traten neue Exantheme auf, welche den im vorstehenden geschilderten Entwicklungsgang durchmachten. Manche bekamen schließlich das Aussehen von Rupien. Nach und nach breiteten sich die geschilderten Gebilde in großer Anzahl über die unteren und in etwas geringerer Anzahl über die oberen Extremitäten aus und verursachten starkes Jucken. Der Rumpf blieb vom Exanthem verschont.

Das klinische Bild der geschilderten Hautaffektion war so eigenartig, daß beschlossen wurde, eine gründliche bakteriologische und histologische Untersuchung der Hautgebilde vorzunehmen.

Am 25. Januar 1902 wurde aus zwei Eiterpustelchen Eiter entnommen und einer bakterioskopischen sowie bakteriologischen Untersuchung unterzogen, ohne aber daß Mikroorganismen nachgewiesen werden konnten. Am selben Tage wurde ein reiferes, ungefähr 14 Tage altes Gebilde ausgeschnitten und mit Alkohol bearbeitet, um später Schnitte anzufertigen und dieselben auf Mikroorganismen zu untersuchen. Aber auch hier konnten weder durch Färbung der Schnitte nach Ziehl-Neelsen auf Tuberkelbazillen, noch durch Färbung nach Gram und mit Methylenblau Mikroorganismen nachgewiesen werden. Das histologische Bild des betreffenden Präparates entsprach vollkommen dem Bilde des Kankroids. Da aber sonst im klinischen Bilde sehr wenig Anhaltspunkte für die An-

nahme eines Kankroids vorhanden waren, wurde noch zur Untersuchung der Gebilde im Anfangsstadium ihrer Entwicklung, nämlich zur Untersuchung eines 3—4 Tage alten Eiterpustelchens aus der Reihe derjenigen geschritten, aus denen sich nachträglich die großen Gebilde entwickelten. Dieses stecknadelkopfgroße Eiterpustelchen wurde am 1. Februar exzidiert und nach gleicher Bearbeitung wie im vorstehenden Falle histologisch untersucht. Ein Vergleich des histologischen Bildes des neugewonnenen Präparats mit demjenigen des früheren ergab, daß dem eigentümlichen Prozeß, der sich innerhalb 6 Wochen progressiv entwickelte und von einer gewissen atypischen Wucherung des Epithels nach der Tiefe hin, ähnlich wie beim Kankroid, begleitet war, augenscheinlich eine besondere Art von eitriger Entzündung zu Grunde liegt, die durch subakuten Verlauf charakterisiert ist, sowie durch Bildung von Eiterpustelchen, die in der oberen Schicht des Corium sitzen und auf die Epithelschicht übergreifen. Infolgedessen wurden am 17. Februar unter Befolgung sämtlicher in Betracht kommenden Vorsichtsmaßregeln mit dem aus einigen Eiterpustelchen gewonnenen Eiter auf verschiedenen Nährböden, unter Zusatz von 2 pCt. bezw. 5 pCt. Zucker, Kulturen angelegt, so z. B. auf Aëroben in Petrischen Schalen, wie auch auf Anaëroben. Aus einem Eiterpustelchen wurde der gesamte Eiter entnommen und mit steriler Bouillon versetzt; die eine Hälfte dieser Mischung wurde einem Kaninchen, die andere einem Meerschweinchen in die Bauchhöhle injiziert.

18. Februar. Auf dem Agar-Agar wuchsen in den Petri-Schalen, die im Brutschrank bei einer Temperatur von 37° C. gestanden haben, reichliche Kolonien von weißer Farbe mit einem Stich ins Graugelbe, die an der Oberfläche größer, in der Tiefe kleiner waren. Auf der Gelatine waren die Kolonien spärlicher. Die Bouillon wurde in dem einen Reagenzgläschen trübe, in dem anderen blieb sie klar. Von verschiedenen Kolonieen wurden auf Glyzerin- und Zucker-Agar-Agar-, sowie auf Gelatine-Kulturen angelegt.

19. Februar. In sämtlichen Reagenzgläschen ist Staphylokokkus aureus in Reinkultur gewachsen, wobei die Natur des Mikroorganismus durch mikroskopische Untersuchung bestätigt wurde. Die Untersuchung auf Anaëroben fiel negativ aus. Das Kaninchen und das Meerschweinchen blieben am Leben.

Die Auffindung im Eiter der noch nicht zur Eröffnung gelangten Eiterpustelchen des Staphylokokkus aureus in Reinkultur ließ uns mit gewisser Wahrscheinlichkeit annehmen, daß wir es mit einer primären Staphylokokkenaffektion der Haut zu tun haben und nicht mit einem Hautkarzinom. Zu Gunsten unserer Annahme sprach auch der Vergleich des mikroskopischen Bildes der Hautgebilde. Es ging aus dem

mikroskopischen Bilde hervor, daß die atypische Wucherung des Epithels nach der Tiefe des Gewebes hin als ein sekundärer und nicht als primärer Prozeß zu betrachten ist, umsomehr, als es eine bekannte Erscheinung ist, daß unter dem Einflusse eines von Staphylokokken ausgehenden Reizes eine Epithelwucherung stattfinden kann. Kirch[6] sagt, daß unter dem Einflusse dieses Reizes die Dicke der Epitheldecke sich fast um das Zweifache vergrößere, und daß das Epithel in Form langer Stränge in die Tiefe der Gewebe eindringe. Die von uns beobachtete granulös-eitrige Infiltration des Corium entsprach gleichfalls dem Bilde einer Staphylokokkenaffektion der Haut. Bei oberflächlicher Betrachtung kann es wunderlich erscheinen, daß es uns nicht immer gelungen ist, den Staphylokokkus aus dem einem Eiterpustelchen entnommenen Eiter zu züchten, und daß es ursprünglich scheinen wollte, als ob wir es mit einer bakterienfreien Suppuration zu tun haben. Bei näherer Betrachtung muß man sich aber doch sagen, daß der Staphylokokkus im Gewebe verhältnismäßig rasch zu Grunde geht. So gelingt es nach Kirch[4] schon nach 5 Tagen seit Beginn der Reizung in der Haut eines gesunden Individuums nicht mehr, den Staphylokokkus in den Schnitten mikroskopisch nachzuweisen, bezw. denselben aus dem Gewebe zu züchten. War aber das vitale Gleichgewicht im Organismus gestört und das Gewebe dadurch weniger im stande, dem schädlichen Einfluß der Staphylokokken Widerstand zu leisten, oder gar nicht im stande, dieselben zu vernichten, so konnte man noch nach 5 Tagen Staphylokokken nachweisen (Aschoff[8]). Diese Tatsachen haben für uns jedoch nur relativen Wert, da wir es in unserem Falle nicht nur mit einem infolge des Vorhandenseins von Zucker in den Geweben zu Hauterkrankungen prädisponierten Organismus zu tun hatten, sondern event. auch mit einer individuellen Prädisposition für den Staphylokokkus, was man schon daraus entnehmen kann, daß bis jetzt, trotz des verhältnismäßig ziemlich häufigen Vorkommens von Staphylokokkenaffektionen der Haut bei Diabetes mellitus, noch niemals eine so hochgradige Ausbreitung und eine so hohe Intensität des Prozesses, wie in unserem Falle beobachtet worden ist.

Um uns vollständig davon zu überzeugen, daß die im vorstehenden geschilderten Gebilde einzig und allein auf Rechnung der Staphylokokken zu setzen waren, wurde beschlossen, folgendes Experiment auszuführen: Am 3. März wurde bei unserem Pat. am linken Oberarm eine Partie gesunden Gewebes sterilisiert, hierauf die obere Epidermisschicht teilweise entfernt und auf einem Raumgebiet von etwa 1 qcm eine reine eintägige Kultur von Staphylokokkus aureus eingerieben, die durch Übertragung des aus einem Eiterpustelchen entnommenen Eiters gewonnen war. Außerdem wurde in eine gleichfalls sterilisierte Hautpartie am rechten Oberarm Eiter geimpft, der unmittelbar aus einem der auf demselben Oberarm befindlichen Eiterpustelchen entnommen wurde. Auf diesen beiden Stellen wurde ein Schutzverband aus sterilisiertem Material angelegt.

4. März. An der Stelle, an der die Staphylokokkenkultur eingerieben worden war, ist eine Menge mohnkorngroßer Eiterpustelchen aufgetreten, in deren Umgebung die Haut nicht entzündet ist. Der rechte Arm ist vollständig unverändert geblieben. Harnquantität 4000 ccm, spezifisches Gewicht des Harns 1032, Zuckergehalt 5 pCt.

10. März. Am linken Arm sind an der Stelle der künstlichen Reizung die Eiterpustelchen zusammengeflossen und haben ein ebensolches Hautgebilde erzeugt, als an den anderen Stellen des Körpers. Am rechten Arm sind immer noch keine Veränderungen vorhanden.

17. März. Der Pat. ist komatös, Puls 100 Schläge in der Minute, mittelmäßig gefüllt. Blutalkaleszenz: 106 mg NaOH in 100 ccm Blut. Die Gabritschewskische Reaktion auf Glykogengehalt der Leukocyten fällt positiv aus. Harnquantität 3000 ccm in 12 Stunden, Zuckergehalt 6,3 pCt. Subkutane Injektionen von physiologischer Kochsalzlösung und Klysmen aus 5prozentiger Natrium bicarbonicum-Lösung blieben ohne Wirkung, und der Pat. starb in der Nacht zum 18. März 1902.

Während der ganzen Aufenthaltszeit des Kranken in der Klinik war die Temperatur normal.

Die von Prof. W. K. Wyssokowitsch 36 Stunden nach dem Tode, am 19. März, ausgeführte Sektion ergab folgendes:

Mittelgroße, aber regelmäßig gebaute Leiche. Bedeutende Abmagerung. Auf den oberen, namentlich aber auf den unteren Extremitäten sieht man zahlreiche, stellenweise zusammenfließende graubraune Hautverdickungen, die von unregelmäßig runder Form und erbsen- bis talergroß sind. Die Oberflächen der Verdickungen sind kleinhöckrig, gleichsam durch Schorf gebildet. Der größte Teil dieser Schorfe läßt sich leicht abheben. Auf dem durch diese Stelle geführten Querschnitt sieht man unter der Borke das leicht verdickte Corium, welches kleinkörnig und von weißlicher Farbe ist. An anderen Verdickungen läßt sich dieser schorfähnliche Deckel nicht so leicht abnehmen, und es bleibt nach gewaltsamer Entfernung der Borke eine papilläre, stellenweise durch eine unbedeutende Quantität eiterähnlicher Flüssigkeit angefeuchtete Oberfläche zurück.

An einer Stelle bemerkt man an einer von der Epidermis entblößten Oberfläche eine starke Verdickung des Corium, welche mit hanfkorngroßen Papillen bedeckt ist. Am Rumpf, sowie an den Füßen und Händen sind Verdickungen nicht vorhanden.

Die linke Lunge ist an der Spitze, die rechte am Rande des unteren Lappens verwachsen. In der linken Lungenhälfte befindet sich an der Spitze eine haselnußgroße derbe Partie mit gelblichem, käsigem Herd und verschwommenen Konturen. Ein ebensolcher kirschgroßer Herd befindet sich in der Substanz des oberen Teiles des unteren Lungenlappens. Im mittleren Teile nimmt man eine fluktuierende Lungenpartie wahr, die sich auf dem Durchschnitt als eitrig erweicht erweist, walnußgroß und mit schmutzig-dunkler Flüssigkeit gefüllt ist. Im unteren Teil des oberen Lappens der rechten Lunge sind am hinteren Rande sowohl, als auch an anderen Stellen gelbliche Knötchen zerstreut, die inmitten von fibrösem, verdichtetem, schiefergrauem Gewebe liegen. Alles in allem nimmt die verdichtete Partie etwa die Hälfte des Lungenlappens ein. Am Brustfell nimmt man an einer Stelle eine flache, narbige Verdickung mit leichter Einsenkung der Lungenoberfläche wahr, — in Form eines 1 cm breiten und 6 cm langen Streifens. Die Lungen sind im allgemeinen bauschig, ödematös und mäßig hyperämisch.

Herz klein, atrophisch; Herzmuskeln dünn, braun, welk.

Milz verkleinert, atrophisch, blaß.

Leber verkleinert, dunkelrot, etwas welk.

Nieren etwas vergrößert, gelb, speckig.

Pankreas auffallend verkleinert, blaß, zeigt auf dem Durchschnitt schwache Körnung.

Schleimhaut des Magendarmkanals dünn, ödematös, atrophisch.

Anatomische Diagnose: Staphylokokkomykosis cutis. Atrophia pankreatis. Tuberculosis fibrosa pulmonum. Abscessus metastaticus pulmonis.

Die mikroskopische Untersuchung der Organe und der im vorstehenden geschilderten Hautgebilde ergab folgendes:[1])

Herz: Geringe Atrophie und Fragmentation des Herzmuskels.

Milz: Lymphknötchen etwas verkleinert, die Wandungen der Arterien derselben befinden sich im Zustande hyaliner Degeneration, Lumen verkleinert. Die Pulpa enthält reichliche Massen von körnigem, rotbraunem Pigment.

Lymphdrüsen: Hyperämie und geringe Wucherung des Bindegewebes.

Nieren: Epithel gequollen, körnig, Kerne lassen sich schlecht färben.

Pankreas: geringe Entwicklung von schon altem, faserigem Bindegewebe. Langerhanssche Inselchen treten selten in Erscheinung. Zellen etwas atrophisch.

In den Lungen finden sich Herde von käsiger Pneumonie, in deren Umgebung einzelne Knötchen zu sehen sind. An einer Stelle ist Nekrose mit Infiltration mit Eiterkörperchen vorhanden, bei deren Untersuchung auf Bakterien Bazillen gefunden werden, die sich nach Gram färben und etwas größer als das Bakterium coli commune sind, ferner Sarcinen und stellenweise Kokken, augenscheinlich Staphylokokken.

Bei der Untersuchung der jungen Hautgebilde (Taf. I, Fig. 2) bemerkt man vor allem an der ihrer Spitze entsprechenden Stelle eine ziemlich bedeutende Verdickung des Rete Malpighii. Die Papillen sind vergrößert, und zwischen denselben verlaufen kleine Epithelstränge, die auf verschiedene Tiefen in das Gewebe eindringen, wobei man stellenweise den Eindruck gewinnt, als ob das Epithel bis zu der Schicht ginge, in der die Talg- und Schweißdrüsen liegen; in diesen Epithelsträngen sieht man stellenweise Bildung von rudimentären Epithelbälgen. Bei näherer Untersuchung ergibt sich, daß das ganze Bild der

[1]) Der mikroskopische Teil der Arbeit, sowie die Beschreibung der mikroskopischen Präparate sind unter Anleitung des hochverehrten Herrn Prof. W. K. Wyssokowitsch gemacht worden, und es ist mir eine angenehme Pflicht, ihm für die wertvollen Ratschläge meinen verbindlichsten Dank zu sagen.

tiefen Lagerung des Epithels einzig und allein durch Verdickung und Wucherung der Papillen erklärt wird. Stellenweise bemerkt man in der Masse der Epithelschicht unter der Epidermis kleine Herde, die aus uninukleären Granulationszellen und multinukleären Leukocyten bestehen, welche letztere mehr oder minder degeneriert sind, undeutliche Konturen und eine schleimähnliche Zwischensubstanz aufweisen. Ebensolche Herde werden ab und zu auch in der Papillarschicht angetroffen, hauptsächlich im Gebiet der Haarfollikel. Herde, welche aus runden und spindelförmigen bindegewebigen Zellen mit mehr oder minder größerer Beimischung von multinukleären Leukocyten bestehen, befinden sich auch in der Basis der vergrößerten Papillen und in der Masse des Corium; sie dringen auch tiefer, indem sie sich um die Schweißdrüsen und die Gefäße herumlagern. Regressive Metamorphose nebst Bildung von schleimähnlichen Massen, die sich mit Hämatoxylin blau färben, ist nicht in allen Partien der entzündlichen Infiltration zu sehen, sondern nur in einigen, hauptsächlich in solchen, die im Corium gelagert sind.

Die jungen Knoten, die durch künstliche Überimpfung der vom Kranken selbst gewonnenen Staphylokokken erzeugt worden sind, haben bei der mikroskopischen Untersuchung ein mit dem im vorstehenden geschilderten vollständig identisches Bild gegeben.

Die alten Knoten, die sich früher in der Haut entwickelt haben, haben bei der Untersuchung ein mit dem im vorstehenden geschilderten, im großen und ganzen ähnliches Bild gegeben, mit dem Unterschiede jedoch, daß an manchen Stellen an der Oberfläche der Papillarschicht eine deutlicher ausgesprochene Infiltration nebst Ablösung des Epithels von der Unterlage festgestellt wurde. Eine tiefere Wucherung des Epithels in den unteren Gewebsschichten wurde auch in den alten Knoten nicht gefunden.

Bei der Untersuchung der zahlreichen Schnitte auf Staphylokokken wurden solche im Gewebe auch nicht ein einziges Mal nachgewiesen. Der Nachweis von Staphylokokken gelang nur, und das nur in sehr geringer Quantität, in Schnitten,

welche aus jungen Hautgebilden angefertigt waren, und zwar lagen die Staphylokokken in den granulös-eitrigen Entzündungsherden.

Aus diesem Grunde ist es vollständig klar, warum wir bei der bakteriologischen Untersuchung in manchen Fällen keine Staphylokokken, in anderen solche fanden: der Ausgang der Untersuchung hing augenscheinlich von dem Alter des jeweilig zur Untersuchung genommenen Hautgebildes ab.

Das mikroskopische Bild der von uns untersuchten Hautaffektion berechtigt zu dem Schlusse, daß wir es mit einer besonderen Form von herdartig auftretender diffuser Entzündung der Haut mit dem Charakter einer eitrigen und sekundären granulösen Reaktionsentzündung zu tun hatten. Sowohl die bakteriologische Untersuchung dieser Herde, wie auch die Tatsache, daß gleichartige Veränderungen durch Einreiben von aus demselben Herde gewonnenen Staphylokokken in die Haut hervorgerufen werden konnten, lassen keinen Zweifel aufkommen, daß wir es in unserem Falle tatsächlich mit einer durch Staphylokokken hervorgerufenen Hauterkrankung zu tun haben, d. h. die Tatsache, daß sich letztere von der gewöhnlichen Form der Staphylokokkenaffektion in auffallender Weise unterschied, läßt sich einfach durch den Boden, auf dem sich der Staphylokokkus entwickelte, nämlich durch den Diabetes mellitus, mit dem unser Patient behaftet war, erklären.

Literatur.

1. Traubenzucker als die Ursache der Eiterung neben Staphylokokkus aureus. Zentralblatt für Bakteriologie und Parasitenkunde. Jena 1888, Bd. IV, No. 19.
2. Jamieson: Hautkrankheiten. 1894, S. 254.
3. a. a. O.
4. Über Zusammenhang von Melliturie und Furunkelbildung. Deutsche medizinische Wochenschr. 1884, No. 31.
5. Zur Lehre von der Melliturie. Berl. ärztliche Zeitschr. 1881, No. 24.

6. Über den Untergang des Staphylokokkus pyogenes aureus bei der durch ihn hervorgerufenen Entzündung der Haut. 1889.
7. a. a. O.
8. Über die Einwirkung des Staphylokokkus pyogenes aureus auf entzündetes Gewebe. 1889.

IV.

Hämatologische Studien.

(Fortsetzung zu Bd. 143.)

Von

Prof. E. Neumann in Königsberg i. Pr.

II. Die Variabilität der Leukocyten, zugleich ein Beitrag zur Entzündungslehre.

Das Froschblut bietet, wie bekannt, eine ähnliche Mannigfaltigkeit der Leukocytenformen dar, wie das Blut des Menschen und der Säugetiere und die Frage nach den Beziehungen dieser verschiedenen Zellformationen zueinander tritt uns hier wie dort in gleicher Weise entgegen. Eine hierauf gerichtete Untersuchung am Frosche dürfte daher auch Licht auf die fraglichen Verhältnisse bei höheren Wirbeltieren zu werfen im stande sein; diese Erwartung erscheint umsomehr berechtigt, als gerade den beiden hauptsächlichsten Typen der bei letzteren vorkommenden Leukocyten, den Lymphocyten und den polynukleären Leukocyten, ganz entsprechende Zellen auch im Froschblute sich vorfinden, Zellen, welche alle wesentlichen Charaktere jener an sich tragen und mit ihnen ohne Bedenken, wenn auch nicht identifiziert, so doch in Parallele gestellt werden können, sodaß man annehmen darf, daß sie auch dieselben Schicksale im Blut und im Körper überhaupt erleiden.

Die großen polymorphkernigen Zellen des Froschblutes sind so häufig der Gegenstand von Untersuchungen und Beschreibungen gewesen, daß ich auf sie nicht nochmals zurückzukommen brauche. Durch ihre physiologischen und morphologischen Eigenschaften schließen sie sich unmittelbar den

größeren, die Majorität der Leukocyten des Säugetierblutes bildenden Zellen an, insbesondere besteht eine völlige Übereinstimmung der eigentümlichen, vielgestaltigen Kernformationen, der einzige Unterschied scheint in dem etwas differenten Verhalten der Protoplasmagranulationen zu bestehen. Abgesehen von dem beim Frosche ziemlich häufigen Vorkommen von eosinophilen und basophilen (Mastzellen-) Körnungen, von denen erstere nur sehr spärlich im Menschenblute auftreten, letztere sogar gänzlich fehlen, ist der Nachweis der für das Menschenblut charakteristischen neutrophilen Granulationen innerhalb der polymorphkernigen Leukocyten für den Frosch nicht geführt worden. Zwar will Deckhuyzen[1]) an Präparaten vom Froschmesenterium, welche mit Flemmingscher Lösung fixiert und mit Erythrosin und Methylenblau gefärbt wurden, neutrophile ε-Granulationen der ausgewanderten Leukocyten gesehen haben. Im Blute selbst aber und unter Anwendung der Ehrlichschen, für die Darstellung dieser Körnchen maßgebenden Methoden hat noch neuerdings Grünberg[2]) vergeblich nach ihnen gesucht und außer den eosinophilen Zellen nur solche mit einem granulationslosen Protoplasma konstatiert. Auf den hiemit gegebenen Unterschied dürfte aber umso weniger ein prinzipieller Wert zu legen sein, als ja bekanntlich auch die verschiedenen Säugetierklassen in Bezug auf die den polymorphkernigen Zellen zukommenden Granulationen gewisse Differenzen zeigen. In Bezug auf die Größe dieser Zellen sei noch hervorgehoben, daß dieselbe in ziemlich weiten Grenzen schwankt, sodaß man neben solchen, welche hinter dem Breitendurchmesser der roten Blutscheiben nicht zurückstehen, andere von kaum halb so großem Durchmesser und alle Übergänge zwischen kleineren und größeren Zellen findet.

Ein ebenso konstanter Bestandteil des Froschbluts sind die lymphocytären Elemente, welche in der Größe wenig die Kerne der roten Blutzellen übertreffen, ihrer Untersuchung

[1]) Deckhuyzen. Emigration und Leukocyten. Verhandl. der anatom. Ges. 1891. S. 231.

[2]) Grünberg. Beitrag z. vergleichenden Morphologie d. Leukocyten. Dieses Archiv Bd. 163, S. 303. 1902.

stellt sich allerdings eine Schwierigkeit entgegen, nämlich der Umstand, daß die durch Hayem zuerst genau beschriebenen und von ihm als „Hämatoblasten" bezeichneten Zellen, für welche gegenwärtig der Name „Spindelzellen" gebräuchlich ist, infolge einer an ihnen regelmäßig im frischen Blut sehr bald nach der Entleerung eintretenden Veränderung mit jenen Lymphocyten große Ähnlichkeit gewinnen und daher leicht zu Verwechslungen mit ihnen Veranlassung geben (vgl. den ersten Teil meiner „Hämatologischen Studien", Dieses Archiv Bd. 143. S. 225). Nur eine unmittelbar nach der Herstellung des Präparats vorgenommene Untersuchung oder eine sofortige Aufnahme des Blutes in gewisse fixierende Flüssigkeiten gestattet eine genügende Unterscheidung beider Zellarten, läßt aber doch immer noch einige Zweifel darüber zu, ob nicht wenigstens ein Teil der Zellen, welche den Habitus der Lymphocyten an sich tragen, vielleicht aus einer außerhalb des Körpers bereits vollzogenen Umwandlung der Spindelzellen hervorgegangen sind. Ich möchte diese Gelegenheit dazu benutzen, hier nochmals auf den großen Wert dieser sofortigen Fixation des noch flüssigen Blutes durch geeignete Reagentien aufmerksam zu machen, möge man die Untersuchung nun an feuchten oder trockenen Präparate anstellen; bei der großen Labilität gewisser, in jedem Blute enthaltenen Elemente verdient meiner Erfahrung zufolge diese Methode den entschiedenen Vorzug vor der gegenwärtig fast ausschließlich nach dem Vorgange Ehrlichs geübten Verfahren der direkten Eintrocknung des Blutes.

Am frisch entnommenen und ohne Zusatz untersuchten Blut stellen sich die Lymphocyten ebenso wie die größeren Leukocyten als kuglige oder etwas zackige, homogene, mattglänzende Körper dar und unterscheiden sich von jenen nur durch ihre geringere Größe und ihre bedeutend trägeren, aber doch unverkennbaren amöboiden Formveränderungen. Ich bestätige hiermit auf Grund eigner Beobachtungen, zu denen ich besonders Präparate, welche einige Stunden in der feuchten Kammer gelegen hatten, benutzte, die Richtigkeit der von Jolly[1]) gemachten Angaben über amöboide Bewegungen

[1]) Jolly sans la valeur morphologique et la signification des différentes

der Lymphocyten des Frosches. Auch in dieser Beziehung ergibt sich also eine völlige Übereinstimmung mit den Lymphocyten bei dem Menschen und höheren Wirbeltieren, deren Bewegungsfähigkeit zwar von M. Schultze ursprünglich geleugnet wurde, später aber durch die Beobachtungen von Ranvier[1]) an den Lymphdrüsen und der Lymphe des Ductus thoracicus beim Hunde mit Bestimmtheit erwiesen wurde, Beobachtungen, welche freilich so sehr der Beachtung entgingen, daß bis in die neueste Zeit hinein die Angabe M. Schultzes als zu Recht bestehend galt, die Formbeständigkeit und Unbeweglichkeit der Lymphocyten als sichere Tatsache acceptiert wurde („den Lymphocyten geht die amöboide Beweglichkeit vollständig ab", Ehrlich-Lazarus, Die Anämie in Nothnagels Pathologie und Therapie, VIII, S. 170, 1901) und diese Irrlehre schließlich von Ehrlich als ein wichtiger Teil des Fundaments für ein fast die ganze Pathologie des Blutes umfassendes Lehrgebäude benutzt wurde; die neuesten Untersuchungen von Jolly (a. a. O.) über die Lymphocyten des menschlichen Blutes haben derselben vollends jeden festen Boden entzogen.

Durch die verschiedensten Untersuchungsmethoden läßt sich Protoplasma und Kern an den Lymphocyten zur Darstellung bringen, ersteres erscheint in charakteristischer Weise als ein ganz schmaler Saum, welcher den Kern entweder ringförmig umgibt oder demselben in Form eines einfachen, häufig auch zweier, diametral gegenüberliegender Halbmonde anliegt; es besteht aus einer homogenen, strukturlosen Substanz, welche bei den meisten Färbungen farblos bleibt, und sich von dem gefärbten Kern dadurch unterscheidet, bei Behandlung mit basischen Anilinfarben aber auch gegenteils durch intensive Färbung von dem hellen Kern sich auf das schärfste abheben kann, also als basophil bezeichnet werden muß, wie das Protoplasma der Lymphocyten des Menschenblutes. Am besten gelang mir die Herstellung solcher Bilder am Blute, wenn dasselbe zuerst in Osmiumlösung (1 pCt.) aufgenommen wurde,

variétés de globules blancs Archives de Médécine exp. X, 1898, ibidem sur les nouvements des lymphocytes, ibidem XV, 1903.

[1]) Ranvier, Traité technique d'Histologie, S. 170, 694, 1875.

dann vom Rande her unter dem Deckglase mit Methylenblaulösung gefärbt und zuletzt dem Präparate Glycerin zugefügt wurde; unter der Einwirkung des letzteren konzentrierte sich die Färbung nach einiger Zeit in sehr markierter Weise auf das Protoplasma, der Kern entfärbte sich vollständig, das Protoplasma stellte sich als dunkelblaue Umsäumung derselben dar. Was die Kernbeschaffenheit betrifft, so lassen sich, wie ich mich überzeugt habe, sehr verschiedene Bilder gewinnen, wie ich bereits in meinem früheren Aufsatz (a. a. O.) hervorgehoben habe. Bei der soeben beschriebenen Osmiummethode mit oder ohne Zusatz von Methylenblau, sowie auch in Präparaten, welche mit Jodserum und zugefügter Jod-Jodkalilösung hergestellt sind, erscheint der Kern stets als ein helles, homogenes Bläschen von runder Form, innerhalb dessen ein einzelner, selten doppelter glänzender Nukleolus, wie sich ein solcher auch am Menschenblut darstellen läßt (vgl. Ehrlich-Lazarus a. a. O. S. 46, Fig. 2), deutlich hervortritt, durch Methylenblau wird letzterer stark gefärbt, wie das Protoplasma. Die von mir vielfach behufs schneller Kernfärbung angewandte Behandlung der Präparate mit essigsaurer Vesuvinlösung, welche den unter dem Deckgläschen ausgebreiteten frischen Blutstropfen vom Rande aus zugesetzt wird, sowie auch die meisten nach der Trockenmethode hergestellten Präparate zeigen den Kern dagegen unter ganz verschiedenem Bilde; an Stelle des Nukleolus erscheint ein mehr oder weniger dichtes Chromatinnetz oder auch eine ganz kompakte, gleichmäßig gefärbte Masse, die Kerne mit Netzfiguren entsprechen ganz den von Loewit und Deckhuyzen von den „Leukoblasten"kernen, von H. F. Müller von den Kernen seiner „einkernigen Leukocyten" gegebenen Abbildungen und es ist wohl zweifellos, daß es sich bei den genannten Zellen ebenfalls um unsere Lymphocyten handelte.

Bei der Beurteilung der gegenseitigen Beziehung der beiden geschilderten Leukocytentypen werden wir nun leider auf die direkte Beobachtung von Umbildungen derselben verzichten müssen, aber es wäre nicht gerechtfertigt, die Unmöglichkeit einer solchen Beobachtung als Argument gegen die Existenz von Umbildungsprozessen zu verwerten, wie es ge-

schehen ist, denn es gibt viele Beispiele dafür, daß wir histologische Vorgänge, die wir nicht sehen können, als gesicherte Tatsachen betrachten müssen; es sei nur an die Umformung der Zellen in der Epidermis und anderen geschichteten Epithellagern, welche wir aus der bestimmten topographischen Anordnung der einzelnen Zellformen erschließen, erinnert. Eine indirekte Beweisführung in positivem oder negativem Sinne wird auch in unserem Falle allein in Betracht kommen und die nächstliegende Frage würde sein, ob sich morphologische Übergänge zwischen den extremen Zellformen nachweisen lassen? In dieser Beziehung ist zu konstatieren, daß es im Froschblute in der Tat Zellen gibt, welche die Bejahung dieser Frage nahelegen, es sind das nämlich große uninukleäre Zellen mit abgerundetem oder eingebuchtetem Kern, wie sie ja auch als Bestandteil des Menschenblutes bekannt sind und als Entwicklungs- und Übergangsformen der polymorphkernigen Leukocyten allgemein anerkannt, von Ehrlich und seiner Schule aber freilich von den Lymphocyten scharf getrennt werden. Ich lasse hier zunächst unerörtert, ob wirklich hinreichende Gründe für die Durchführung dieser Trennung für die höheren Wirbeltiere vorhanden sind; für das Froschblut, welches bei den Diskussionen über diese Frage bisher nicht viel berücksichtigt worden ist, muß ich nach meinen Wahrnehmungen einen kontinuierlichen Übergang von den Lymphocyten zu den großen uninukleären Zellen des Blutes behaupten. Beide tragen in jeder Beziehung denselben Habitus an sich und unterscheiden sich fast nur voneinander durch die Größenverhältnisse; das Protoplasma ist homogen und läßt sich durch basische Farbstoffe intensiv färben, in den Übergangsformen bildet das Protoplasma einen dem größeren Zelldurchmesser entsprechend breiteren Mantel, der gleichfalls vergrößerte Kern erscheint, wie bei den Lymphocyten, entweder als ein helles Bläschen mit gut ausgeprägtem Nukleolus oder zeigt ein im Innern ausgespanntes, unregelmäßiges Chromatinnetz; in Bezug auf ihre Größe stehen sie in der Mitte zwischen den kleinen gewöhnlichen Lymphocyten und Zellen, welche den doppelten und dreifachen Durchmesser derselben

erreichen. Namentlich an Objekten, welche in der angegebenen Weise aus frischem Blute mit Osmiumsäure und Methylenblau hergestellt sind, erscheint es ganz unmöglich zwischen kleineren und größeren uninukleären Elementen eine Grenze zu ziehen, letztere machen durchaus den Eindruck, als ob sie durch einfaches Wachstum ohne jede Veränderung ihres Charakters aus ersteren hervorgegangen seien.

Andrerseits liegen nun aber Beobachtungen vor, welche Zweifel an der Weiterentwicklung der großen uninukleären Zellen des Froschblutes zu den polymorphkernigen Leukocyten zu beseitigen geeignet sein dürften. Zwischen Zellen mit großem, einfach abgerundetem Kerne, solchen mit Einbuchtungen und mehr oder weniger tiefen Einschnürungen des Kerns und mit mehrfachen, isolierten oder durch feine Fäden verbundenen Kernen bestehen Übergänge, aus welchen sich der ganze Vorgang der Kernmetamorphose mit einer an Gewißheit grenzenden Wahrscheinlichkeit ergibt. Von entscheidender Bedeutung aber ist, daß sich auch an der lebenden Zelle die Umbildung des Kerns direkt verfolgen läßt. Die erste sichere Beobachtung der Art rührt wiederum von Ranvier (a. a. O. S. 161) her; da sie trotz ihrer fundamentalen Wichtigkeit wenig bekannt geworden zu sein scheint, so reproduziere ich sie hier mit seinen eigenen Worten, sie bezieht sich freilich nicht auf den Frosch, sondern auf ein anderes Amphibium, den Axolotl: „chez cet animal la plupart des cellules lymphatiques du sang étudiées a l'état frais, possident un protoplasma clair, dont la faible réfringence permet l'observation du noyau pendant la vie même de la cellule et tandis qu' elle se traduit par tous les phénoménes amiboides; ces noyaux ont généralement la forme en boudin ou présentent des bourgeons en nombre plus ou moins considérable; la formation de ces bourgeons peut se faire sous l'oeil de l'observateur et méme trés rapidement, il se produit un étranglement du noyau en un point, cet étranglement se resserre peu à peu et se transforme en un pédicule plus ou moins mince; le bourgeon une fois formé, deux phénoménes peuvent se produire: le pédicule, continnant de s'amincir, finit par se rompre et le bourgeon se détache en emportant

avec lui un ou plusieurs nucléoles, ou bien le pédicule, aprés s'être rétréci, se largit de nouveau et le bourgeon revient se confondre avec le noyau primitif; sur certaines cellules encore vivantes on peut voir des noyaux munis de nombreux bourgeons les plus variés réprendre une forme sphérique par l'effacement de tous ces bourgeons; plus tard ce noyan sphérique pourra bourgeonner de nouveau." Später hat Lavdowski[1]) ebenfalls am Axolotlblut die von Ranvier beschriebenen Erscheinungen beobachtet und durch eine Abbildung[2]) erläutert: in einem grobkörnigen Leukocyten sieht man zwei Kerne, von denen der eine seine Gestalt in den aufeinanderfolgenden Phasen der amöboiden Formveränderung, in welcher die Zelle begriffen ist, wechselt; zuerst oval abgerundet erscheint er weiterhin tief eingespalten, zweischenklig und zuletzt wieder oval. Weitere sehr bestimmt lautende Angaben über denselben Vorgang haben auch Arnold[3]) und Flemming[4]) gemacht, der erstere machte seine Untersuchungen an den Wanderzellen, welche sich in den Lymphsäcken des Frosches um Fremdkörper ansammeln, und sagt „daß am lebenden Objekt die Umwandlung der hellen bläschenförmigen Kerne in glänzende polymorphe und umgekehrt die der letzteren in erstere wahrzunehmen ist" (S. 251); ebenso versichert Flemming nach Beobachtungen an amöboiden Zellen in den Geweben von Salamanderlarven, daß er verschiedentlich gesehen habe, daß „Zellen mit stark polymorphem, in mehrere Lappen zerschnürtem Kern wieder in einen mehr ausgerundeten Zustand des Kerns zurückfallen können" (a. a. O. S. 277), erklärt daher die Leukocytenkerne für „je nach dem Zustande der Zellen sehr variable Gebilde". Dieselbe Beobachtung machte ferner Metschnikoff[5]) an den Flossen von Amphibienlarven.

[1]) Lavdowski, Mikrosk. Untersuchungen einiger Lebensvorgänge des Blutes. Dieses Archiv Bd. 95, S. 60, 1884.

[2]) a. a. O. Taf. VII, Fig. XIX, 1—8.

[3]) J. Arnold, Die Teilungsvorgänge an den Wanderzellen u. s. w. Archiv f. mikrosk. Anatomie. Bd. XXX, S. 205, 1897.

[4]) Flemming, Teilung der Kernformen bei Leukocyten und über deren Attraktionssphären, ibid. Bd. XXXVII, S. 249, 1891.

[5]) Metschnikoff, Festschrift für Virchow Bd. II. 1891.

Aus diesen Beobachtungen läßt sich der bemerkenswerte Schluß ziehen, daß Zellen mit abgerundeten, eingebuchteten und polymorphen Kernen nicht, wie es unberechtigter Weise gegenwärtig angenommmen zu werden pflegt, aufeinander gesetzmäßig folgende Entwicklungszustände einer Zelle sind, sondern daß vielmehr diese verschiedenen Kernbilder in einer und derselben Zelle abwechselnd regellos auftreten können, in dem gewissermaßen einfachere und kompliziertere Formen alternieren. Über die Ursachen dieser Erscheinung läßt sich zunächst nichts absolut Sicheres sagen, Lavdowsky hat sich für ein aktives Bewegungsvermögen des Kerns ausgesprochen und auch Arnold ist der Annahme eines solchen nicht abgeneigt, dennoch dürfte es wohl in hohem Grade wahrscheinlich sein, daß die Kerndeformationen einfach unter dem Einfluß lebhafter Bewegungen des umgebenden Protoplasma zustande kommen. Bereits Ranvier ist mit Entschiedenheit für diese Auffassung eingetreten, indem er auf eine Erscheinung aufmerksam macht, welche er an den Kernen in lebhafter amöboider Bewegung begriffener Zellen wahrgenommen hat, nämlich die Bildung longitudinaler Falten an der Einschnürungsstelle, er folgert hieraus 1. „que les noyaux sont des vésicules, 2. que le protoplasma joue un rôle active dans le phénoméne de bourgeonnement en étranglant par une sorte de contraction des portions de la masse nucléaire, comme le ferait un anneau sur le sac". Auch Arnold erkennt an, daß die Protoplasmabewegungen einen wichtigen Anteil an den Formveränderungen des Kerns haben; derselben Ansicht sind Deckhuyzen (a. a. O.) und M. Heidenhain[1]) „die Polymerie der Kerne bei den meisten Blutkörperchen muß zunächst mit der Fähigkeit der amöboiden Bewegung in Zusammenhang gebracht werden" und ebenso erblickt Jolly (a. a. O.) in der „forme irréguliére ou bourgonnante du noyau" nichts anderes als „un effet de l'activité amiboide du protoplasma".

[1]) M. Heidenhain, Über Kern und Protoplasma. Festschrift für Kölliker. 1892.

Sehr beachtenswert erscheint auch der Hinweis der genannten Forscher, daß es sich bei den Vorgängen um eine Anpassung an die Funktionen handeln möchte, insofern als die Bewegungen der Zellen dadurch erleichtert werden, daß ihre Kerne langgestreckte Formen annehmen und sich in der mannigfaltigsten Weise einschnüren oder zerspalten „le noyau est découpé, afin de faciliter la diapédése et la migration de la cellule“ (Jolly, S. 631). Ebenso sagt Metschnikoff (a. a. O.): die eigentümliche gelappte Gestalt der Kerne der Mehrzahl der Leukocyten stellt eine Einrichtung behufs leichteren Durchgangs durch die Gefäßwand dar. Jedenfalls erscheint, auch ohne daß man sich diese teleologische Auffassung aneignet, die Polymorphie der Kerne durch die aktiven Protoplasmabewegungen hinreichend erklärt und die Tatsache, daß im tierischen Körper nur die durch exquisite Beweglichkeit ausgezeichneten Zellen, welche wir als Wanderzellen schlechtweg bezeichnen, derartige eigentümliche Kernformationen zeigen, während bei immobilen oder mit geringer Aktivität ausgestatteten Zellen nichts ähnliches vorkommt, steht mit dieser Vorstellung im besten Einklang. Zugleich aber folgt aus dieser Betrachtung, daß der Grund für die teils abgerundete, teils polymorphe Beschaffenheit der Kerne in übrigens gleichbeschaffenen Zellen in gewissen Fällen darin wird gesucht werden können, daß die Zellen der einen Art kontraktil sind, die der anderen nicht; in dieser Weise möchte ich z. B. das Verhältnis der großen uninukleären neutrophilen Zellen (Ehrlichs „Myelocyten“) zu den polymorphkernigen, gleichfalls neutrophilen Zellen bei Leukämiefällen auffassen.

Kehren wir naeh dieser Abschweifung zu der Frage zurück, ob die verschiedenen Zellen des Froschblutes einer kontinuierlichen Reihe angehören, so haben wir in dem Nebeneinanderbestehen von Formen, welche eine Mittelstellung zwischen den beiden Typen der Lymphocyten und multinukleären Zellen einnehmen und eine Brücke zwischen beiden bilden, ein zu Gunsten der Einheitlichkeit sämtlicher Leukocyten sprechendes Argument gefunden. Es kann nur willkommen sein, wenn sich auch von anderem Gesichtspunkte aus diese Auffassung bekräftigen läßt,

ein solcher ergibt sich, wenn wir die Leukocyten bis zu ihrem Ursprunge aus dem Knochenmark zurückverfolgen und ihre Beschaffenheit in den aus dem Knochen hervortretenden Venen ins Auge fassen. Von einer Übertragung der für den Menschen und die Säugetiere aufgestellten Lehre, daß die verschiedenen blutbildenden Organe derselben spezifisch verschiedene Leukocytenarten dem Blute zuführen, kann bei dem Frosch füglich nicht die Rede sein, denn wir kennen bei demselben nur eine Leukocytenquelle mit Sicherheit, wie ich in dem ersten Teil dieser Studien bereits mit Entschiedenheit betont habe, nämlich das Knochenmark, neben welchem andere Organe kaum in Betracht kommen und wenn also das Froschblut zwei ganz differente Arten weißer Blutkörperchen enthielte, die voneinander durch konsequente Beibehaltung die ihnen zukommenden Charaktere getrennt bleiben und nicht ineinander übergehen, so mußte man erwarten, daß diese beiden Zellarten sich auch im Knochenmarksblute vorfinden und daß sie hier auch dasselbe gegenseitige numerische Verhältnis darbieten, wie innerhalb des im übrigen Körper zirkulierenden Blutes. Daß dies nicht der Fall ist, davon kann man sich leicht durch einen Versuch überzeugen, welchen ich bereits zu wiederholten Malen als bedeutungsvoll für die Kenntnis der Funktionen des Knochenmarks bezeichnet habe.[1]) Derselbe besteht darin, daß man aus dem von allen Weichteilen entblößten Oberschenkelknochen des Frosches das Blut aus der Austrittsstelle der großen, aus dem Innern hervortretenden Vene durch Zangendruck hervorpreßt und aus dieser Öffnung bezw. aus dem durchschnittenen Stumpf der noch in Verbindung mit dem Knochen gebliebenen Vene aufsaugt. Bediesem sehr einfachen, hiermit nochmals der Beachtung der Hämatologen empfohlenen Verfahren kann man sich sehr leicht davon überzeugen, daß dieses Blut sehr verschieden ist von dem Herzblut. Abgesehen davon, daß es in gewissen Jahreszeiten sehr reich an Elementen ist, welche den Beweis dafür

[1]) E. Neumann, Archiv d. Heilk., X, S. 88. 1868. Myelogene Leukämie. Berl. klin. Wochenschr. 1878, No. 10. Hämatol. Studien. Dieses Archiv Bd. 143, S. 254. 1896.

liefern, daß auch bei dem Frosche, wie ich es bereits vor 35 Jahren ausgesprochen habe, das Knochenmark eine Bildungsstätte für die roten Blutkörperchen darstellt, nämlich an sogenannten Spindelzellen und Übergangsformen derselben zu jungen roten Blutzellen (s. meine hämatologischen Studien, a. a. O.), — ich gehe auf diese interessante Tatsache hier nicht näher ein, weil sie die Leukocytenfrage nicht unmittelbar berührt — zeichnet sich das Knochenmarkblut aber ferner aus 1. durch einen außerordentlich reichen Gehalt an Leukocyten, den ich von Anfang an hervorgehoben habe und der mich veranlaßt hat, von einer „leukämischen" Beschaffenheit dieses Blutes zu sprechen und 2. dadurch, daß — was ich in meinen früheren Arbeiten noch nicht erwähnt habe und worüber sich auch auffallenderweise bei keinem anderen Untersucher des Froschknochenmarks eine Notiz findet — unter den Leukocyten die kleinen Formen, die typischen Lymphocyten, immer die das Gesichtsfeld beherrschende Majorität bilden, multinukleäre größere Leukocyten dagegen nur in verschwindend kleiner Zahl gefunden werden, ja wohl selbst fast vollständig vermißt werden: die verschiedensten Untersuchungsmethoden, trockene und feuchte Präparate, Fixierungen durch Hitze, Sublimat, Osmium u. a. Reagentien, Färbungen durch diese oder jene Farbstoffe haben mir übereinstimmend dieses Resultat ergeben, sodaß ich den Befund als ganz konstant und vollständig gesichert bezeichnen kann. Es gelingt überdies ohne Schwierigkeit, mit Blut gefüllte Markkapillaren oder auch zusammenhängende Teile des (venösen) Kapillarnetzes zur Anschauung zu bringen, an denen man sich von derselben Tatsache überzeugen kann, indem dieselben in einzelnen Strecken dicht erfüllt sind von kleinen lymphocytenartigen Zellen, denen nur spärliche größere Elemente beigemischt sind. Es genügt hierzu öfters das einfache Zerzupfen des Markes in humor aqueus in Fällen, wo eine dunkle Rötung des Gewebes den gut erhaltenen Blutgehalt bekundet, ebenso sind für diesen Nachweis aber auch Schnitte des gehärteten und fixierten Markes sehr brauchbar; ich habe dieselben meistens so dargestellt, daß ich den ganzen Knochen nach vorheriger

Abtragung der Epiphysen und dadurch bewirkter beiderseitiger Eröffnung der Markhöhle in Sublimat-Kochsalz fixierte, dann in Alkohol übertrug, mit Salpetersäure entkalkte, und die Schnitte mit Hämatoxylin färbte; Größe und Kernform der Leukocyten ließen sich bei diesem Verfahren sehr gut beurteilen. Übrigens liegt auch von anderer Seite eine mit einer Abbildung versehene, mit meinem Befunde in Einklang stehende Beschreibung von Schnitten durch das Froschknochenmark vor, dieselbe ist in der im ersten Teil dieser Studien ausführlicher besprochenen Arbeit von Marquis[1]) (aus dem Barfurthschen Laboratorium) enthalten, auf der Abbildung sieht man neben Spindelzellen fast nur kleine runde Zellen mit einfachem rundem Kern in den Gefäßen.

Die nahe Verwandtschaft des Froschblutes mit dem Blute der Vögel wird es rechtfertigen, wenn ich zur weiteren Bestätigung des von mir aufgestellten Satzes auf die sehr eingehenden Beobachtungen hinweise, welche von Denys[2]) und Bizzozero[3]) an Tauben und Hühnern angestellt wurden und deren Mitteilung von guten bildlichen Darstellungen begleitet ist. Es ist von nicht geringem Interesse für unsere Untersuchung, festzustellen, daß, so verschieden auch von beiden genannten Autoren der zellige Inhalt der Blutgefäße des Markes beurteilt wird, indem Denys die farblosen Zellen großenteils als hämoglobinfreie Erythroblasten, Bizzozero dagegen sämtlich als Leukocyten auffaßt, darin doch beide vollständig übereinstimmen, daß diese Zelle meistens relativ klein sind und einen abgerundeten, einfachen Kern haben, wie auch die sehr klaren Figuren lehren, auf welchen nicht ein einziger großer multinukleärer Leukocyt in den Gefäßen zu sehen ist; daß es sich dabei um eine mangelhafte Untersuchungsmethode handelt, welche die natürlichen Verhältnisse entstellt und nicht zum

[1]) Marquis, Das Knochenmark der Amphibien. Diss. inaug. Dorpat 1896.

[2]) J. Denys la strukture de la moelle des os et la génése du sang chez les oiseaux. Louvain 1888.

[3]) Bizzozero, Neue Untersuchungen über den Bau des Knochenmarks bei den Vögeln. Archiv für mikrosk. Anatomie. Bd. XXXV. 1890.

richtigen Ausdruck gebracht hatte, ist schon deshalb zurückzuweisen, weil beide Untersucher offenbar bei der Herstellung der Präparate mit großer Sorgfalt und kritischer Auswahl der Methoden zu Werke gegangen waren; überdies ergibt sich bei Bizzozero die Brauchbarkeit des von ihm angewandten Verfahrens für die Unterscheidung der verschiedenen Konfigurationen des Kerns ohne weiteres daraus, daß auf seinen Abbildungen neben den rundkernigen Zellen des Gefäßinhalts polymorphkernige Elemente in ganz charakteristischer Weise außerhalb der Gefäße zur Anschauung kommen.

Die Bedeutung des großen Reichtums des Markvenenblutes an Lymphocyten liegt darin, daß in dem im Körper zirkulierenden Blut ihr numerisches Verhältnis zu den größeren polymorphkernigen Zellen sich zu Gunsten letzterer verändert zeigt. Um dies zu beweisen, liegen mir allerdings keine Zählungen vor, wahrscheinlich dürften dieselben auch sehr variable Resultate ergeben in Anbetracht des großen Einflusses der Jahreszeiten auf die gesamte Blutkonstitution. Nach meiner, auf ausgedehnten Beobachtungen beruhenden Abschätzung läßt sich jedoch an der Richtigkeit der von Ranvier[1]) gemachten Angabe, daß im Froschblut die großen, vielkernigen, lebhaft amöboiden Leukocyten die große Majorität bilden, nicht zweifeln. Eine hiervon abweichende Behauptung von Rindfleisch[2]), daß auf 30 farblose Elemente des einer kleinen Schnittwunde entnommenen Blutes bei dem Frosch durchschnittlich vier „freie Kerne", zwei „Körnchenzellen" und 24 (also bei weitem die Mehrzahl bildend) „amöboide Zellen" vorkommen, welche letztere „meistens einen einfachen runden, seltener in Einschnürung und Teilung begriffenen Kern enthalten", wie auch eine entsprechende Abbildung erkennen läßt, auf der polymorphkernige Zellen gänzlich fehlen, läßt sich vielleicht daraus erklären, daß Rindfleisch die damals noch nicht bekannten Spindelzellen in ihrem schon erwähnten, schnell ein-

[1]) Ranvier, Sang des vertébrés a globules rouges nucléés. Archives de Phys. nomm. et path. 1879, X, S. 230.

[2]) Rindfleisch, Experimentelle Studien über die Histologie des Blutes. Leipzig 1863. S. 21.

tretenden Deformationszustande, welcher sie den kleinen Lymphocyten ähnlich macht, seinen „amöboiden Zellen“ zugerechnet hat (die von ihm beobachtete „Neigung miteinander zu verkleben“ und auch die für die Spindelzellen gleichfalls charakteristische Anwesenheit „eines einzelnen, glänzenden, gelblichen Körnchens“ in ihrem Protoplasma sprechen entschieden für diese Vermutung), hierdurch mußte die Zahl der mit einem einfachen abgerundeten Kern versehenen Elemente dann allerdings sehr bedeutend vermehrt erscheinen, namentlich wenn es sich um ein sehr spindelzellenreiches Blut handelte.

Aus dem Gesagten würde sich also der Wahrscheinlichkeitsschluß ableiten lassen, daß die als Lymphocyten dem Blute aus ihrer Bildungsstätte zugeführten Zellen später einer Umwandlung in der Richtung unterliegen, daß sie ihren ursprünglich lymphocytären Charakter einbüßen und wenigstens ein Teil von ihnen zu polymorpkernigen, stärker beweglichen und größeren Zellen wird. Voraus gesetzt ist dabei allerdings, daß nicht von anderen Organen aus Zellen der letzteren Art in das Blut gelangen, worüber nichts bekannt, und daß ferner die relative Abnahme der Lymphocyten nach ihrem Übergange in die Zirkulation von den Knochen aus nicht etwa auf einem anderweitigen Verbrauch derselben beruht. In letzterer Beziehung ist ein von mir in dem früheren Abschnitt dieser Studien aufgedeckter wichtiger Vorgang sicher von Einfluß; wie ich nämlich gezeigt habe und auf Grund fortgesetzter Untersuchungen gegenwärtig mit noch größerer Bestimmtheit hinstellen kann, zeigen die kleinen Lymphocyten des Froschblutes alle Übergänge zu den vielbesprochenen Spindelzellen, welche ihrerseits, wie bereits Hayem (a. a. O.) richtig beobachtet hatte, nichts anderes als frühe Entwicklungsstufen der roten Blutzellen darstellen („Hämatoblasten“ Hayem). Berücksichtigen wir aber, daß der hierdurch bedingte Konsum von Lymphocyten, wie mir meine Untersuchungen gezeigt haben, nur zur Zeit der im Frühsommer eintretenden Regeneration des Blutes stattfindet, späterhin aber vollständig oder nahezu fortfällt, so gibt derselbe keine hinreichende Erklärung für die konstatierte relative Verminderung

der Lymphocyten im zirkulierenden Blute gegenüber dem Blute der Knochenvene, welche ein konstantes, von jeder Jahreszeit unabhängiges Verhältnis zu sein scheint.

Ein Einwand, der gegen die vorgetragene Lehre, daß die farblosen Blutzellen zunächst sämtlich oder doch zum überwiegenden Teile in Gestalt kleiner Lymphocyten vom Knochenmark aus in das Blut eintreten, erhoben werden könnte, läßt sich hier nicht verschweigen, es scheint nämlich die Zusammensetzung des Knochenmarkgewebes dagegen zu sprechen. unzweifelhaft besteht dasselbe auch in seinem „lymphoiden" Zustande keineswegs ausschließlich oder vorzugsweise aus kleinen lymphocytären Elementen, vielmehr sind in ihm größere rundkernige oder polymorphkernige Zellen, namentlich solche mit eosinophilen Granulationen sehr zahlreich vertreten und überwiegen sogar vielleicht meistens über die kleinen Lymphocyten, dasselbe gilt von den lymphoiden Lagern, welche sich auch im Fettmark des Frosches an der Oberfläche und in den Epiphysen lange Zeit erhalten, insofern besteht also ein gewisser Gegensatz zu dem beschriebenen Gefäßinhalt mit seinem Lymphocytenreichtum, wie er auch auf den von Denys (a. a. O.) und Bizzozero (a. a. O.) gelieferten Abbildungen vom Knochenmark der Vögel deutlich hervortritt. Beide Befunde lassen sich aber leicht durch die Annahme in Einklang bringen, daß ein im Gewebe stattfindender Proliferationsprozeß zur Bildung junger, kleiner Zellen führt, welche an die Gefäße hauptsächlich abgegeben werden, während die größeren Zellen außerhalb der Gefäße verbleiben; das Auftreten von Mitosen im Knochenmarkgewebe läßt sich für diese Annahme geltend machen, auch spricht für dieselbe indirekt die Analogie mit den Lymphdrüsen, bei welchen wir seit den bekannten Untersuchungen Flemmings[1]) ebenfalls die großen, zahlreiche Mitosen zeigenden, protoplasmareichen Zellen der Keimcentren als die Mutterzellen der in die Lymphbahnen gelangenden kleinen Lymphocyten zu betrachten gewöhnt sind.

Es gibt nun aber noch ein ganz anderes Gebiet, auf welchem

[1]) Flemming, Studien über Regeneration der Gewebe I. Archiv für mikrosk. Anatomie. Bd. XXIV, S. 50. 1885.

die Frage, ob eine progressive Entwicklung von Lymphocyten zu größeren polymorphkernigen Leukocyten stattfindet, eine Rolle spielt und auf welchem sich von weiteren Forschungen vielleicht entscheidende Aufschlüsse über dieselbe erwarten lassen, ich meine das Verhalten der farblosen Blutzellen bei ihrer physiologischen und pathologischen Emigration aus den Gefäßen. Gerade für den Frosch, an welchem die Emigration zuerst erkannt und am häufigsten untersucht worden ist, liegt nur wenig für jene Frage brauchbares Untersuchungsmaterial vor und doch sind hier die Verhältnisse wohl geeignet, wie mir scheint, die Annahme zu begründen, daß mit dem Emigrationsprozeß zugleich eine Umbildung der Zellen stattfindet, indem sich aus den kleinen, protoplasmaarmen Lymphocyten große, lebhaft amöboide, polynukleäre Zellen entwickeln.

So befremdend diese Annahme klingen mag, da sie außerhalb weit verbreiteter Anschauungen liegt, so hat sie sich doch bereits einzelnen anderen Untersuchern aufgedrängt und ist von ihnen ausgesprochen worden, ich erwähne Klemensiewicz[1]) welcher bei Beobachtung des Emigrationsprozeses im Mesenterium des Frosches die Wahrnehmung machte, „daß gelegentlich anscheinend uninukleäre Leukocyten nach dem Durchtritt durch die Gefäßwand als polymorphkernige im Gewebe weiterwandern“ und in Bezug auf die bei der Keratitis in der Hornhaut auftretenden polymorphkernigen Zellen Zweifel ausspricht, ob sie als solche bereits in die Hornhaut gelangen. Mehr hypothetisch hat sich Jolly (a. a. O. S. 637) geäußert; ausgehend von der bereits erwähnten Vorstellung, daß die polymorphe Gestaltung des Kerns („forme irrégulière et bourgeonante“) die Wirkung der amöboiden Tätigkeit des Protoplasma ist, sagt er: „si l'on vent nous permettre de pousser cette hypothèse jusque dans ses conséquences, nous dirons, qua'un globule à noyau polymorphe serait alors un globule qui a déjà subi des déformations, soit par le mouvement amiboide contre une paroi vasculaire, soit par la diapédèse à travers cette paroi“.

[1]) Klemensiewicz, Über Entzündung und Eiterung. Jena 1893. S. 48.

Es ist bekanntlich bisher nicht möglich gewesen, eine einzelne farblose Blutzelle während des ganzen Verlaufs des Emigrationsprozesses von der Zeit an, wo sie sich noch innerhalb des Gefäßes befindet, bis zu ihren Wanderungen im Gewebe derart zu verfolgen, daß Veränderungen, die es dabei vielleicht erleidet, dem Auge des Beobachters sich direkt darbieten könnten, wir werden uns daher begnügen müssen, die Erscheinungen, welche sich an den Leukocyten während gewisser Stadien des Vorganges beobachten lassen, zu kombinieren und daraus Wahrscheinlichkeitsschlüsse zu ziehen. Uns interessiert dabei natürlich vor allem das Verhalten der Lymphocyten. Über diese fehlen bei Cohnheim[1]) sowohl in seiner ersten Abhandlung „Über Entzündung und Eiterung" als auch in seinen „Vorlesungen über allgemeine Pathologie" alle speziellen Angaben, obwohl ihm die Existenz sehr verschiedener Formen der Leukocyten wohl bekannt war und er bei der Besprechung seiner Versuche über die Aufnahme feinkörniger Farbstoffe in das Blut ausdrücklich „ganz kleine Elemente, welche den Kern roter Blutkörperchen kaum oder nur ganz wenig an Größe übertreffen" von anderen Typen farbloser Blutzellen unterscheidet. Ebenso hat E. Hering[2]), welcher bekanntlich gleichzeitig mit Cohnheim sehr eingehende Untersuchungen über den Emigrationsprozeß an der Schwimmhaut von Fröschen anstellte, zwar angegeben, daß die farblosen Blutzellen sowohl innerhalb als außerhalb der Gefäße „sehr verschiedene Größe" zeigen, ohne jedoch hierauf Wert zu legen und auch spätere Untersucher sind über die Frage, ob ein Unterschied im Verhalten der einzelnen Leukocytenarten bei der Emigration besteht, hinweggegangen, ohne ihr eine besondere Aufmerksamkeit zu widmen. Wir dürfen uns diese Vernachlässigung wohl daraus erklären, daß man für das Froschblut zwischen beweglichen und unbeweglichen farblosen Blutzellen bisher nie eine so scharfe Grenze gezogen und kategorisch behauptet hat, wie es unberechtigter Weise für das menschliche und Säugetierblut geschehen ist,

[1]) Cohnheim, Dieses Archiv, Bd. 40. 1867.

[2]) E. Hering, Zur Lehre vom Leben der Blutzellen. Wiener akadem. Sitzungsbericht. Bd. 56 u. 57. 1867/68.

sodaß wohl die meisten Untersucher von vornherein geneigt waren, ein übereinstimmendes Verhalten aller Leukocyten bei der Emigration vorauszusetzen.

In der Tat wird gegenwärtig darüber kaum ein Zweifel bestehen können, daß alle Arten der Leukocyten ebensowohl an dem die Emigration vorbereitenden Akte der sogen. „Randstellung" als an der Wanderung durch die Gefäßwand sich beteiligen. Ersteres, die Anlagerung an die Innenfläche der Gefäßwand unter Ausscheidung aus der Blutströmung, läßt sich sehr leicht auch bei den Lymphocyten direkt beobachten; sowohl in den Venen als in den Kapillaren befinden sich unter den zur Ruhe gelangten farblosen Zellen kleine und große ohne jeden Unterschied in der Art, daß bald die einen bald die anderen überwiegen. In Betreff des Durchtritts durch die Gefäßwand läßt uns freilich die sichere Beobachtungsmöglichkeit im Stich; da nun aber für die ersteren die Amöboidität und damit auch ein, wenn auch nur beschränktes Wanderungsvermögen feststeht, so ist schon aus diesem Grunde mit größter Wahrscheinlichkeit anzunehmen, daß sie ebenfalls die Gefäße in kleiner und größerer Zahl verlassen, nachdem sie sich der Gefäßwand angelagert haben. Noch bestimmter weisen hierauf die Befunde hin, welche an den nach vollender Emigration in den Geweben und namentlich in den für die Beobachtung günstigeren Exsudaten auftauchen. Daß unter denselben auch richtige typische Lymphocyten vertreten sind, dafür liegen mehrfache zuverlässige Angaben vor.

Hammerl[1]), welcher im Marchandschen Laboratorium arbeitete, fand in Schwämmchen, welche 24 Stunden in der Peritonaealhöhle von Fröschen gelegen hatten, neben einer Mehrzahl von Zellen mit unregelmäßigen, gelappten und zerschnürten Kernen auch Zellen „mit kleinen runden Kernen, welche nur von einem schmalen Saum von Protoplasma umgeben sind und die allgemein als Lymphocyten bezeichnet werden"; daß dieselben aus dem Blute stammen, betrachtet

[1]) Hammerl, Über die beim Kaltblüter in Fremdkörper einwandernde Zellformen u. s. w. Zieglers Beiträge zur pathologischen Anatomie. Bd. XIX. 1896.

der Autor als zweifellos. Bei ähnlichen Versuchen mit Hollundermarkplättchen, die Fröschen teils in die Lymphsäcke, teils in die Peritonaealhöhle eingeführt wurden, kam Arnold[1]) ebenfalls zu dem Resultat, daß „zu einer Zeit, in welcher die Beteiligung des fixen Gewebes bezw. histiogener Wanderzellen ausgeschlossen war, einkernige, mehrkernige und vielkernige Zellen, also verschiedene Zellformen (in den Fremdkörpern) gefunden werden, welche somit nur hämatogener Herkunft sein können" und er gibt von den einkernigen Zellen eine Beschreibung, welche auf die Lymphocyten paßt, indem sie runde oder längliche, häufig eingebuchtete Kerne und einen bald schmaleren, bald breiteren Protoplasmasaum zeigten; bemerkenswert ist, daß schon Arnold sowohl aus dem Befunde aller möglichen Übergangsformen zwischen diesen kleinen Zellen und den polymorph- und mehrkernigen Elementen, sowie aus seinen schon oben von mir erwähnten Beobachtungen an den lebenden Zellen den Schluß zieht, daß beide Zellarten genetisch zusammengehören. Schließlich sei hier auch Klemensiewicz genannt, welcher (a. a. O.) bei seinen Studien über Froschkeratitis feststellte, daß das durch Auswanderung der Leukocyten aus den Randgefäßen der Hornhaut entstehende „primäre Exsudat" zwar hauptsächlich aus polymorphkernigen Zellen besteht, daß aber „höchstwahrscheinlich in unmittelbarer Nähe des Blutgefäßsystems uninukleäre Leukocyten in wechselnder Menge beigemischt sind", in der Hornhaut selbst war die Zahl der letzteren stets eine sehr unbeträchtliche, geringer als in der Nachbarschaft der Gefäße, womit die schon oben angeführte, sehr wichtige Beobachtung deselben Autors im Einklange steht, „daß gelegentlich anscheinend uninukleäre Leukocyten nach dem Durchtritt durch die Gefäßwand als polymorphkernige im Gewebe weiterwandern".

Arnold sowohl als Klemensiewicz sprechen sich also nicht nur für eine Emigration von Lymphocyten, sondern auch für eine progressive Entwicklung derselben zu polymorphkernigen Wanderzellen aus; während der erstere diese Metamorphose aus dem Nebeneinander vor Übergangsformen und

[1]) J. Arnold, Altes und Neues über Wanderzellen, insbesondere deren Herkunft und Umwandlungen. Dieses Archiv, Bd. 132. 1893.

aus der wandelbaren Beschaffenheit der Kerne an lebend beobachteten Zellen erschließt, hat Klemensiewicz das veränderte Aussehen, welches die emigrierten Zellen auf verschiedenen Stationen ihres Weges zeigen, konstatiert. Zu demselben Schlusse werden wir aber auch durch eine andere Tatsache gedrängt, das ist nämlich das sehr bald eintretende, fast vollständige Verschwinden lymphocytärer Gebilde aus den entzündlichen Exsudaten; um einen in die Bauchhöhle oder in die Lymphsäcke eingeführten Fremdkörper sieht man schon nach 24 Stunden fast ausschließlich Zellen angesammelt, die sich durch bedeutende Größe und exquisit polymorphe Kerne auszeichnen, während kleinere uninukleäre Formen fast ganz vermißt werden. Die sorgfältigsten Studien über die Beschaffenheit der entzündlichen Exsudate in verschiedenen Zeiträumen hat wohl Arnold gemacht und ich führe einige Sätze aus seinem schon citierten Aufsatze über „Teilungsvorgänge an den Wanderzellen“ (Archiv f. mikrosk. Anatomie, XXX, S. 205. 1887) an, bei der Beobachtung am lebenden Objekt war nach einigen Stunden „die Größe der einwandernden Zellen wechselnd, im allgemeinen überwiegen die kleineren, dazwischen kommen aber auch häufig größere vor“, „am zweiten Tage nimmt die Zahl der größeren Zellen zu, diejenige der kleineren ab und zwar, wie die direkte Beobachtung lehrt, nicht nur wegen der vermehrten Ansiedlung der ersteren, sondern auch wegen der Umwandlung der kleineren Zellen in größere“, „am dritten Tage wird die Zahl der größeren Zellen eine noch beträchtlichere“.

Die hiermit in positiver Weise von Arnold konstatierte allmähliche Veränderung des numerischen Verhältnisses zwischen kleineren und größeren Zellen (daß dieselben im wesentlichen den Lymphocyten und den polymorphkernigen Leukocyten entsprechen, geht aus den anderweitigen, schon oben von mir erwähnten Angaben Arnolds hervor) zu Gunsten der letzteren läßt sich natürlich nicht daraus ableiten, daß die Lymphocyten vermöge ihrer trägen Kontraktilität und wegen ihrer meistens auch geringeren Anzahl im Blute auch nur in geringerer Zahl auswandern als die polymorphkernigen Leukocyten, das relative

Zahlenverhältnis mußte ja immer dasselbe bleiben; wenn gleichzeitig mit einem Lymphocyt 10 größere Leukocyten emigrieren, so würden später im Exsudat 2 auf 20, 3 auf 30 u. s. w. kommen. Eine Veränderung dieser Relation dadurch, daß mit der Zeit die Emigration der Lymphocyten immer mehr abnimmt oder dadurch, daß die Emigration der polymorphkernigen Zellen in allmählich sich steigerndem Tempo erfolgt, anzunehmen, liegt aber nicht der mindeste Grund vor und somit sehen wir uns zur Erklärung allerdings zu der Annahme gezwungen, daß sehr bald auf die Emigration eine Umwandlung der kleineren in größere Zellen, der Lymphocyten in polymorphkernige Zellen erfolgt, womit auch übereinstimmt, daß allem Anschein nach in den entzündlichen Exsudaten nicht nur eine relative, sondern auch eine absolute Verminderung der Zahl der Lymphocyten erfolgt.

Das Gesamtergebnis der vorstehenden, auf das Froschblut sich beziehenden Erörterungen würde also dahin zusammenzufassen sein, daß die verschiedenen in demselben enthaltenen Leukocytenformen eine kontinuierliche Entwicklungsreihe bilden, deren beide Endpunkte die Lymphocyten und die polymorphkernigen Zellen sind; diese Ansicht wurde begründet durch drei Befunde:

1. im zirkulierenden Blute lassen sich alle Übergänge zwischen den extremen Formen nebeneinander nachweisen;

2. dem Blute werden aus dem Knochenmark, der einzigen oder wenigstens stark dominierenden Bildungsstätte der Leukocyten fast ausschließlich Lymphocyten zugeführt, während im zirkulierenden Blute größere polymorphkernige Leukocyten meistens überwiegen;

3. in entzündlichen Exsudaten nimmt die Zahl der Lymphocyten während des Verlaufs des Emigrationsvorganges zu Gunsten der polymorphkernigen großen Zellen ab.

Wir haben hiermit, wie mir scheint, die Grundlage für ein Urteil darüber gewonnen, für welche Ansicht in dem in neuerer Zeit besonders lebhaft geführten Streite, ob bei den Menschen und den Säugetieren die verschiedenen Leukocytengruppen scharf voneinander zu trennen sind oder ob sie eine untrennbare, durch Zwischenglieder verbundene Zellfamilie darstellen, die Wahrscheinlichkeit spricht. Eine direkte Übertragung der am Frosch gewonnenen Untersuchungsergebnisse ist wegen der abweichenden Organisationsverhältnisse selbstverständlich ausgeschlossen. Es würde sich also darum handeln, zu ermitteln, wie es sich bei dem menschlichen Körper in den genannten drei Beziehungen verhält?

Was zunächst die im zirkulierenden Blute vorhandenen Elemente betrifft, so ist bereits oben konstatiert worden, daß einschneidende Unterschiede in Bezug auf die physiologische Lebenstätigkeit der Zellen nicht bestehen, insofern allen gemeinsam eine allerdings verschieden entwickelte aktive Bewegungsfähigkeit zukommt und der Gedanke, daß aus einer nur sehr trägen und wenig mobilen Zelle unter günstigen Verhältnissen ein zu lebhaften Bewegungen befähigter Zellorganismus sich entwickelt, wird gewiß niemand zurückschrecken. Wenn wir uns also nach einem haltbaren momentum divisionis umsehen, kann dasselbe nur auf dem Gebiete der morphologischen Eigentümlichkeiten der verschiedenen Zellen liegen. Halten wir uns an das, was Ehrlch, der Vorkämpfer für die dualistische Lehre, über die normalen Elemente des Menschenblutes sagt[1]), so finden wir, daß derselbe zwar „die großen uninukleären Zellen", „die Übergangsformen" und die neutrophilen „multinukleären Leukocyten" als zu einer Entwicklungsreihe gehörig zusammenfaßt, daß er dagegen die Gruppe der Lymphocyten als eine ganz aparte Zellspezies betrachtet und jede Brücke zwischen ihnen und dem Anfangsgliede jener Reihe, den großen uninukleären Zellen, leugnet. Es ist bekannt, daß diese Ehrlichsche Behauptung bereits von verschiedenen Seiten lebhaften Widerspruch erfahren hat, neuestens ist demselben insbesondere

[1]) Ehrlich und Lazarus, Die Anämie I in Nothnagels spez. Pathol. u. Ther. Bd. VIII.

von E. Grawitz[1]) und Loewit[2]) in überzeugender Darstellung Ausdruck gegeben worden. Die von Ehrlich angegebenen morphologischen Unterscheidungszeichen können allerdings nicht genügen, sie sind mehr quantitativ als qualitativ; nach Ehrlich sind die „großen uninukleären Zellen" 2—3 mal so groß als die Lymphocyten, es wird aber zugegeben, daß es, namentlich bei der lymphatischen Leukämie, auch größere Lymphocyten gibt und daß andrerseits auch „kleine neutrophile Pseudolymphocyten" vorkommen; das homogene Zellprotoplasma soll ferner bei beiden Zellarten basophil sein, bei den Lymphocyten „bei gewissen Färbungsarten" stärker als der Kern, bei den großen uninukleären Zellen dagegen in geringerem Grade; bei den ersteren liegt der Kern konzentrisch, d. h. zentral, bei den letzteren meistens exzentrisch, auf den Figuren (S. 46 und 47) sieht man aber Lymphocyten abgebildet mit deutlich exzentrischer Lage und halbmondförmigem Saum. Es ist hiernach kaum verständlich, wenn Ehrlich sagt, daß beide Zellarten „in ihrer ganzen Erscheinungsweise voneinander durchaus abweichen" und daß Übergänge zwischen beiden vermißt werden. Mir scheint vielmehr aus der angegebenen Charakteristik eine nahe Verwandtschaft unzweideutig hervorzugehen und wenn auch die unmittelbare Beobachtung des Umwandlungsprozesses ausgeschlossen ist, so fehlt doch jeder Grund, die Möglichkeit eines solchen zu leugnen, Loewit (a. a. O.) hat mit Recht darauf hingewiesen, wie mit der funktionellen Änderung vieler Zellen, z. B. der Drüsenzellen, auch chemische und morphologische Abänderungen einhergehen, ein solcher Einfluß könnte sich ja auch bei den Leukocyten im Verlauf ihrer Existenz geltend machen. Jedenfalls ist ein Beweis für die Berechtigung einer prinzipiellen Sonderung der verschiedenen Leukocytenformen in zwei Gruppen, die keine Gemeinschaft miteinander haben, der Beobachtung am zirkulierenden Blute auch bei dem Menschen und, soweit dieselben

[1]) E. Grawitz, Klinische Pathologie des Blutes. 2. Aufl. 1902.

[2]) Loewit, Die Beziehungen der einzelnen Leukocytenformen zueinander in Lubarsch-Ostertags Ergebnisse d. allgem. Pathol. u. path. Anat. VII. Jahrg. 1903.

untersucht worden sind, den Säugetieren im allgemeinen nicht zu entnehmen.

Läßt sich nun aber, fragen wir weiter, eine spezifisch verschiedene Beschaffenheit der Leukocyten dadurch nachweisen, daß sie verschiedenen Blutbildungsorganen entstammen? Gerade auf diese Art von Beweisführung ist von Ehrlich und seiner Schule viel Wert gelegt worden; ich habe dagegen einzuwenden, 1. daß die Beobachtungen über die aus den einzelnen Blutbildungsorganen hervorgehenden Leukocytenformen noch sehr mangelhaft sind, 2. daß, wenn sich hier auch wirklich wichtige Differenzen zeigen, damit doch nicht ausgeschlossen ist, daß im zirkulierenden Blute diese Differenzen durch Umwandlung einer Form in die andere sich verwischen.

Bekanntlich hat Ehrlich seine Ansicht dahin formuliert, daß die multinukleären neutrophilen Zellen aus dem Knochenmarke, die Lymphocyten aus den Lymphdrüsen, bezw. dem lymphatischen Apparat im allgemeinen, und teilweise auch vielleicht aus der Milz herstammen. Was das Knochenmark betrifft, so habe ich nicht ermitteln können, auf welche Beobachtungen die dezidierte Behauptung Ehrlichs zurückzuführen ist; nur Untersuchungen des Blutes der Knochenvenen, wie ich sie am Frosche ausgeführt und beschrieben habe, können selbstverständlich darüber Aufschluß geben, welcher Art die Mitgift ist, welche das Blut durch das Knochenmark erhält; Mitteilungen von Ehrlich oder seinen Schülern hierüber sind mir nicht bekannt geworden, es existieren überhaupt nur einzelne und z. T. wiedersprechende Angaben über diesen Gegenstand. Es wären hier anzuführen Loewits[1]) Untersuchungen am Blute der Knochenvene des Unterschenkels bei Kaninchen, nach welchen dieses „nicht mehrkernige, sondern einkernige junge Elemente weißer Blutzellen in größerer Zahl als das Venenblut anderer Organe enthält"; während in der Arteria cruralis die Verhältniszahl zwischen „einkernigen kleinen und größeren Leukocyten" einerseits und zwei- und mehrkernigen" andrerseits etwa 18 : 82, gefunden wurde, war sie in

[1]) Loewit, Über Neubildungen und Zerfall weißer Blutkörperchen. Wiener Akad. Sitzungsber. Bd. 92. 1885.

jener Knochenvene 40 : 60, sodaß das Verhältnis sich also hier um mehr als das Doppelte zu Gunsten der einkernigen Formen verändert zeigte. Eine von Loewit 2 Jahre später veröffentlichte Arbeit[1]) ergab ihm eine Bestätigung dieser Befunde. Ganz anders freilich lauten die Resultate, welche v. Rojetzki[2]) am Hunde bei vergleichenden Zählungen der Blutkörperchen aus der Arteria nutritia der Tibia und der korrespondierenden Vene erhalten hatte, er fand in letzterer die „jungen Zellen", nämlich die jungen Lymphocyten erheblich vermindert, ferner liegen einige Angaben von Werigo und Jegunow (Pflügers Archiv Bd. 84) sowie von Zenoni (in Zieglers Beitr. Bd. 16) vor, dieselben geben gleichfalls jedoch über die normale Beschaffenheit des Knochenmarkblutes keinen hinreichenden Aufschluß. Ganz unberechtigt scheint es mir, wenn Ehrlich-Lazarus (a. a. O. S. 76) sich dahin aussprechen, daß „vergleichenden Zählungen des arteriellen und venösen Blutes eines Knochenmarksbezirkes gar kein Wert zuerkannt werden kann", ich halte dies vielmehr für den einzigen, sicheren Weg, welcher zum Ziele führt und uns Kenntnis von der Menge und der Beschaffenheit der aus dem Knochenmark dem Blute zugeführten Elemente geben kann und ich bedauere, daß ich selbst noch nicht umfassende Untersuchungen in dieser Richtung angestellt habe.

Der bezeichnete Mangel in der Ehrlichschen Beweisführung kann, worauf hier nochmals hingewiesen sei, nicht durch die einfache Untersuchung der besonderen Beschaffenheit der Zellen im Gewebe des Knochenmarks ersetzt werden, denn es besteht, wie wir bereits am Frosch gesehen haben, keine notwendige Kongruenz zwischen Gewebszellen und Blutzellen, mit anderen Worten, im Gewebe können sich mannigfache Besonderheiten der Zellen zeigen, die an den in das Blut übergehenden Zellen fehlen; sehr instruktiv in dieser Beziehung sind

[1]) Loewit, Die Umwandlung der Erythroblasten in rote Blutkörperchen. Ebendaselbst. Bd. 95. 1887.

[2]) v. Rojetzki, Contributions à l'étude de la moelle hématipoétique de moelle osseusse. Arch. de sciences biolog. Petersburg 1877 (zit. nach Ehrlich).

die schon zitierten Abbildungen Bizzozeros (a. a. O. Fig. 2 u. 3) vom Knochenmark der Vögel, wo große multinukleäre Elemente zahlreich im Gewebe, aber nicht in den Gefäßen zu sehen sind, was ich damit geglaubt habe erklären zu können, daß nur die durch einen Proliferationsprozeß aus jenen Gewebszellen hervorgehenden jungen Elemente in Gestalt kleiner rundkerniger Zellen in die Blutgefäße eindringen. So folgt also aus dem Reichtum des Knochenmarks an großen neutrophilen einkernigen oder polymorphkernigen Markzellen keineswegs, daß sich Zellen derselben Art auch dem Blute beimischen müssen.

Ebenso muß ich auch den weitverbreiteten Glauben zerstören, daß durch pathologische Beobachtungen der Beweis dafür erbracht werden kann, daß das Knochenmark (und dasselbe gilt auch für alle anderen Organe der Blutbildung) im physiologischen Zustande eine bestimmte Art von Leukocyten erzeugt. Wenn aus der Vermehrung oder der Verminderung einer bestimmten Art farbloser Zellen im Blute bei Erkrankung eines dieser Organe der Schluß abgeleitet werden soll, daß in letzterem die normale Bildungsstätte für diese Art von Leukocyten zu suchen sei, so müßten Voraussetzungen erfüllt sein, die jedenfalls nur in höchst seltenen Fällen zutreffen, es müßte zunächst feststehen, daß die Erkrankung auf ein einzelnes blutbildendes Organ, etwa das Knochenmark beschränkt ist, ohne die physiologische Tätigkeit anderer blutbildenden Organe zu stören, ferner aber wäre es erforderlich nachzuweisen, daß die Erkrankung nur zu einer einfachen Steigerung, bezw. Herabsetzung der normalen Zellbildungstätigkeit in jenem erkrankten Organ ohne qualitative Veränderung derselben geführt hat. Wie unsicher die aus pathologischen Fällen für die physiologischen Zustände abzuleitenden Schlüsse sind, dürfte am besten daraus hervorgehen, daß Ehrlich-Lazarus (a. a. O. S. 68) eine bei gewissen Erkrankungen der Lymphdrüsen, z. B. Lymphsarkomen von ihnen beobachtete bedeutende Herabsetzung der Lymphocytenzahl auf die Ausschaltung der Drüsenfunktion beziehen, während sie kurz vorher (S. 62) bei Besprechung der Kurloffschen Milzexstirpationen den Satz aussprechen, daß nach allgemeinen biologischen Gesetzen der Ausfall der von

einem Organe gelieferten Quote an Leukocyten, wenn er bedeutend ist, eine Überproduktion der betreffenden Zellart in einem vikariierenden Organ bedingt.

Von einer großen Wichtigkeit klinischer Erfahrungen für die Erkenntnis der Bedeutung des Knochenmarks als Quelle einer bestimmten Leukocytenart, wie Ehrlich-Lazarus behaupten, kann deshalb füglich nicht die Rede sein; das zeigt sich auch an der verschiedenen Deutung, welche ein von Nothnagel[1]) unter der Bezeichnung „Lymphadenia ossium" beschriebener Fall von allgemeiner Osteosklerose erfahren hat; hier bestand eine leichte Leukocytose, unter den Leukocyten waren vorwiegend multinukleäre mit neutrophiler Granulation, mäßig viele Lymphocyten; Notnagel meint, daß „nach Maßgabe des gegenwärtigen Standes der Frage" die Leukocyten hier überwiegend oder ganz aus Milz und Lymphdrüsen stammen müßten, welche also vikariierend eingetreten wären für das durch Sklerose vernichtete Knochenmark, Ehrlich-Lazarus halten ebenfalls im vorliegenden Fall den Blutbefund für ausreichend erklärt durch den Ausfall der Knochenmarksfunktion, trotz der normalen oder vielleicht sogar, da es sich um eine, wenn auch nur geringe Leukocytose handelt, vermehrten Menge der multinukleären neutrophilen Zellen! Während diese Autoren aber von der Ansicht ausgehen, daß unter den gegebenen pathologischen Verhältnissen die Lymphdrüsen die ihnen normal nicht zukommende Funktion der Bildung neutrophiler Zellen übernommen haben, sagt E. Grawitz (a. a. O. S. 103), daß der Fall „mit größter Wahrscheinlichkeit" dafür spräche, daß auch physiologischerweise aus dem lymphatischen System neutrophile Zellen hervorgehen. Man muß daher Loewit[2]) Recht geben, wenn er einen ganz ähnlichen Fall von Baumgarten[3]), wo sich bei bestehender weitverbreiteter Sklerose der Knochen „die gewöhn-

[1]) Nothnagel, Über eine eigentümliche perniziöse Knochenerkrankung („Lymphadenia ossinea"). Virchows Festschr. Bd. 2. 1891.

[2]) Loewit in Lubarsch-Ostertags Ergebnisse. a. a. O. S. 62.

[3]) Baumgarten, Myelogene Pseudoleukämie mit Ausgang in allgem. Osteosklerose. Arb. aus dem Tübinger Path. Institut. Bd. 2. 1899.

liche Zahl von multinukleären Leukocyten mit neutrophilen Granulationen, ferner Lymphocyten in richtigem Mengeverhältnis zu den multinukleären Formen (1 : 3)“ fanden, die Blutmischung also normal war, zu dem Hinweis darauf benutzt, daß die „Annahme des Knochenmarks als der einzigen Bildungsstätte der multinukleären neutrophilen Leukocyten nicht allen Beobachtungen gerecht zu werden vermag.“

Wenn wir nach diesen Erörterungen also leider bekennen müssen, daß wir noch vollständig darüber im Unklaren sind, welcher Art das Zellmaterial ist, welches das Knochenmark dem Blute übergibt, ob eine oder mehrere verschiedene Arten von Leukocyten in demselben vertreten sind und welche etwa vorherrscht, so steht es mit unseren Kenntnissen hinsichtlich der Milz nicht besser, es fehlen alle exakten Untersuchungen über die Leukocyten des Milzvenenblutes in Bezug auf ihre Qualität. Ehrlich hat sich in dieser Beziehung in seinen letzten Veröffentlichungen nicht bestimmt ausgesprochen und seine Versuche, durch Milzexstirpationen Aufschluß zu gewinnen, muß ich nach Obigem als verfehlt bezeichnen, da eine Bedingung des Erfolges, nämlich das ungestörte Vonstattengehen der physiologischen Funktionen der übrigen blutbildenden Organe, nicht erfüllt ist, wie aus der, wie er selbst sagt, als sichere Tatsache konstatierten Vergrößerung der Lymphdrüsen im Gefolge der Milzexstirpation, wodurch ein neuer, in seinen Wirkungen einstweilen nicht sicher zu berechnender Faktor in den Versuch eingeschaltet wird, (ganz abgesehen von dem noch zweifelhaften Verhalten des Knochenmarks in solchen Fällen) deutlich zu ersehen ist.

Keineswegs abgeschlossen ist nun aber ferner auch die Frage, welche Elemente aus den Lymphdrüsen (und dem lymphatischen Apparate im weiteren Sinne) dem Blute zugeführt werden. Insofern freilich stehen wir hier auf gesichertem Boden, als es keinem Zweifel unterliegt, daß es der Hauptsache nach kleine Lymphocyten sind, welche hier produziert werden und als solche durch den Ductus thoracicus in das Blutgefäßsystem gelangen; strittig aber ist, wie schon erwähnt, ob auch multinukleäre neutrophile Zellen aus dieser Quelle entstammen.

Zwingende Gründe für die entschiedene Ablehnung dieser Annahme durch Ehrlich u. a. liegen nicht vor; pathologische Beobachtungen sind dafür aus den angegebenen Gründen nicht unbedenklich zu verwerten, experimentelle Untersuchungen, wie sie z. B. B. Biedl und Decastello[1]) ausgeführt haben, indem sie das Lymphdrüsensystem durch Anlegung einer Fistel des Ductus thoracicus zum größten Teile ausschalteten, können ebenfalls nicht zu einem unzweideutigen Resultate führen, es gilt für sie dasselbe, was soeben über den Wert von Milzexstirpationen angegeben worden ist; wir sind auch hier also lediglich auf die anatomisch-mikroskopische Untersuchungsmethode angewiesen, der physiologisch normale Inhalt der Lymphgefäße muß darüber entscheiden. Hier begegnen wir nun der schon lange bekannten, in neuerer Zeit wohl zu sehr außer Acht gelassenen Tatsache, daß außer den kleinen lymphocytären Zellen auch größere, polymorph- oder mehrkernige Elemente in kleinerer oder größerer Zahl in der Lymphe vorhanden sind. v. Kölliker erwähnt bereits in seiner 1854 erschienenen Mikroskopischen Anatomie (Bd. II, S. 563) Zellen von 0,0055 Lin. Durchmesser und fand in denselben hufeisen- oder bisquittförmige, selten wirklich mehrfache Kerne, Virchow[2]) beschreibt einige Jahre später als Bestandteil des durch Verschließung des Ductus thoracicus aufgestauten Chylus „Zellen mit hufeisenförmigen oder gekerbten Kernen“ von 0,0062“. Damit übereinstimmend sind die Angaben aus späterer und neuester Zeit; v. Ebner[3]) bildet aus dem zuführenden Lymphgefäß einer menschlichen mesenterialen Lymphdrüse große Zellen mit eingebuchteten und doppelten Kernen ab (S. 716) und ebensolche aus den Lymphbahnen einer Halslymphdrüse (S. 701); ebenso erwähnt ferner Flemming[4]) das „massenhafte“ Vorkommen von charakteristischen großen polymorphkernigen Leukocyten im Gewebe der Lymphdrüsenkapseln und der Trabekel „hier vielleicht auch teilweise in

[1]) Biedl u. Decastello, Die Änderungen der Blutbilder nach Unterbrechung des Lymphzuflusses. Pflügers Archiv, Bd. 86. 1901.
[2]) Virchow, Ges. Abhaudl. S. 215. 1858.
[3]) v. Ebner-Kölliker, Handb. d. Gewebslehre. Bd. III. 1902.
[4]) Flemming, Arch. f. mikrosk. Anat. Bd. XXIV, S. 80, 1885.

wirklichen Lymphgefäßen liegend“ und bemerkt, daß im Gegensatz zu diesem Befunde derartige Zellen nur vereinzelt in den Keimzentren normaler Drüsen und überhaupt in den Knoten und Strängen adenoider Substanz zu finden sind. Daß es sich bei diesen Befunden wirklich um Zellen handelt, deren Ursprung auf die Lymphdrüsen zurückzuführen ist und nicht, wie eingewandt werden kann, um aus dem Blute emigrierte Leukocyten, läßt sich einstweilen ebensowenig beweisen als widerlegen, doch dürfte zu Gunsten jener Ansicht gerade die topographische Verteilung dieser großen polymorphkernigen Zellen sprechen, ihr Vorkommen in den Lymphbahnen und ihr Fehlen in dem lymphoiden Gewebe der Lymphdrüsen; würden sie aus den Blutkapillaren des letzteren in die Lymphräume hineingelangen, so müßten sie auch in dem Gewebe, durch welches sie ihren Weg zu nehmen gezwungen sind, sich zeigen.

Müssen wir diese Streitfrage demnach auch vorläufig in suspenso lassen, so ist es doch gewiß, daß die von Ehrlich geforderte prinzipielle Trennung der Lymphocyten als einer spezifisch differenten Zellspezies von den übrigen Leukocyten zur Voraussetzung hat, daß die aus den Lymphdrüsen in das Blut gelangenden Lymphocyten auch späterhin keine progressive Entwicklung in der Lymphe und im Blute durchmachen, daß hier demnach ihr numerisches Verhältnis zu den polymorphkernigen Zellen der Menge, in welcher sie dem Blute zugeführt werden, entspricht. Bekanntlich ist dieses Verhältnis im zirkulierenden Blute ziemlich konstant, etwa 1 : 3, wir müßten also annehmen, daß die Zufuhr dieser Zellen aus den blutbildenden Organen in etwa demselben Verhältnis stattfände. Eine auch nur annähernd zuverlässige Feststellung hierüber ist natürlich ganz unmöglich und doch liegen einige Untersuchungen vor die diese Annahme zweifelhaft zu machen scheinen, vielmehr auf eine Divergenz zwischen der Zahl der zugeführten und der im zirkulierenden Blute enthaltenen Lymphocyten hindeuten, Angaben, die allerdings schon deshalb mit großer Reserve aufzunehmen sind, weil auch über den natürlichen Verbrauch von Lymphocyten durch Austritt aus den Gefäßen oder Zerfall selbst jede approximativ brauchbare Schätzung fehlt; ich beschränke

mich darauf, anzuführen, daß Biedl und Decastello (a. a. O.) nach sorgfältigen Zählungen für den Hund eine tägliche Gesamtzufuhr von 1000 Millionen Lymphocyten durch den Ductus thoracicus berechnet haben, während sie im Gesamtblute eine Lymphocytenzahl von nur 1500—2000 Millionen annehmen, woraus man allerdings auf einen sehr starken Verbrauch in der einen oder anderen Weise schließen müßte, wenn man nicht eine Umwandlung annehmen will (vgl. auch Winternitz (Archiv f. experim. Pathol. Bd. 36).

Im Rückblick auf die im ersten Teile des Aufsatzes besprochenen Beobachtungen am Frosche muß schließlich die Frage aufgeworfen werden, wie verhalten sich denn die Leukocyten der Warmblüter bei der Emigration? Haben wir Grund anzunehmen, daß auch hier, ähnlich wie bei dem Frosche, sich an den Emigrationsprozeß eine Umwandlung der Leukocyten anschließt? Diese Möglichkeit ist bisher kaum ernstlich in Erwägung gezogen worden, wenn auch einzelne Stimmen sich zu Gunsten derselben erhoben haben. Ich selbst[1]) habe vor längerer Zeit einen später vielfach zitierten Versuch beschrieben, der mir diese Frage sehr nahelegte, ohne daß ich zu einer Entscheidung gelangen konnte und auch den nachfolgenden Untersuchern, die den Versuch wiederholt bestätigt haben, ist es nicht gelungen, eine befriedigende Aufklärung zu geben, wenn auch manche derselben sich dessen gerühmt haben. Als ich die Beobachtung machte, daß bei einem mit exquisiter „Lymphämie" behafteten Kranken die unter einem Vesikator angesammelte Exsudatflüssigkeit nicht, wie das Blut des Kranken, kleine Lymphocyten in stark dominierender Menge, sondern vielmehr ausschließlich große polymorphkernige Zellen enthielt, boten sich verschiedene Erklärungen für diesen auffallenden Gegensatz dar, 1. entweder konnten die Exsudatzellen aus dem Gewebe, etwa dem Epithel stammen, also ganz unabhängig vom Blute sein oder 2. es waren aus dem Blute nur die großen Zellen in das Exsudat gelangt, die kleinen zurückgeblieben, endlich 3. es waren kleine Blutzellen mit den größeren gemeinsam ausgetreten, die ersteren hatten aber „nach ihrem

[1]) E. Neumann, Farblose Blut- und Eiterzellen. Berl. klin. Wochenschrift. No. 14. 1878.

Durchtritt durch die Gefäßwandungen (oder während desselben?) Veränderungen in Bezug auf Größe, amöboide Fähigkeit und Kernbildung erlitten" und waren so den großen Blutzellen ähnlich geworden. Ich wagte damals nicht eine Wahl zwischen diesen drei Möglichkeiten zu treffen, sondern enthielt mich einer Entscheidung. Gegenwärtig ist man ziemlich allgemein über die Frage zur Tagesordnung übergegangen, indem man es als unumstößlich verkündet, daß nur die zweite der genannten Erklärungen in Betracht kommen kann; ich bin darüber anderer Ansicht und möchte nunmehr als wahrscheinlich betrachten, was ich damals als möglich bezeichnete, nämlich daß bei diesem Versuche eine Umbildung von Lymphocyten in größere polymorphkernige Zellen stattfindet. Der einzige Beobachter, der bisher zu einer ähnlichen Auffassung gelangt ist, scheint Benda[1]) zu sein, welcher in Fällen akuter Leukämie, die aus Lymphomen der Niere entstehenden Nierenabszesse untersuchte und die multinukleären Leukocyten derselben aus einer Umbildung der Lymphocyten des Blutes ableitete; die in dem Ehrlichschen Werke[2]) enthaltene zuversichtliche Zurückweisung dieser ketzerischen Ansicht Bendas ist weit davon entfernt, eine Widerlegung durch Gründe zu sein und kann wohl nur den zahlreichen Gläubigen als eine solche gelten.

Der Weg, der uns zur richtigen Beurteilung der einschlägigen Verhältnisse führen kann, ist uns vorgeschrieben durch die am Frosche zu diesem Zweck angestellten Beobachtungen. Zunächst wäre festzustellen, ob die Lymphocyten fähig sind zu emigrieren? Wir müssen die Frage nach den bereits oben erwähnten Erfahrungen unbedingt bejahen, die älteren Beobachtungen von Ranvier, sowie die neueren Mitteilungen von Jolly (a. a. O.), denen sich auch Arbeiten von A. Wolff[3]) und

[1]) Benda, Verhandl. des IV. Kongresses f. innere Medizin. 1897.

[2]) Ehrlich-Pincus, Akute lymphatische Leukämie in Nothnagels Handb. der spez. Path. u. Ther. Bd. 8. III. 1901.

[3]) A. Wolff. Über die aktive Beweglichkeit der Lymphocyten. Berl. klin. Wochenschr. 1901.

H. Hirschfeld[1]) anschließen, haben gelehrt, daß die Lymphocyten des menschlichen Blutes ein kontraktiles Protoplasma besitzen und nicht nur aktive Formveränderungen zeigen, sondern auch, wie Jolly bemerkt, sich fortbewegen können („reptation véritable", „mouvements amiboides avec déplacement"), wenn sie in diesen Erscheinungen auch hinter den größeren polymorphkernigen Zellen weit zurückstehen; der Satz, daß „die Lymphocyten unter keinen Umständen die geringste Eigenbewegung zeigen", ist also irrig.

Ferner wird man gegenwärtig es als erwiesen ansehen können, daß sie vermöge ihrer amöboiden Eigenschaft wirklich emigrieren, wenn auch in erheblich geringerer Zahl als es unter den gleichen Umständen die ausgesprochenen „Wanderzellen" tun. Der Beweis hierfür ist gegeben durch ihr Auftreten in entzündlichen Exsudaten. Schon seit längerer Zeit ist es mir bekannt, daß in dem schleimig-eitrigen Sekret entzündeter Tonsillen sich meistens große Mengen von Lymphocyten befinden, später stellte Pappenheim[2]) denselben Befund für gonorrhoische Urethralsekrete fest; A. Wolff (a. a. O.) erwähnt ihn bei Pleuraexsudaten, Almkvist[3]), welcher bei Meerschweinchen durch Injektionen Peritonitis erzeugte und sehr genau in verschieden langer Zeit nach der Injektion den Bauchhöhleninhalt untersuchte, fand bereits in den ersten Stunden typische Lymphocytenformen. Diese Angaben genügen, um den Befund sicherzustellen. Es könnte ja nun freilich behauptet werden, daß hier doch nur Ausnahmsfälle vorliegen und daß für gewöhnlich die Lymphocyten wegen ihrer nur sehr trägen Aktion innerhalb der Gefäße zurückbleiben, es ist dies aber schon deshalb kaum wahrscheinlich, weil die aufgeführten Beispiele sich auf ganz verschiedene Organe und auf Entzündungen, die durch sehr verschiedene „Reize" hervor-

[1]) Hirschfeld. Sind die Lymphocyten amöboider Bewegungen fähig? Ebendaselbst 1901.

[2]) Pappenheim, Über das Vorkommen einkerniger Zellen im gonorrhoischen Urethralsekret. Dieses Archiv Bd. 164, 1901.

[3]) Almkvist, Über die Emigrationsfähigkeit der Lymphocyten. Ebendaselbst Bd. 169. 1902.

gerufen waren, beziehen. Auch schwebt die Annahme, daß die Emigration der beiden Zellarten von ganz verschiedenen Bedingungen abhängig sei, gänzlich in der Luft, möge man dieselbe nun aus einfach physikalischen oder hypothetischen chemotaktischen Einwirkungen ableiten.

Was macht es nun aber wahrscheinlich, daß die emigrierten Lymphocyten außerhalb der Gefäße eine Umwandlung in größere polymorphkernige Zellen erfahren? Ein ausreichendes Beweismaterial existiert, wie zugegeben werden muß, nicht, aber ich möchte folgendes anführen, Wenn bei einer Entzündung Lymphocyten auswandern, so ist anzunehmen, daß dieser Vorgang auch fortdauert, ebensolange wie der Austritt der übrigen Zellen und ebenso, wie diese, müßten sie, vorausgesetzt, daß sie ihre charakteristischen Eigenschaften beibehalten, während der Dauer des Entzündungsprozesses an Zahl zunehmen; wir wissen aber, daß dies nicht der Fall ist, wenigstens sehr häufig nicht, es kann als Regel gelten, daß wir im richtigen Eiter nicht einen einzigen typischen Lymphocyten antreffen. Es wird dies umsomehr auffallen, je zahlreicher die Lymphocyten im Blute vertreten sind und je größer demnach auch vermutlich die Zahl der emigrierenden Lymphocyten ist; deshalb lege ich allerdings auch der von mir zuerst bei Leukämischen festgestellten Tatsache, daß trotz lymphämischer Beschaffenheit des Blutes die entzündlichen Exsudate, die bekannte Zsammensetzung aus „Eiterzellen“ zeigen, einen großen Wert bei; in dem von mir untersuchten Falle gelang es mir, selbst wenn ich die nach Abtrocknung der Wundfläche frisch hervorquellenden Sekrettropfen untersuchte, nicht, Lymphocyten aufzufinden, sodaß sich der Gedanke aufdrängen muß, daß die Umwandlung sehr schnell auf dem Wege von dem Gefäßinnern zur Oberfläche schon erfolgen kann. Sehr beachtenswert ist ferner eine Beobachtung, die Almkvist (a. a. O.) bei seinen Versuchen gemacht hat; ebenso wie Arnold (s. o.) bei Fröschen, denen er Hollundermarkplättchen in die Bauchhöhle eingeführt hatte, unter den sich ansammelnden Zellen die Zahl der Lymphocyten von Tag zu Tag abnehmen, die der großen Zellen zunehmen sah, so schien es auch

Almkvist bei der Peritonitis der Meerschweinchen als zeigten sich im Verlaufe von wenigen Stunden nach der Injektion „die Lymphocyten verhältnismäßig zahlreicher in den frischeren, als in den späteren Proben". Somit dürften wohl bei Tieren der verschiedensten Art die Leukocyten, wenn sie zur Emigration gelangen, sich in ganz übereinstimmender Weise verhalten, wie ja auch in ihren übrigen Eigenschaften ein hoher Grad von Analogie besteht, und die Annahme, daß auch beim Menschen die emigrierenden Lymphocyten einem Umbildungsprozesse unterliegen, ergäbe sich hieraus schließlich mit großer Wahrscheinlichkeit.

Ich unterlasse es hier zunächst, den weiteren Konsequenzen der von mir gegebenen Darstellung, welche, wie man sieht, der Ehrlichschen Lehre diametral entgegengesetzt ist, vor derselben aber vielleicht den Vorzug besitzt, manche Tatsachen, die zur Beurteilung wichtiger sind als klinische Erfahrungen, herangezogen zu haben, nachzugehen, will aber eine Reflexion anschließen, die vielleicht geeignet ist, ein Verständnis für die besprochenen Erscheinungen anzubahnen. Der Gedanke, daß die Leukocyten einer funktionellen Anpassung in Bezug auf ihre Kernformen fähig sind, ist, wie ich erwähnt habe, bereits von mehreren Untersuchern, zuerst von Metschnikoff und Deckhuyzen, dann auch von M. Heidenhain und Jolly ausgesprochen worden; mir scheint es, daß gerade die beschriebenen, bei der Entzündung eintretenden Vorgänge eine weitere Ausdehnung der Betrachtung von diesem Gesichtspunkte aus zulassen. Die Lymphocyten sind Zellen, welche vermöge der in ihnen schlummernden Kräfte mit der Tendenz, sich zu vergrößern und freie Beweglichkeit zu gewinnen, begabt sind, zur Entfaltung dieser Kräfte bedürfen sie günstiger äußerer Bedingungen, es muß ihnen vor allem die Möglichkeit gegeben werden, sich aktiv zu bewegen, diese fehlt oder ist wenigstens sehr beschränkt, solange sie vom Blutstrom fortgetragen werden, sie beginnt erst, wenn diese Zellen an der Gefäßwand zur Ruhe kommen und wenn sie in ein von einem Exsudatsstrom durchtränktes Gewebe hineingelangen; je flüssigkeitsreicher das Gewebe dabei wird, desto größer wird der Spielraum für die von

ihnen auszuführenden Bewegungen, desto leichter und schneller erreichen sie die Akme ihrer Entwicklung in Bezug auf Größenwachstum und Beweglichkeit; daß dabei auch die Kerne infolge der lebhaften Aktionen des Protoplasmas sich in eigentümlicher Weise deformieren müssen, wurde bereits früher besprochen. Dasselbe gilt in noch höherem Maße, wenn sich infolge des Entzündungsprozesses Flüssigkeitsansammlungen in natürlichen Hohlräumen oder innerhalb der Gewebe ausbilden und die Lymphocyten in dieselben hineingeraten. Akute, mit starker Exsudation verbundene Entzündungen sind es daher, bei welchen wir sehr bald fast nur große multinukleäre Zellen vorfinden, wie auch bei passivem, mit Emigration verbundenem Ödem oder Hydrops. Anders liegen die Verhältnisse bei chronischen Entzündungen, bei denen ein flüssiges Exsudat entweder gänzlich fehlt oder nur unbedeutend ist, wie es z. B. bei allen chronischen interstitiellen Entzündungen der verschiedensten Organe, bei der Entstehung der Tuberkel- und syphilitischen Gummiknoten u. s. w. der Fall ist. Die auswandernden Lymphocyten geraten in das relativ trockene Gewebe, der Spielraum zur Ausführung von Bewegung fehlt oder ist sehr beschränkt, sie gelangen nicht zu einer Ausbildung ihrer Kräfte, die an die Ausübung ihrer Funktion geknüpft ist, sie bleiben daher als kleine rundkernige Zellen im Gewebe liegen; aber auch die auswandernden polymorphkernigen Zellen werden, wie es erlaubt sein wird zu vermuten, von demselben Schicksal betroffen, sie verkümmern, eingeengt durch das sie umschließende Gewebe und jeder Bewegungsmöglichkeit beraubt, infolge der Nichtbetätigung der von ihnen bereits erlangten Fähigkeit und bilden sich zu kleinen rundkernigen Lymphocyten zurück.

Das alte vielbesprochene Problem, weshalb bei akuten Entzündungen ganz vorwiegend multinukleäre, bei chronischen dagegen vorwiegend uninukleäre, speziell lymphocytäre Leukocytenformen auftreten und in letzterem Falle die bekannte „kleinzellige Infiltration“ zustande kommt, würde durch die soeben entwickelte Anschauung eine befriedigende Lösung finden und wir hätten nicht nötig, zu der etwas gezwungenen Erklärung einer stärkeren, bezw. schwächeren Alteration der

Gefäßwand unsere Zuflucht zu nehmen (v. Baumgarten). Es dürften außerdem diese Betrachtungen dazu auffordern, aufs neue die Frage nach der Unterscheidung zwischen den bei der Entzündung auftretenden hämatogenen und histiogenen Zellen in Angriff zu nehmen; einstweilen führen ja doch die „Plasmazellen“ Unnas und Marschalkos, die „leukocytoiden Zellen“ Marchands, die „Polyblasten“ Zieglers und Maximows eine in Bezug auf Ursprung und Definition etwas zweifelhafte Existenz.

V.

Beitrag zur Kenntnis der direkten Kernteilung.

(Aus der Chirurgischen Klinik der Kgl. Universität zu Neapel.)

Von

Dr. Rocco Caminiti.

(Hierzu 9 Figuren im Text.)

Das Thema, welches ich in vorliegender Mitteilung behandle, hatte ich bereits im Laboratorium meines leider schon verstorbenen Meisters Prof. Nikolaus Kleinenberg in Angriff genommen, und zwar gelegentlich des mir von Kleinenberg anvertrauten und unter seiner Leitung ausgeführten Studiums einer noch wenig bekannten Pennaria. Ich stieß dabei, wie auch bei einem Parasiten der Alciopa cirrhata, auf Figuren der direkten Kernteilung, die mich zur Ausführung systematischer Untersuchungen in dieser Richtung hin veranlaßten; meine Arbeit blieb jedoch damals unterbrochen, da ich mich anderen Forschungen widmen mußte.

Vor kurzem begegnete ich zufällig wiederum dieser Form der Zellenvermehrung, und zwar in pathologischen Geweben, bei denen sie noch nicht beschrieben ist; daher entschloß ich mich meine früheren und jetzigen Beobachtungen sowie diejenigen anderer Forscher zusammenzufassen und zu veröffentlichen.

Früher glaubte man, daß der Vorgang der direkten (amitotischen, stenotischen) Kernteilung bei den Wirbeltieren nicht vorkomme und nur bei tieferen Tiergattungen vorzufinden sei. Heutzutage besteht diese Meinung nicht mehr, da einerseits die indirekte Kernteilung (Karyokinese, Mitose) bei untergeordneten Wesen (so z. B. von Schwiackoff bei den Rhizopoden, von Gruber und von Hertwig bei den Heliozoen, von Brandt bei den Radiolariern, von Bütschli bei den Flagellaten, von Pfitzner bei den Ciliaten), anderseits die direkte Teilung (Amitose, Stenose) bei den höheren Vertebraten,[1]) und zwar in gesunden und kranken Geweben jeglicher Art nachgewiesen ist. Tendereich fand letztere, und zwar ausschließlich im Knorpelgewebe, im Callusgewebe und in einem Hodenchondrom; Schottländer in der entzündeten Cornea; Werner im Knochenmark verschiedener Tiere und verschiedener Krankheiten; Overlach im Cylinderepithel des Uterus einer an Phosphorvergiftung gestorbenen Frau; Ehrhardt in den Muskeln an Trichinose erkrankter Kaninchen; Unna in verschiedenen Hautkrankheiten; Valle im Regenerationsprozeß des gestreiften Muskelgewebes; Sanfelice in den Sertolischen Zellen; Schmieden in der Leber; Löwit in den Blutkörperchen; van der Stricht in den Riesenzellen der embryonalen Leber.

[1]) Die direkte Teilung wurde beobachtet: von Leydig in den Salamanderlarven, von Ziegler und v. Rath, von Claus, von Faussek und Carnoy in den Arthropoden, von Johnson in den Zellen der Skorpione, von Galeotti in der Epidermis der Salamander, von Chun im Entoderma der Siphonophoren, von Frenzel im Mitteldarm der Insekten, von Korschett im Ovarium der Insekten, von Hoyer im Epithel des Darmkanals der Nematoden, von Hamann in anderen Würmern, von Platner in einigen Wassercoleopteren, von Meves ebenfalls in den Coleopteren (wo er nur Mitosen vorfand), von Klein in den Hautdrüsenzellen der Tritone, von Dogiel in der Blasenschleimhaut der Säugetiere, von van Beneden und Julin in der Spermatogenese der Ascaris megalocephala, von von Bardeleben in derjenigen einiger Säugetiere, von Bolles Lee in derjenigen der Nemertinen, von v. Rath in derjenigen der Arthropoden. Die direkte Kernteilung wurde von den meisten dieser Forscher für die normale Form der Zellenvermehrung gehalten, durch welche allein es zur Bildung neuer Elemente und zum Wachstum des Gesamtorganismus kommt.

Die weitaus größte Anzahl diesbezüglicher Beobachtungen wurde bei Untersuchungen von Geschwülsten gemacht (Siegenbeck van Heukelom, Stroebe, V. Müller, Cornil, Klebs, Arnold, Galeotti, Trambusti, Nidjlieschy), wo man, neben Mitose, bald mehr, bald weniger amitotische Formen vorfand. Von anderen Geschwülsten mit amitotischen Formen fand ich nur ein von Frohmann untersuchtes disseminiertes Adenom in einer cirrhotischen Leber.

In einem interessanten solitären Adenom der Leber[1]) fand ich Elemente, deren Eigenschaften in den Rahmen dieser Arbeit gehören.

Bei der mikroskopischen Untersuchung der zu diesem Zweck gefärbten Schnitte stößt man auf über die Norm große Kerne, deren Inhalt klar und nur mit wenigen Chromatinkörnchen überstreut ist: es handelt sich um einen Vorgang, der offenbar als degenerative Phase zu deuten ist.

Dabei findet man viele andere Zellen, in denen man zwei, drei, seltener vier, fünf und ganz ausnahmsweise sechs Kerne zählen kann.

Außerdem gibt es Zellen, in denen man noch anderen Eigenheiten der Kerne begegnet. Manchmal sind letztere stark gefärbt, sehr reich an Chromatin, abgerundet, ziemlich klein, 1—2—3 Nukleolen enthaltend. Nebenbei existieren einkernige Zellen mit ausgeprägt ovalem Kern und sehr in die Länge gezogenem Nukleolus (Fig. 1). Man findet auch gut gefärbte ovale Kerne, die nach der Mitte zu einen hellen Querraum aufweisen, welcher einer Lichtung des Chromatins entspricht, während der Nukleolus in einer der somit entstandenen Kernhälften zu liegen kommt (Fig. 2). In anderen, ebenfalls ovalen, langgestreckten Kernen entdeckt man zwei Nukleolen, an jedem Pol einen, und zwischen ihnen die chromatischen Fäden (Fig. 3). In denjenigen länglichen Kernen, die drei Nukleolen

[1]) R. Caminiti, Über das solitäre Adenom der Leber mit Cirrhose (Beitrag zur Kenntnis der sogen. funktionierenden Geschwülste). Archiv für klin. Chirurgie, Bd. 69, Heft 3.

aufweisen, sitzt einer immer seitwärts, während die anderen beiden auf ein und derselben Achse liegen.

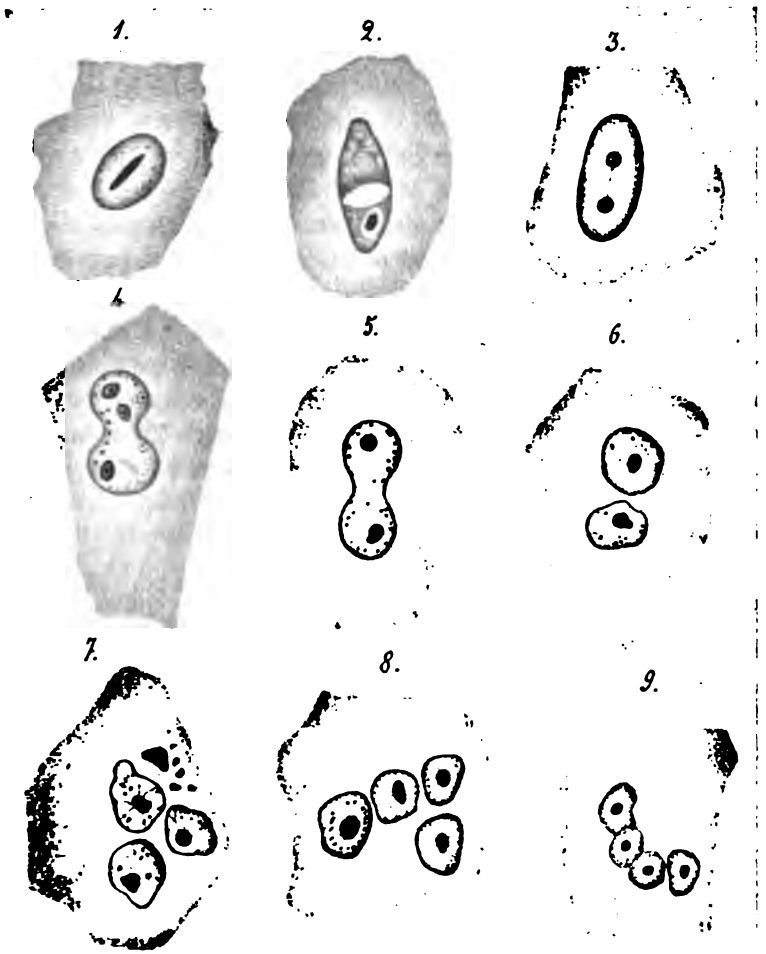

Endlich sind längliche, gleichmäßige Kerne vorhanden, die an der Peripherie nach der Mitte zu, und zwar fast immer auf beiden Seiten, einen kleinen Einschnitt besitzen; letzterer ist in anderen Kernen wieder viel deutlicher (Fig. 4) und kann so

ausgeprägt werden, daß der Kern beinahe das Aussehen einer 8 annimmt, von deren beiden Hälften jede einen Nukleolus enthält (Fig. 5). Als letzte Stufe dieses Vorganges sind Zellen zu betrachten, in welchen zwei Kerne existieren, die entweder sich tangential berühren oder ganz getrennt nebeneinander liegen (Fig. 6). In den drei- und vierkernigen Zellen (Figg. 7, 8, 9) habe ich keine Erscheinung wahrnehmen können, die mich zur Annahme berechtigte, daß es sich um eine gleichzeitige Teilung handelt.

Nach Bestätigung der bisher erwähnten Tatsachen ist es wohl wichtig, auf die Deutung dieser Art von Zellenvermehrung näher einzugehen.

Arnold, welcher sich nach Remak diesen Beobachtungen widmete und in mehreren Abhandlungen das Schema der direkten Kernteilung niederschrieb, betrachtet letztere als einen normalen, das Wachstum der Gewebe fördernden Vorgang. Zu demselben Schluß gelangten auch V. Müller, Frohmann, Overlach, Werner, Ströbe, Galeotti, Löwit, Paladino, Balbiani und Henneguy, Nedjlieschy.

Diesen Forschern stehen andere (Askanazy, Siegenbeck van Heukelom, Pfitzner, Chun, Ziegler), aber hauptsächlich Flemming gegenüber, welche feststellen, daß der Vorgang der direkten Teilung oder Fragmentation (im Sinne Arnolds) in allen Geweben des menschlichen Körpers aufzufinden ist, besonders bei pathologischen Zuständen, und nicht als die morphologische Norm der Vermehrung der Elemente, wohl aber als eine Variation des normalen Vermehrungsvorganges zu betrachten ist, welche unfähig ist, ein Wachtum der Gewebe hervorzurufen.

Neben diesen beiden entgegengesetzten Meinungen steht: erstens diejenige Waldeyers, welcher annimmt, daß die amitotische Kernteilung der einfachsten primitiven (ursprünglichen) Form gleichsteht; zweitens, diejenige von Klebs und Podwyssotzki, welche annehmen, daß es zwischen beiden Formen keine genaue Grenze, wohl aber Übergangsformen gibt; drittens, diejenige mehrerer anderer Forscher, welche annehmen,

daß die Amitose bald einen regenerativen, bald einen degenerativen Wert besitzt.

Balbiani und Henneguy verpflanzten versuchsweise den Schwanz von Kaulquappen auf andere Kaulquappen und sahen, daß sie bereits nach einer Stunde ziemlich fest anhafteten. Bei Untersuchung sowohl frischer, wie präparierter Schnitte der Narbe und der umliegenden Gewebe fanden sie niemals die Spur einer Karyokinese. Zur Entstehung letzterer war — wie beide Forscher bemerken — nicht genügend Zeit vorhanden, da man jamit Flemming, Parameschko und Retzius annehmen muß, daß zum Zustandekommen einer Mitose durchschnittlich drei Stunden erforderlich sind. Sie kommen daher zur Schlußfolgerung, daß alle Zellen, die sich gewöhnlich durch Mitose vermehren, unter gewissen Umständen sich rascher auf amitotischem Wege vervielfältigen, um später wieder zur Mitose zurückzukehren. Außerdem vertreten sie die Ansicht, daß neben einer degenerativen, zur Kernfragmentation führenden, es eine normale regenerative Amitose gibt, welche mit ihrem schnelleren Verlauf manchmal die kompliziertere und längere Zeit in Anspruch nehmende Karyokinese zu ersetzen scheint. Beide Formen der Vervielfältigung kann man, ohne daß sie dadurch ihren individuellen Charakter verlieren, in ein und derselben Zelle beobachten, wobei das Zustandekommen der einen oder der anderen den Verhältnissen zuzuschreiben ist, in welchen die Zelle gezwungen ist, sich zu reproduzieren.

Nach dem heutigen Stand der Frage, obwohl die meisten Forscher dazu neigen, die direkte Teilung als eine der Karyokinese gleichwertige Form zu betrachten, sind jedoch die bisherigen Beobachtungen an normalen Geweben und Organen der höheren Vertebraten noch nicht genügend, um ein endgültiges Urteil abzugeben; die bisher beschriebenen Amitosen gehören zum größten Teil in den Bereich der pathologischen Gewebe und hauptsächlich der malignen Geschwülste, deren Elemente bekanntlich sich auf eine fast stürmische Weise entwickeln, aber auch äußerst hinfällig und vergänglich sind. Letztere Tatsachen können aber nicht als negativer Beweisgrund verwertet werden, noch unterstützen sie die Meinung derjenigen,

die die Amitose als einen degenerativen Vorgang auffassen. Einen sehr großen, wenn auch nicht absoluten Wert in diesem Sinne hätten jene Beobachtungen, welche feststellen, daß die Teilung des Kernes ohne jegliche Teilung des Protoplasmas vor sich geht, wie auch, daß manchmal die Teilung gar nicht den ganzen Kern, sondern nur den Nukleolus betrifft; dieser Beweisgrund wird jedoch durch die Beobachtungen von Galeotti, Dogiel, Trambusti, Löwit, welche eine der Kernteilung folgende Teilung des Protoplasmas konstatierten, ganz und gar vernichtet.

Zuletzt muß noch bemerkt werden, daß oft, infolge der Amitose, sich mehr- und vielkernige Zellen bilden, welchen Vorgang Cuhn nur als einen Nutzen für die aktivere Ernährung der Zellen deutet.

Nun kann man aber nicht verleugnen, daß diejenige Partei, die der Amitose den gleichen Wert wie der Karyokinese zuschreibt, ebenfalls feststehende Beweisgründe und positive Beobachtungen zu ihren Gunsten hat: so z. B. wurde die Amitose vielfach bei den niederen Tieren vorgefunden, und sind fast alle Forscher (mit Ausnahme von Chun, Ziegler, Pfitzner, Flemming) darin einig, sie als einen Regenerationsvorgang aufzufassen. Außerdem fand man sie bei den Wirbeltieren in normalen wie pathologischen Geweben, im Callusgewebe, wo es sich ja ohne Zweifel um stabile Regenerationsvorgänge handelt, und hauptsächlich bei der Spermatogenese (van Beneden, Julin, v. Rath, Bolles Lee, Bardeleben, Sanfelice), die den aktivsten und vitalsten Prozeß des Organismus darstellt. Im Grunde genommen handelte es sich nur um eine einfache Hypothese, wenn wir bis auf weiteres an dem Gedanken festhielten, daß die Zellen während der Regeneration einen gewissen Prozeß (die Mitose) verfolgen, und einen gänzlich anderen (die Stenose) während der Degeneration.

Der Fall, den ich untersuchte, hatte keine einzige Mitosenform, wies jedoch zahlreiche Formen der direkten Teilung auf. Wenn ich auch annehme, daß erstere existierten und ich nur durch Zufall auf keine gestoßen bin, so müßten sie jedenfalls in ungemein spärlicher Quantität vorhanden sein. Andrerseits

unterlag die Geschwulst, obwohl sie nebenbei einem ziemlich ausgedehntem Degenerations- und Zerstörungsprozeß ausgesetzt war, einem konstanten Wachstum, welches, in diesem besonderen Fall, nur der Vermehrung auf amitotischem Wege zuzuschreiben ist.

Darf man auch annehmen, daß beide Vorgänge gleichwertig sind, so ist es doch nicht möglich, daß sie einander wahllos ersetzen, obwohl Krompecher beide in ein und derselben Zelle beobachtete.

Balbiani und Henneguy glauben dagegen, daß die durch Mitose entstandenen Zellen sich, infolge spezieller Umstände, auf amitotischem Wege vermehren können, um später wieder der Mitose anheimzufallen. Wir können folglich nicht ausschließen, daß infolge uns noch unbekannter Umstände, die Elemente des Organismus gezwungen sind, um sich zu vermehren, den einen der beiden uns bekannten Wege eher als den anderen einzuschlagen. Diese Umstände oder Impulse können in der Zelle selbst entstehen und im direkten Verhältnis zum stimulierenden Agens stehen oder von der Qualität des letzteren abhängen. Wie man sieht, handelt es sich um Probleme, die mit den dunkelsten Phänomenen der Biologie und der Phylogenese verbunden sind, und deren Lösung für uns der nötige Grundstein wäre.

Zum Schluß können wir also, nach Betrachtung aller oben erörterten Vorgänge, bei der Ansicht bleiben, daß normalerweise neben der Karyokinese ein mit ihr gleichwertiger Zellenvermehrungsprozeß — die Amitose — existiert, welcher gleichfalls mit Re- und Degeneration einhergeht und unter Umständen die Karyokinese ersetzen kann; diese Umstände sind aber für die biologische Forschung vorläufig noch ein Fragezeichen.

VI.

Beitrag zur Histologie der Geflügelpocke.

(Aus dem Kgl. Institut für experimentelle Therapie in Frankfurt a. M.)
Von
Dr. Hugo Apolant.

(Hierzu Tafel II.)

Die Häufigkeit, mit der in epithelialen Geschwülsten anscheinend typische histologische Gebilde gefunden werden, lassen die Frage nach der Natur dieser Bildungen nicht zur Ruhe kommen. Nachdem wir durch unsere Untersuchungen an Karzinomen die Überzeugung gewonnen hatten, daß alle hier als Parasiten beschriebenen Zelleinschlüsse, ganz speziell die sogenannten Plimmerschen Körperchen lediglich Degenerationserscheinungen sind, lag es nahe, diejenige Geschwulst genauer zu studieren, die wegen ihres außerordentlich typischen histologischen Bildes Dezennien hindurch von autoritativer Seite als Hauptrepräsentant einer Koccidienerkrankung angesehen wurde, nämlich das Epithelioma contagiosum. Die einwandsfreien Übertragungen des Molluscum contagiosum beim Menschen, sowie das endemische Auftreten der dem Molluscum offenbar sehr nahestehenden Geflügelpocke haben zwar stets eine für die Neisser-Bollingersche Gregarinentheorie viel sicherere Unterlage abgegeben, als sie beim Karzinom für ähnliche Theorien jemals vorhanden war, indessen hat die parasitäre Deutung der sichtbaren Zelleinschlüsse durch den von Marx und Sticker erbrachten Nachweis, daß das Virus der Geflügelpocke das Berkefeld-Filter passiert, unverkennbar einen gewaltigen Stoß erlitten. Freilich ist die Möglichkeit, daß das Virus des Epithelioms von Bildungen, die unterhalb der mikroskopischen Sichtbarkeit stehen, allmählich zu histologisch erkennbaren Körpern auswächst, nicht absolut auszuschließen. Hierin, sowie in der Tatsache, daß die feineren Vorgänge bei der Zelldegeneration noch vielfach der Klärung bedürfen, liegt die Berechtigung einer nochmaligen histologischen Prüfung der Frage.

Die Verschiedenheit des klinischen Bildes, gewisse Differenzen im histologischen Bau, sowie die Unmöglichkeit einer wechselseitigen Übertragung, machen zwar nach unserer Überzeugung den seinerzeit von Bollinger[1]) vertretenen und selbst in den neuesten Lehrbüchern der Dermatologie nicht völlig zurückgewiesenen Standpunkt von der Identität des Epithelioma contagiosum bei Menschen und Geflügel unhaltbar, in der uns hier interessierenden Frage bestehen jedoch offenbar weitgehende Analogien, sodaß in der Deutung der mikroskopischen Bilder kaum ein prinzipieller Unterschied statuiert werden kann. In vielen Beziehungen liegen jedoch die Verhältnisse bei der Geflügelpocke erheblich klarer, weil bei dem sehr viel akuteren, stürmischen Verlauf die pathologischen Produkte in größerer Masse gebildet werden und sehr viel mannigfaltiger in die Erscheinung treten. Dies wird ohne weiteres klar, wenn man bedenkt, daß die Inkubationsdauer des Molluscum, wie experimentell festgestellt ist, häufig 2—3 Monate beträgt, während die Geflügelpocke am Augenlid der Taube, an dem meine Untersuchungen vorwiegend angestellt wurden, schon 4 Tage nach der Impfung alle für uns in Betracht kommenden Stadien der Erkrankung in schönster Weise erkennen läßt. So lange der Prozeß progredient bleibt, immer neue Partien also frisch infiziert werden, ist es ziemlich gleich, von welchem Krankheitstage man die Untersuchung anstellt, da innerhalb dieser Zeit stets die verschiedenen Stadien angetroffen werden.

Ein wesentlicher Unterschied gegenüber dem Molluscum besteht ferner darin, daß bei der Impfung — Schnitte durch die ganze Epitheldecke bis in die Cutis — oberflächliche und tiefe Epithelien in ziemlich gleicher Weise infiziert werden, sodaß das histologische Bild nicht die regelmäßige Schichtung aufweist, die für das Molluscum so charakteristisch ist.

Die bei der Geflügelpocke auftretenden Zelleinschlüsse bestehen wesentlich in zwei, wie ich glaube, essentiell und genetisch vollständig voneinander zu trennenden Bildungen, von denen die einen das Analogon der bekannten Molluscumkörper-

[1]) Tagebl. d. 51. Vers. deutsch. Naturf. u. Ärzte. Kassel 1878.

chen bilden, während ich die anderen nach dem, der sie zwar nicht entdeckt, aber zuerst genauer beschrieben hat, kurz als Bendasche Körperchen bezeichnen möchte.

Betrachten wir zunächst die letzteren. Aus der für das Molluscum giltigen Beschreibung und den Abbildungen Bendas[1]) geht hervor, daß die Körperchen meist in der Einzahl und dann stets dem Kern dicht anliegend, zuweilen auch zu zweien oder mehreren und dann diffuser im Protoplasma verteilt, immer aber von einem hellen Hof umgeben, angetroffen werden, und zwar zu einer Zeit, in der keinerlei sonstige Veränderungen an der Zelle sichtbar sind. In einer höheren Zelllage des Molluscum bemerke man stets nur ein Körperchen, das nunmehr den Mittelpunkt der immer weiter um sich greifenden und schließlich zur Bildung des typischen Molluscumkörperchens führenden Zelldegeneration darstellt.

Das Initialkörperchen selbst soll dabei zu Grunde gehen. Benda glaubt auf Grund seiner Untersuchungen das Molluscumkörperchen als Degenerationsprodukt, den Initialkörper dagegen mit großer Wahrscheinlichkeit als Parasiten deuten zu dürfen. Diese Anschauung scheint er später, wie ich einem Referat im Zentralblatt für Allg. Path.[2]) entnehme, in ähnlicher Weise auch auf die Taubenpocke übertragen zu haben, doch konnte ich leider genauere Angaben über die bestehenden Differenzen nicht ermitteln.

Tatsächlich liegen die Verhältnisse bei der Geflügelpocke in vielen Punkten wesentlich anders.

Zur Darstellung der Körperchen bediente ich mich verschiedener Methoden, vor allem der von Benda empfohlenen Gentiana-Vesuvinfärbung, die vorzügliches leistet. Sehr klare Bilder erhält man auch nach Fixation in Flemmingscher Lösung mit Safranin und Gegenfärbung in Indigkarmin-Pikrinsäure. Ganz besonders empfehlen möchte ich jedoch eine

[1]) Dermat. Zeitschr. 1895.

[2]) Verh. d. Path. Anat. Sect. d. 69. Vers. Deutsch. Naturforscher und Ärzte. Braunschweig, 1897 (siehe Zentralbl. f. Allg. Path. u. path. Anatomie, Bd. 8).

Modifikation der Pappenheim-Unnaschen Methylgrün-Pyronin-Methode, bei der die Körperchen eigentümlich glänzend rot gefärbt werden. Auf den Rat von Herrn Geheimrat Ehrlich ersetzte ich das Pyronin durch Irisamin und verfuhr folgendermaßen: Die in Alkohol oder dem Carnoyschen Alkohol-Chloroform-Essigsäure-Gemisch fixierten Präparate kommen zunächst auf einige Minuten in eine konzentrierte wässrige Irisaminlösung, werden in Wasser abgespült, in einer nicht zu dünnen Methylgrünlösung etwa 10 Sekunden nachgefärbt und abermals kurz in Wasser abgespült. Da die so tingierten Präparate die Alkoholpassage nicht vertragen, so schließt man sie entweder in Lävulose ein oder montiert sie in dickflüssigen, angewärmten Kanadabalsam, nachdem man sie vorher in wasserfreiem Äther entwässert und in Bergamottöl aufgehellt hat.

Größe und Zahl der Bendaschen Körperchen schwankt bei der Geflügelpocke innerhalb außerordentlich weiter Grenzen. Neben feinsten Pünktchen, die fast an der Grenze der mikroskopischen Sichtbarkeit stehen, findet man recht stattliche Gebilde von der Größe eines halben Kerns und darüber, und neben Zellen, die nur ein oder zwei Körperchen enthalten, liegen solche, in denen eine förmliche Aussaat besteht. Die Figg. 1—12, 21—27 und 32—36, Taf. II, geben besser als alle Beschreibungen einen Begriff von der hier herrschenden außerordentlichen Mannigfaltigkeit.

Wie ist nun die Entstehung der Bendaschen Körperchen zu erklären? Sind sie als Parasiten oder als Degenerationserscheinungen aufzufassen? Und in letzterem Falle, sind sie aus dem Protoplasma oder aus Kernbestandteilen abzuleiten?

Für eine Entstehung aus dem Kern spricht zunächst die unzweifelhafte Tatsache, daß, wenn nur ein Körperchen vorhanden ist, dieses so gut wie ausnahmslos in unmittelbarster Nähe des Kerns liegt, den letzteren sogar häufig dellenförmig eindrückend (Taf. II, Fig. 1 und 34). Allzuviel Wert möchte ich jedoch auf diese Lagebeziehung allein nicht legen; denn erstens läßt sich dieses Verhältnis, schon wenn zwei Körperchen vorhanden sind, nur selten noch nachweisen, da ganz ge-

wöhnlich bei schon ausgebildeten Vogelpockenkörperchen die Gruppierung so erfolgt, wie es Taf. II, Fig. 35 zeigt, in dem sich also die Bendaschen Körperchen oppositopol lagern, und zweitens läßt sich bei anderen Körnelungen, die morphologisch eine gewisse Ähnlichkeit mit den Bendaschen Körperchen haben, nämlich dem Keratohyalin zeigen, daß der Ort ihres erstens Auftretens innerhalb der Zelle nach der Form der letzteren außerordentlich wechselt. Spannungsverhältnisse, gegenseitiger Druck u. s. w- spielen hierbei eine große Rolle. Es bedarf daher zur Ableitung der Bendaschen Körperchen aus dem Kern beweisenderer Momente, die allerdings, wie ich glaube, erbracht werden können.

In den meisten Arbeiten wird es so dargestellt, als ob die Veränderungen des Kerns beim Molluscum sekundär dadurch hervorgerufen werden, daß mit der Ausbildung des Molluscumkörperchens der Nucleus, ähnlich wie bei der Fettzelle, allmählich zur Seite gedrängt wird und atrophiert. Daß dieses mehr mechanische Moment bei der Vogelpocke für die Kerndegeneration, wenn überhaupt, nur von ganz untergeordneter Bedeutung ist, geht sowohl daraus hervor, daß man nicht selten evidente Zeichen einer degenerativen Kernveränderung schon zu einer Zeit findet, in der entweder keine oder nur sehr unbedeutende Protoplasmadegenerationen nachweisbar sind (Taf. II, Fig. 16, 31, 37), als auch daraus, daß sehr häufig ein auffallendes Mißverhältnis zwischen der geringen Ausbildung des Molluscumkörperchens und dem hochgradigen Kernschwund besteht (Taf. II, Fig. 36).

Die ersten Zeichen der Degeneration weist gewöhnlich, aber keineswegs immer, der Nucleolus auf. Während sich derselbe unter normalen Verhältnissen nach der Bendaschen Methode kaum färbt, kann er in den kranken Partien schon sehr frühzeitig in toto tief dunkelblau tingiert werden, zuweilen jedoch färben sich nur ein oder zwei Punkte mit Gentiana, während der übrige Teil des Nucleolus noch das Bismarckbraun annimmt (Taf. II, Fig. 19).

Noch reichhaltigere Degenerationsformen kann man an Irisamin-Methylgrün-Präparaten studieren. Normalerweise färbt

sich hierbei der Nucleolus rot-violett, ungefähr in der Nuance des Protoplasmas, während das Kernchromatin einen blaugrünen Ton annimmt. Bei der Degeneration schlägt das Violett des Nucleolus in ein gesättigtes, leuchtendes Rot um. Da nun der Nucleolus häufig nur bruchstückweise degeneriert, so können die verschiedensten Bilder zu stande kommen, unter denen Ringbildungen (Taf. II, Fig. 37) besonders auffallen. Gewöhnlich liegen in diesen Fällen zwei stark blau-grün gefärbte Chromatinkörner in oppositopoler Stellung dem Nucleolus dicht an.

Es erübrigt sich, diese Nucleolusdegenerationen im einzelnen zu beschreiben, da sie keineswegs für die Vogelpocke charakteristische Formen aufweisen.

Neben der Nucleolusdegeneration tritt nun, und zwar häufig ihr sogar vorausgehend, eine mehr oder weniger ausgedehnte Verklumpung des Kernchromatins ein, das dann ebenfalls die Farbenreaktion umgewandelter Nucleoli annimmt. Dieser Prozeß geht klar hervor aus den Fig. 6, 8, 10, 13, 24, 32 und 33, Tafel II. Ganz besonders möchte ich auf Fig. 13, Taf. II aufmerksam machen, in der der Kern völlig mit Chromatinschollen erfüllt ist, während im Protoplasma nur zwei winzige Körnchen sichtbar sind.

Es kann gar keinem Zweifel unterliegen, daß diese Bildungen den Kern verlassen und so zu Benda schen Körperchen werden, von denen sie tinktoriell auf keine Weise zu unterscheiden sind. Natürlich ist es außerordentlich schwer, diesen Prozeß durch Abbildungen zu veranschaulichen, da nur der feinste Gebrauch der Mikrometerschraube im stande ist, hier im Einzelfall die Entscheidung zu treffen. Ich beschränke mich daher darauf, in Fig. 15, Taf. II ein sehr häufig wiederkehrendes Bild von einer Zelle zu geben, in der der degenerierte Nucleolus der Kernmembran dicht anliegt und offenbar im Begriff war, den Kern demnächst zu verlassen. Aber auch ohne die direkte Beobachtung des Austritts erklärt die Annahme dieses Vorganges am einfachsten und ungezwungensten Bilder wie Fig. 8, 24, 33, Taf. II, in denen man bereits eine Anzahl Körperchen im Protoplasma bemerkt, während andere noch

im Kern zurückgeblieben sind. Schließlich treten auch diese aus, und es entstehen Bilder wie Taf. II, Fig. 25, in denen der Kern auf einen Schatten reduziert ist, während sich das Protoplasma mit Chromatinschollen angefüllt hat. Als charakteristisch verweise ich auch hier wieder auf Taf. II, Fig. 13. Aus irgend welchen Gründen ist hier mit Ausnahme zweier feiner Pünktchen der Austritt noch nicht erfolgt, der Kern scheint fast bis zum Platzen mit Chromatinschollen erfüllt, und es hat durchaus keine Schwierigkeiten, sich vorzustellen, daß die Zelle bei weiterem Leben ein Bild etwa wie Taf. II, Fig. 10 geboten haben würde.

Über das weitere Schicksal der Bendaschen Körperchen kann ich nur Vermutungen aufstellen. Tatsache ist, daß sie schließlich verschwinden. Es erscheint ganz unverständlich, warum Benda dies Verschwinden mit der Natur eines Degenerationsprozesses nicht vereinbaren kann, da wir ganz analoge Verhältnisse beim Keratohyalin haben. Wir wissen nach den neuesten Forschungen mit absoluter Sicherheit, daß das schollige Keratohyalin sich zunächst in das zerfließliche Eleidin umwandelt, das schon nicht mehr dieselben Farbenreaktionen zeigt. Was aus dem Eleidin wird, darüber lassen sich bis jetzt nur Hypothesen aufstellen, sicher ist lediglich, daß es mit dem Verhornungsprozeß nicht das geringste zu tun hat. In ähnlicher Weise stelle ich mir die weitere Umwandlung der Bendaschen Körperchen vor. Offenbar gehen sie bei der allgemeinen Degeneration, der die Zelle unterliegt, eine flüssige Modifikation ein, die die Zelle imbibirt und sich so dem histologischen Nachweis entzieht.

Die angeführten Tatsachen scheinen mir mit einer parasitären Deutung der Bendaschen Körperchen unvereinbar zu sein. Ganz besonders kommt hierbei, abgesehen von allen anderen, oben erwähnten Momenten der Umstand in Betracht, daß die Größe der angeblichen Parasiten, namentlich bei Berücksichtigung der Marx-Stickerschen Befunde, innerhalb so enorm weiter Grenzen schwanken müßte, wie wir es ohne Sporulation, von der nichts zu sehen ist, bei ähnlichen parasitären Gebilden bisher nicht kennen.

Ganz anders ist die Genese der eigentlichen Vogelpockenkörperchen, die das direkte Analogon der Molluscumkörperchen bilden. Nebenbei sei bemerkt, daß diese Gebilde bei der Vogelpocke fetthaltig sind, sich daher in Osmiumsäure schwärzen und an Formol-Gefrierschnitten mit Scharlach R. in schönster Weise dargestellt werden können. Es erscheint jedoch fraglich, ob dem Fettgehalt eine wesentliche Bedeutung zuzuschreiben ist, da er sehr ungleich stark auftritt und im Anfang häufig fast vollkommen vermißt wird.

Die Gegner der Bollinger-Neißerschen Gregarinentheorie stützten ihre Ansicht, daß das Molluscumkörperchen das Resultat eines Degenerationsvorganges sei, vor allem auch darauf, daß man bei der Entstehung dieser Gebilde einen allmähligen Übergang in das umgebende Protoplasma konstatieren könne. Auch hierin zeigt die Vogelpocke besonders klare und instruktive Bilder.

Den Beginn der Protoplasmadegeneration erblicke ich in einem eigentümlichen Körnigwerden des Zellleibes (Taf. II, Fig. 27 und 31), der sehr bald ein mehr oder minder grob getüpfeltes Aussehen annimmt (Taf. II, Fig. 14, 28, 30). Durch Verschmelzen dieser Tüpfel entstehen allmählich größere, annähernd kugelige Gebilde, die jedoch sehr häufig noch in späteren Stadien ihre Entstehung an der charakteristischen Maulbeerform erkennen lassen (Taf. II, Fig. 38). Hierfür eignet sich ganz besonders Fixation in Hermannscher Flüssigkeit mit folgender Pyrogallusbehandlung. Es ist kaum möglich, in Beschreibung und Abbildung dem Formenreichtum gerecht zu werden, der hier besteht. Die Figg. 14, 17, 18, 28, 29 und 30, Taf. II, mögen als besonders charakteristische Bilder gelten. Auf einen Umstand möchte ich jedoch noch aufmerksam machen. An Präparaten, die nach der Bendaschen Methode hergestellt sind, färbt sich das Vogelpockenkörperchen hellblau, und zwar in einem schon sehr frühen Stadium, so daß man im Anfang des Prozesses die degenerierten blauen Partien von den noch nicht degenerierten braunen sehr gut differenzieren kann (Taf. II, Fig. 19 und 20).

Häufig zeigen nun namentlich größere Körperchen bei dieser Methode eine eigentümliche Struktur, die im einzelnen außerordentlichen Schwankungen unterliegt. Gewöhnlich bemerkt man ein kompakteres Zentrum, von dem aus mehr oder minder feine Septen zur Peripherie ziehen. Hierdurch kommt zuweilen eine sehr entfernte Ähnlichkeit mit Sporencysten zu stande (Taf. II, Figg. 2, 3, 5, 7 und 18). Die außerordentliche Mannigfaltigkeit und Unregelmäßigkeit der Formen veranlaßt uns, diese Bildungen ausschließlich auf Fixationserscheinungen zurückzuführen.

Ein wesentliches Moment für die Auffassung der Vogelpockenkörperchen als Protoplasmadegeneration dürfte darin zu sehen sein, daß in den späteren Stadien des Prozesses ein eigentliches Protoplasma trotz der erheblichen Vergrößerung der Zelle färberisch gar nicht mehr nachzuweisen ist. Der Hauptinhalt der stark gequollenen Zelle erscheint viel mehr vollkommen ödematös und weist neben dem Kernrest und den etwa noch vorhandenen Bendaschen Körperchen lediglich ein großes Vogelpockenkörperchen auf (Taf. II, Fig. 5).

Wenn ich somit die Bendaschen Körperchen als Degenerationsprodukte des Kerns, die Vogelpockenkörperchen als solche des Protoplasmas anspreche, so entsteht die weitere Frage, ob beide in einen direkten kausalen Zusammenhang zu bringen sind. Diejenigen Anhänger der parasitären Theorie, die den Erreger in irgend einem histologisch nachweisbaren Gebilde gefunden zu haben glaubten, mußten einen solchen Zusammenhang notwendigerweise statuieren, sei es nun, daß sie, wie Neißer, das Keimkörperchen zum Ausgangspunkt der Gregarinenentwicklung machten, oder daß sie, wie Benda, die Protoplasmadegeneration direkt auf den vermeintlichen Parasiten zurückführten. Nach unserer Auffassung muß ein direkter Zusammenhang beider Bildungen entschieden geleugnet werden; nur eine indirekte Beziehung besteht insofern, als beide der Tätigkeit desselben Virus ihre Entstehung verdanken. Histologisch drückt sich dies bei der Vogelpocke in folgenden Momenten aus.

1. Man sieht außerordentlich häufig deutliche Anfänge

einer Protoplasmadegeneration ohne die Spur eines Bendaschen Körperchens (Taf. II, Fig. 18, 19, 20, 28, 29 und 30).

2. Das Vogelpockenkörperchen kann seine Ausbildung vollständig erreicht haben, und trotzdem kann die Zelle räumlich absolut getrennt ein oder mehrere Bendasche Körperchen enthalten (Taf. II, Fig. 5).

3. Die räumliche Trennung von Bendaschen Körperchen und Vogelpockenkörperchen gilt im allgemeinen als Regel für alle Stadien der Entwicklung. Nur wenn sehr zahlreiche Bendasche Körperchen bei noch wenig scharf begrenzten Vogelpockenkörperchen vorhanden sind, liegen die ersteren verteilt in letzteren (Taf. II, Figg. 8, 10, 27).

4. Aus den Größenverhältnissen der Bendaschen zu den Vogelpockenkörperchen lassen sich keinerlei Schlüsse für einen inneren Zusammenhang ziehen, da kleine und große Bendasche Körperchen in allen Stadien der Protoplasmadegeneration gefunden werden.

Erklärung der Abbildungen auf Taf. II.

Sämtliche Abbildungen sind mit Zeiß apochrom. homog. Immers. 2 mm und Comp. Ocul. 4 gezeichnet.

Fig. 1—20 nach Färbung in Gentianaviolett-Vesuvin.

Fig. 21—31 nach Färbung in Safranin-Jndigkarmin-Pikrinsäure.

Fig. 32—37 nach Färbung in Methylgrün-Irisamin.

Fig. 28 nach Fixation in Hermannscher Flüssigkeit mit folgender Pyrogallus-Behandlung.

VII.

Zur parasitären Ätiologie des Karzinoms.

(Aus der pathologisch-anatomischen Anstalt des Krankenhauses im Friedrichshain.)

Von

Dr. Tadao Honda,

Generalarzt aus Tokio.

(Hierzu Tafel III.)

Die Frage nach der Ätiologie des Krebses ist von der ältesten Epoche der medizinischen Wissenschaft an Gegenstand des größten Interesses und der wissenschaftlichen Forschung gewesen. Daher ist es nicht erstaunlich, daß die Karzinomliteratur von Jahr zu Jahr an Umfang zunimmt, und daß wir heute, wie Behla[1] zusammengestellt hat, mehrere Tausend Krebsschriften besitzen, weshalb es kaum noch möglich ist, die ganze Literatur über das Karzinom erschöpfend zu berücksichtigen. Fast alle wissenschaftlichen Methoden wurden bisher zur Erforschung der Karzinomätiologie herangezogen, leider muß man hinzufügen, keine mit Erfolg. Gegenwärtig gehen die Meinungen der Kliniker und der pathologischen Anatomen über die Karzinomätiologie weit auseinander.

Die ätiologischen Theorien, die von Thiersch, Cohnheim, Ribbert u. a. aufgestellt wurden, sind nicht im stande, die Entstehung des Karzinoms vollständig aufzuklären, sie lassen für andere neue Theorien stets noch Spielraum. Daher ist etwa vor zwei Jahrzehnten der sogen. zellulären Theorie gegenüber eine neue Theorie aufgestellt worden, die das Geheimnis der Entstehung des Karzinoms erklären soll. Diese neue Theorie, mit welcher sich zahlreiche Kliniker, wie von Leyden, Czerny, Hegar u. a. beschäftigen, wird die parasitäre Theorie oder Infektionstheorie genannt, und ihre Anhänger glauben mittels derselben am ehesten klinische Tatsachen erklären zu können. Dagegen halten die meisten pathologischen Anatomen, wie Marchand, Ziegler, Ribbert, von Hansemann, Lubarsch u. a., auf Grund der pathologisch-

anatomischen Forschung daran fest, daß die anatomischen Vorgänge beim Karzinom sich nur sehr schwer mit der Infektionstheorie vereinigen lassen.

Mit Recht nehmen wir jetzt davon Abstand, Spaltpilze als Erreger des Krebses zu betrachten, da bazilläre Befunde von Scheuerlen u. a., die Spaltpilze stets beim Karzinom gefunden und durch Tierexperimente positive Resultate erzielt zu haben glaubten, vollauf widerlegt wurden. Indessen hat Doyen[2] in der jüngsten Zeit wieder versucht, die Theorie von der bazillären Entstehung der Krebserkrankung durch neue Versuche zu stützen. Er hat im Februar 1902 in der Académie de médecine und im April desselben Jahres auf dem Kongreß der deutschen Gesellschaft für Chirurgie einen Vortrag über den von ihm entdeckten „Mikrokokkus neoformans" gehalten. Doyen glaubt, daß sich in verschiedenen Karzinomen und insbesondere in den karzinomatösen Lymphdrüsen ein runder Mikroorganismus fände, der in Ketten von 6—8 Gliedern angeordnet und schwer zu kultivieren sei. Er meint ferner, diese Mikroorganismen außer bei Krebs in den proliferierenden Kystomen der Mamma und des Ovariums, in rapid verlaufenden Strumen der Schilddrüse, in Spindelzellensarkomen der Halsdrüsen u. s. w. gefunden zu haben. Wie er angibt, hat er seine Mikroorganismen auf einem besonderen Nährboden gezüchtet und durch Impfversuch derselben bei Tieren gewisse positive Resultate erzielt. Jedoch scheinen seine bakteriellen Befunde beim Karzinom kaum in der wissenschaftlichen Welt Beifall gefunden zu haben, so daß die bakteriologische Aera der Krebsforschung gegenwärtig ziemlich vorüber zu sein scheint.

Etwa seit dem Jahre 1890 schwoll die Literatur über Krebsparasiten immer mehr an, und wir sind jetzt kaum imstande, diese gewaltige Literatur hier einer sichtenden Kritik zu unterziehen. Die meisten vermeintlichen Krebsparasiten sind schon auf den ersten Blick sicher als degenerierte Produkte der Karzinomzellen, als eingeschlossene, veränderte Zellen oder Kerne, eingeschlossene, veränderte Blutkörperchen und dergleichen zu deuten. Doch sind einige Zelleinschlüsse, besonders die in der letzten Zeit als solche gedeuteten Gebilde wohl

charakterisiert, ihre Natur jedoch nicht leicht aufzuklären. Sie haben, wie Nößke[3] mit Recht betont, eine gewissen Protozoenformen ganz analoge Beschaffenheit, so daß man ohne weiteres durch die mikroskopische Betrachtung allein die Natur der eingeschlossenen Gebilde kaum beurteilen kann. Solche Zelleinschlüsse sind in verschiedenen Berichten beschrieben und abgebildet. Ich selber habe sie in den letzten Jahren beim Besuche von Kongressen und Instituten öfters gesehen. Zu solchen Gebilden gehören in erster Linie die von Plimmer[4] und Gaylord[5], sowie die von v. Leyden[6] und Feinberg[7] beschriebenen Zelleinschlüsse. Andere früher beschriebene Krebsparasiten, wie die von Leopold[8], Sanfelice[9], Sjöbring[10], Schüller[11] u. a., sind bereits öfters einer Kritik unterzogen. Daher sind gegenwärtig beachtenswerter die Arbeiten über Krebsparasiten von Plimmer (Gaylord), v. Leyden und Feinberg, auf die ich hier kurz eingehen möchte.

Plimmer[4] will in den Karzinomzellen verschiedene Formen von Parasiten gefunden haben. Die am häufigsten angetroffene wohlcharakterisierte Form besitzt seiner Beschreibung nach meistens eine runde Gestalt von der Größe 0,004—0,04 mm im Durchmesser. Der zentrale Teil (Kern) hat in der Regel auch eine runde Form, kann jedoch auch eine unregelmäßige Gestalt haben und unterscheidet sich in seinen mikrochemischen Reaktionen vom Zellkern. Um den Kern findet sich eine Schicht von Protoplasma, die gewöhnlich homogen ist, sich viel weniger tief färbt als der zentrale Teil und nach außen von einer Kapsel umgeben ist. Der zentrale Teil enthält nach Plimmer manchmal noch einen andern kleinen Körper. Andere Formen der Plimmerschen Gebilde weichen von der eben beschriebenen hauptsächlich dadurch ab, daß sie entweder viel kleiner oder mehr oder weniger größer sind und in der Kapsel entweder einen oder einige große und kleine oder mehrere feine Punkte besitzen.

Plimmer will solche Gebilde bei fast allen Karzinomfällen mit wenigen Ausnahmen gefunden haben, und zwar nur in aktiven Zellen. Sie finden sich nach ihm bloß an den wachsenden Rändern des Karzinoms. Er glaubt ferner an seinen Gebilden auch Teilungsvorgänge beobachtet zu haben. In Bezug auf die Benennung und Einreihung der beschriebenen Zelleinschlüsse ist Plimmer sehr vorsichtig und glaubt, daß sie wahrscheinlich keine Protozoen sind, sondern zu den Saccharomyceten gehören. Obwohl ihm die Reinkultur seiner Gebilde in einem Fall von Mammakarzinom angeblich gelang, mißglückten ihm Impfversuche von menschlichem Karzinom auf Tiere.

Zur Kontrolle hat Plimmer neben dem Karzinom eine große Anzahl anderer Geschwülste und entzündlicher Prozesse mit denselben Methoden untersucht, um zu sehen, ob sich auch hierbei ähnliche Gebilde finden. So hat er syphilitische, tuberkulöse und aktinomykotische Tumoren, gutartige Neubildungen verschiedener Art, Drüsen, künstlich gereiztes Epithel sowie auch normale Gewebe einer Untersuchung unterzogen, will jedoch dabei niemals ähnliche Zelleinschlüsse beobachtet haben. Plimmer glaubt ferner durch seine Beobachtung den Einwand, daß seine Körperchen durch irgend einen Degenerationsprozeß entstandene Produkte sein könnten, durch den Nachweis widerlegt zu haben, daß dieselben nur in den aktiv wachsenden, nicht in den in Degeneration befindlichen Teilen des Karzinoms anzutreffen sind und daß sie keine den Degenerationen zukommende Reaktionen zeigen, sowie ferner dadurch, daß sie außer bei Karzinom und Sarkom, welches letztere nach ihm nichts weiter als Bindegewebskarzinom sein soll, in keinem andern Gewebe zu sehen sind.

Da seine Technik allgemein bekannt sein dürfte, so verzichte ich hier, darauf einzugehen.

von Leyden[6] hat am 15. Oktober 1900 in einer Sitzung der Charitéärzte zum ersten Mal über die von ihm gefundenen Parasiten des Krebses berichtet und dabei dieselben demonstriert. Danach hat er am 21. März 1902 in einer Sitzung des von ihm geleiteten Komitees für Krebsforschung und ferner auf dem 20. Kongreß für innere Medizin zu Wiesbaden 1902 wiederum dasselbe Thema behandelt und ebenfalls jene Parasiten zur Demonstration gebracht. Die von Leydenschen Krebsparasiten liegen in der Regel neben dem Zellkern in Gruppen zusammen und sind durch die von ihm zutreffend als „Vogelauge" bezeichnete Form charakterisiert. Die Specimina, die er in der genannten Sitzung des Komitees für Krebsforschung demonstrierte, waren, wenn ich nicht irre, mit Safranin-Gentianaviolett-Orange G behandelt, daher schienen mir die fraglichen Zelleinschlüsse ein von einem hellen, fast ungefärbten, strukturlosen Hof umgebenes rotes Korn in der Mitte zu besitzen, während der Zellkern ganz andere Größe, Form, Struktur und Färbung zeigte. Den Einwurf, daß es sich um zelluläre Degenerationsprodukte handele, hat von Leyden damit zurückgewiesen, daß diese Körperchen aus gruppenweise zusammenliegenden Gebilden gleicher Größe bestehen und genau alle Eigenschaften und Kriterien der Plasmodiophoren besitzen. Er hält diese Gebilde für intracelluläre Amöben und glaubt, daß die schrankenlose Wucherung der Karzinomzellen nur durch einen von einem Organismus ausgeübten dauernden Reiz erklärt werden könne. Die bekannten Übertragungsversuche von Hanau bei Ratten, woraus Hanau selbst nicht den Schluß gezogen hat, daß die Krebszellen ansteckend seien, will von Leyden in anderer Weise erklären, er will nicht von einfacher Transplantation der Zellen sprechen, sondern die Sache folgendermaßen deuten: „Träger der Krebsparasiten ist die Karzinomzelle, und diese kann nur fortwuchern in

einem Organismus eiusdem generis. Daß eine Übertragung von parasitären Krankheitserregern nur auf ein Individuum derselben Art gelingt, ist keine alleinstehende Tatsache. Analoge Tatsachen liegen für viele Bakterienkrankheiten des Menschen vor. Viele derselben sind nicht übertragbar vom Menschen auf Tiere, z. B. die Lepra, die akuten Exantheme. .... Wenn ich aber auf der anderen Seite in Betracht ziehe, daß ein kleines Stückchen von einem Karzinom, vielleicht nur eine einzige Zelle, sich von einer Ratte auf andere Ratten übertragen läßt und dann relativ große Tumoren charakteristischer Form hervorbringt, so finde ich die Voraussetzung nicht berechtigt, daß es sich um eine gewöhnliche Zelle handelt, welche übertragen wird, um nun in dem zweiten Tiere eine bösartige Entwicklung zu erzeugen. Ich kann diesen Vorgang nur verstehen, wenn ich annehme, daß diese Zelle gleichzeitig der Träger eines Parasiten war."

Aus der kurzen Auseinandersetzung geht hervor, daß von Leyden ein prinzipieller Anhänger der parasitären Theorie des Karzinoms ist. In der von Leydenschen Klinik wurden nicht blos mikroskopische, sondern zum Teil auch experimentelle und sogar weiter therapeutische Untersuchungen angestellt[12]. Als von Leyden am 21. März 1902 im Komité für Krebsforschung über die Parasiten des Krebses sprach und Specimina und Abbildungen vorlegte, haben sich unter anderen Lubarsch[13] und von Hansemann[14] lebhaft an der Diskussion über die interessanten Ausführungen von Leydens beteiligt.

Die Arbeit Feinbergs über Krebsparasiten erschien im Jahre 1902 in der Deutschen medizinischen Wochenschrift[7]. Feinberg hat sich mit dieser Sache zuerst im Leydenschen Laboratorium und später im botanischen Institut in Berlin beschäftigt. Er glaubt durch eine besondere Technik der Fixation, Härtung, Einbettung und Färbung den wirklichen Krebsparasiten gefunden zu haben. Die Vorschriften seiner Technik sind kurz folgende:

1. Fixation nach Flemming, danach Auswaschen in fließendem Wasser.

2. Härtung in Alkohol allmählich steigender Konzentration, dann in Alkohol-Chloroform, Chloroform.

3. Einbettung. Allmählicher Zusatz von Paraffispähnen von 42° Schmelzpunkt in Chloroform auf dem Paraffinschrank, dann Öffnen des Gefäßes zur Verdunstung des Chloroforms. Nach Verdunstung des Chloroforms (etwa 12 Std.) Umbetten der Krebsstückchen in flüssiges Paraffin von 42° Schmelzpunkt (6—12 Std.), dann Umbetten in flüssiges Paraffin von 52° bis 54° Schmelzpunkt (12—24 Std.).

4. Aufkleben der Schnitte nach der Mayerschen Glycerineiweißmethode auf dem Objektträger, Schnitte nicht zu dünnn (5—8 μ).

5. Färbung nach der Modifikation der Flemmingschen Angabe zur Färbung der Kernteilungsfiguren (Safranin-Gentianaviolett-Orange G).

Die so gefärbten Specimina zeigen nach Feinberg

1. das Plasma der Zellen des Krebsgewebes grau (Orange G) gefärbt,

2. den Kern der Tumorzellen in den Kernkörperchen rot (Safranin) und im Kerngerüst rotviolett bis violett (Gentianaviolett) gefärbt,

3. alle mitotische Kernteilungsfiguren u. s. w. enthaltenden Einschlüsse intensiv rot (Safranin) gefärbt.

Dagegen färben sich die Feinbergschen Organismen nach ihm vollständig different von Körperzellen und Kernen oder Kernfiguren enthaltenden Zelleinschlüssen der Krebsgeschwulst, worüber Feinberg[15] an verschiedenen Stellen berichtet hat. Durch diese Färbung sollen seine Organismen nämlich zeigen

1. die doppelt konturierte Membran intensiv grau (Orange G) gefärbt;

2. das Kernkörperchen rot (hellrot-rotviolett, je nach der Intensität Färbung), während die das Kernkörperchen umgebende Zone keine Farbe annimmt;

3. das Plasma sehr hell mit Orange G gefärbt (bedeutend heller als das Plasma der Tumorzellen).

Seiner Beschreibung nach muß das Untersuchungsmaterial absolut frisch sein. Er schreibt hierüber: „Diese Organismen sind unschwer anzutreffen in ganz frischen Krebsgeschwülsten. Hat der Tumor schon ein halbes Jahr oder noch länger bestanden, so sind sie schwer zu finden. Je früher das Karzinom zur Operation kommt, desto zahlreicher findet man sie." Am meisten empfiehlt er den Mammakrebs zur Untersuchung, da seiner Meinung nach Uterus-, Blasen-, Rektumkrebse oft mit desinfizierenden Flüssigkeiten bespült werden müssen, was die histologische Untersuchung erschwert.

Ferner behauptet Feinberg, daß er durch Anwendung der Romanowski-Zimmermannschen Färbemethode allein seine Organismen von den Wirtszellen unterschieden habe. Er hat die Romanowskische Färbemethode zum ersten Mal bei den Rhizopoden angewandt und im Januar 1899 im Verein für Innere Medizin bei Demonstration der Präparate mitgeteilt, daß gewisse Rhizopoden in ihrem Kern einen von dem Kern der Körperzellen völlig verschiedenen Bau zeigten. Dieselbe Färbemethode hat er für die Darstellung seiner Krebsparasiten angewandt. Die Resultate dieser Färbemethode nach Feinberg sind folgende:

1. bei den einzelligen tierischen Organismen: a) Protoplasma blau gefärbt, b) Kerngerüst rotviolett bis rot gefärbt, c) Nucleus intensiv blau gefärbt;

2. bei den einzelligen tierischen Organismen: a) Protoplasma blau gefärbt, b) die das Zentralkörperchen umgebende Zone gänzlich ungefärbt, weiß, c) Zentralkörperchen rot gefärbt.

Durch diese Ergebnisse der Methylenblau-Eosinfärbung bei den Krebsgeschwülsten glaubt Feinberg, einen sicheren Beweis dafür geliefert zu

haben, daß, abgesehen von den als Kerne der Krebszellen sicher anzusehenden Einschlüssen (abgesehen von mannigfachen Degenerationsprodukten) innerhalb des Krebsgewebes Gebilde vorkommen, die selbständige einzellige Organismen sind. Was die spezielle Einreihung dieser in den Krebsgeschwülsten vorkommenden einzelligen Organismen anbetrifft, so will er sie der Gruppe der Sporozoen zuweisen.

Meine Hauptaufgabe war es nun, durch eine Nachprüfung der eben erwähnten Arbeiten festzustellen, erstens, ob die von Plimmer (Gaylord), von Leyden und Feinberg als Krebsparasiten gedeuteten Gebilde miteinander identisch sind oder nicht, wie die betreffenden Autoren glauben; zweitens, ob sich solche Körperchen wirklich in allen Karzinomfällen konstant nachweisen lassen; drittens, ob dieselben bei keinen anderen Neubildungen und Prozessen entstehen und niemals in normalen Geweben vorkommen; viertens, ob die Anwesenheit der angeblichen Krebsparasiten der Proliferation der Karzinomzellen entspricht; und schließlich fünftens, näher zu untersuchen, worum es sich eigentlich bei solchen Gebilden handelt.

Zunächst möchte ich zu diesem Zwecke in der folgenden Tabelle eine Übersicht der von mir untersuchten Karzinome geben, in der das Vorkommen der typischen vogelaugeähnlichen Gebilde (Plimmerschen Körperchen) verzeichnet ist.

Von 84 genau untersuchten Fällen nichtkarzinomatöser Neoplasmen, entzündlicher Prozesse und einiger normaler Gewebe fand ich in 1 Fall von Sarkom, in 2 Fällen von Hypernephrom, in 4 Fällen von Bronchopneumonie bei Kindern und in je 1 Fall von gummöser Pneumonie und akuter gelber Leberatrophie vereinzelt jene vogelaugenähnlichen Gebilde. In allen anderen Fällen wurden sie vermißt, und zwar wurden untersucht: 9 Fälle von Sarkom und dessen Metastasen, je 1 Fall von Melanosarkom und von Sarcoma endotheliale cerebelli, 2 Fälle von Lymphosarkom, je 1 Fall von epithelialer Neubildung mit Kolloidentartung, von Hypernephrom, von epithelialer Neubildung mit Kolloidentartung, von Hypernephrom, von Hypophysistumor, von Molluscum contagiosum, von Rhinophym, von Hämangiom, von Glioma cerebri, von Magenpolyp, von Ovarialdermoid, von thrombotischer Metastase eines Chorioepithelioms, von Lungenadenom beim Meerschwein-

chen, von fibrinöser Pneumonie, von Bronchopneumonie bei Erwachsenen und bei Kindern, von gummöser Pneumonie, von Aktinomykose der Lunge, 2 Fälle von Lungentuberkulose, 1 Fall von Miliartuberkulose der Leber, 2 Fälle von Amyloidinfiltration der Leber, je 1 Fall von biliärer Leberzirrhose, von

Zusammenstellung des Untersuchungsmaterials:

Sitz des primären Karzinoms	Zahl der untersuchten Fälle	Vorkommen der vogelaugeähnlichen Gebilde
Haut (Gesicht, Hals, Penis)	4	fehlen
Zunge	1	„
Oesophagus (auch Metastasen davon)	4	„
Magen (auch Metastasen davon)	12	in 2 Fällen zahlreich, in 6 Fällen vereinzelt, in den übrigen Fällen fehlend
Leber	1	fehlen
Gallenblase (auch Metastasen davon)	3	in 2 Fällen vereinzelt, in 1 Fall fehlend
Darm	3	in allen Fällen vereinzelt
Rectum	2	in einem Fall zahlreich, im anderen Fall vermißt
Uterus und Portio vaginalis uteri	5	fehlen
Vagina	1	„
Ovarium	2	in beiden Fällen vereinzelt
Brustdrüse (auch Metastasen davon)	32	in 7 Fällen zahlreich, in 17 Fällen vereinzelt, in den anderen 8 Fällen vermißt
Pankreas	1	zahlreich
Bronchus	1	fehlen
Prostata	1	„
Blase	1	„
	74	

Amyloidinfiltration der Milz, von Pachydermia laryngis, von Pericarditis tuberculosa und von Anthrakose der Bronchialdrüsen, 2 Fälle von Granulationsgewebe der Haut, je 1 Fall von Condyloma acuminatum, von kollateraler Hyperplasie der Zunge und von Struma thyreoidea, 3 Brustdrüsen von an Wochenbettfieber gestorbenen Frauen, 5 Fälle von Cystitis, je 1 Fall von Nephritis, von Gummi der Niere und des Wirbel-

körpers, 2 Fälle von künstlich hervorgerufener Cystitis beim Kaninchen, 11 Fälle von künstlich gereiztem Kornealepithel beim Kaninchen.

Von normalen Geweben wurden untersucht: 2 Thymusdrüsen, eine Harnblasenschleimhaut, eine Parotis, eine Prostata, eine Darmschleimhaut, sowie eine Kaninchenmagenschleimhaut.

Also in allen diesen Fällen konnte ich trotz genauer Untersuchung die fraglichen Gebilde nicht finden, doch habe ich öfters in der normalen Blasenschleimhaut, sowie bei Cystitis und Harnblasenkarzinom, ferner in Brustdrüsenepithelien von an Wochenbettfieber gestorbenen Frauen Gebilde gesehen, welche den sogen. typischen Plimmerschen äußerst ähnlich sahen, deren Identität mit jenen ich jedoch auf Grund meiner bisherigen Untersuchungen nicht mit Sicherheit nachweisen kann.

Für die Untersuchung benutzte ich sowohl frisches Operations- als auch Leichenmaterial, das letztere allerdings nur, wenn es gut erhalten war. Das Material wurde so bald wie möglich fixiert, meistens nach denselben Methoden wie Feinberg, abər auch in Alkohol abs., in 10prozentiger wässriger Formalinlösung, ein kleiner Teil desselben in konzentrierter Sublimatlösung. Dann wurde das Material, natürlich mit Ausnahme des in Alkohol abs. gehärteten, in Alkohol in steigender Konzentration, weiter in Alkohol-Chloroform, Chloroform oder in Xylol gehärtet, darauf nach der Methode Feinbergs oder wie üblich in Paraffin eingebettet.

Was die Anzahl der Schnitte anbelangt, worauf von mancher Seite besonderes Gewicht gelegt wird, so habe ich je nach der Größe der Schnittfläche 20—30—50 Schnitte angefertigt, vorausgesetzt, daß das Stück überhaupt von den geeigneten, d. h. aktiv herauswachsenden Randpartien ausgeschnitten war. Nur bei wenigen Karzinomen der Haut und der Schleimhäute mit Plattenepithelien, wobei ich lange die fraglichen Körperchen vergeblich gesucht hatte, habe ich über 100 Schnitte angefertigt. Über die Anzahl der zur Untersuchung nötigen Schnitte kann man verschiedener Ansicht sein, doch halte ich es nicht für notwendig, von jedem Tumor etwa 1000 Schnitte

zu untersuchen, wie Feinberg will. Sollen nämlich die fraglichen Körperchen überhaupt einen ätiologischen Wert haben, so müssen die betreffenden Gebilde mindestens in einem der Schnitte der erwähnten Zahl beobachtet werden. Ich lege mehr Gewicht auf die genaue Durchmusterung der einzelnen Schnitte, als auf die Anzahl, wenn das Stück überhaupt zu einer derartigen Untersuchung brauchbar ist, was man wohl mikroskopisch feststellen kann. Bei dieser Gelegenheit möchte ich darauf aufmerksam machen, wie vorsichtig man bei der mikroskopischen Untersuchung solcher Gebilde vorgehen muß. Einmal begegnete es mir, daß ich in einem etwa 1 qcm großen Schnitte, der im ganzen etwa 10 typische kleine Zelleinschlüsse besaß und in dem bereits einmal ihre Anwesenheit festgestellt war, bei der wiederholten stundenlangen Untersuchung sie nicht wiederzufinden vermochte, weil ich vorher kein Merkmal angebracht hatte. Die Dicke der Schnitte betrug 3—5 μ, selten 15 μ.

Fast sämtliche Präparate habe ich genau nach der Färbemethode von Plimmer und Feinberg behandelt, außerdem bei einem kleinen Teil derselben noch die Färbung von Romanowski und van Gieson ausgeführt. Wenn überhaupt die fraglichen Gebilde zahlreich in Schnitten vorhanden sind, so kann man sie durch fast alle Färbemethoden sichtbar machen. Nur sind sie nicht bei allen Methoden so leicht zu finden wie bei der Plimmerschen, besonders wenn sie sehr klein sind.

Bei allen Färbemethoden färben sich die Zentralkörperchen in der Regel wie das Zellprotoplasma, wenn auch etwaige Schattierungen zwischen der Färbung der zentralen Körperchen und der des Zellprotoplasmas vorkommen können. Daher färben sich die Zentralkörperchen bei der Färbung Plimmers und Feinbergs beinahe gleich, wenn der Schnitt nach der Methode Plimmers durch ein Gemisch konzentrierter wässriger Lösung von Säurefuchsin und Orange G gefärbt wird. Auch bei der Färbung nach van Gieson werden sie gelb gefärbt wie das Protoplasma der Wirtzelle. Klimenko[16], der sich bei der Nachprüfung der Feinbergschen Arbeit der van Giesonschen Färbung hauptsächlich bedient zu haben scheint, schreibt

in seiner Arbeit, daß sich das Zentralkörperchen größtenteils rot, wie das Bindegewebe, zuweilen wie das Chromatin der Zellkerne färbt. Dieser Färbungsunterschied der Zentralkörperchen zwischen Klimenko und mir könnte auf verschiedenen Mischungsverhältnissen der Lösungen beruhen. Aber wenn Klimenko sagt, daß die Zentralkörperchen sich zuweilen wie das Chromatin der Zellkerne färben, so kann ich ihm nicht beistimmen, sondern ich möchte derartige Körperchen vielmehr als eingeschlossene degenerierte Zellkerne auffassen, vorausgesetzt, daß der Schnitt überhaupt tadellos gefärbt war. Ebenfalls erwähnte auch Nößke[3], daß die zentralen Körperchen der Plimmerschen Gebilde hier und da ein abweichendes Färbungsverhalten zeigen, indem sie sich gelegentlich wenigstens teilweise mit basischen Farbstoffen intensiv färben (Taf. III, Fig. 11b). Aber soweit ich diese nach der Abbildung beurteilen kann, handelt es sich wahrscheinlich um kein richtiges Plimmersches Gebilde, sondern es scheint mir der betreffende Körper eine aufgeblähte, in Chromatolyse begriffene Zelle zu sein; ferner scheint mir der dazu gehörige Zellkern zu fehlen. Natürlich kann man ohne eine Durchsicht des betreffenden Präparates nichts Sicheres behaupten. Ja ich sah auch solche Gebilde hier und da neben den typischen Plimmerschen Körperchen, konnte jedoch nie bestimmt sagen, ob es sich nicht etwa um eingeschlossene degenerierte Zellkerne handelte.

Bei den typischen Gebilden sitzen die Zentralkörperchen in der Regel genau in der Mitte, und werden selten vermißt. Dagegen sitzen sie bei den größeren Gebilden im allgemeinen nach der Peripherie zu und fehlen besonders in dünnen Schichten nicht selten. Die Gebilde besitzen im Innern nicht nur ein, sondern auch manchmal 2, 3 oder mehrere fast gleich- oder ungleichgroße Körner. Manchmal besitzen sie im Innern außerdem noch eine feinflockige oder feinfädige Masse. Die zentralen Körperchen zeigen zuweilen eine Doppelfärbung, indem sich das Zentrum derselben viel stärker färbt als die peripherische Zone. Die vergrößerten Kernkörperchen der Karzinomzellen, deren Zellkerne in Degeneration begriffen sind, können öfters auf den ersten Blick fälschlich für die Plimmerschen Kör-

perchen gehalten werden, doch lassen sie sich in der Regel sofort durch die Färbung der peripherischen Kontur oder der übrig gebliebenen Chromatinfasern als solche erkennen. Die Annahme, daß diese Zelleinschlüsse Degenerationsformen der aus dem Kern ins Protoplasma ausgestoßenen Kernkörperchen seien, eine Möglichkeit, welche Nößke[3] (S. 387) zu Beginn seiner Arbeit für nicht völlig ausgeschlossen hielt, ist kaum wahrscheinlich.

Was die peripherische Kontur der fraglichen Gebilde anbetrifft, so scheint mir, daß sie wahrscheinlich keine kapselartige Bildung ist. Während meiner Untersuchungen habe ich die Kriterien der Kapsel, die Plimmer hervorgehoben hat, daß sie nämlich manchmal vom Protoplasma der Wirtszelle abgerückt oder in Falten gelegt oder ganz frei (eine Kapsel mit zentralem Körperchen) in einer Alveole gefunden wird, nicht beobachtet. Die Kapsel färbt sich stets tiefer als das umgebende Zellprotoplasma. Dieser Farbenunterschied könnte auf der Verdichtung des Protoplasmas beruhen, wie die meisten Autoren annehmen. Benda[17] behauptet, daß die kapselartige Bildung ein Teil des Protoplasmas ist, daß sie bei gut gefärbtem Protoplasma als eine verdichtete Protoplasmazone erkannt wird, und daß sie ganz sicher kein Teil des Einschlußkörpers ist.

Gaylord[5] hat die Arbeit Plimmers eingehend nachgeprüft und will die Befunde von Plimmer völlig bestätigt haben. Er untersuchte neben einer großen Anzahl Karzinome auch Sarkome, sowie gutartige Neoplasmen nach der Plimmerschen Technik. Dabei hat er in fast allen Fällen von Karzinomen insbesondere von Drüsenkarzinomen, die typischen Plimmerschen Körperchen gefunden. In anderen Fällen von Karzinomen, namentlich bei Plattenepithelkarzinomen der Haut und Schleimhäute, ferner bei Sarkomen, gutartigen Neoplasmen und einigen entzündlichen Prozessen hat er nur eine modifizierte Form derselben und die Russelschen Körperchen, welche letzteren er auch mit den typischen Gebilden für identisch hält, nachweisen können. Die letztere Annahme von Gaylord, daß die Russelschen Körperchen mit den Plimmerschen identisch seien, kann als wiederlegt gelten. Denn es ist eine heute wohl unbestrittene

Tatsache, daß sich die Russelschen Fuchsinkörperchen bei den allerverschiedensten pathologischen Prozessen, sogar manchmal in normalen Geweben finden, wenn auch die Ansichten über ihre Herkunft sehr verschieden sind. Ich habe bei Gelegenheit der Nachprüfung der Plimmer-Gaylordschen und Feinbergschen Krebsparasiten, die meine spezielle Aufgabe war, allerdings die Russelschen Körperchen am zahlreichsten bei Peniskarzinom beobachtet, habe aber auch in anderen Neoplasmen und allen möglichen entzündlichen Prozessen dieselben Körperchen gefunden. Wenn man dabei die Lokalisation der Befunde der Russelschen Körperchen einigermaßen in Betracht zieht. so kann man mit großer Wahrscheinlichkeit feststellen, daß dieselben gar keine ursächliche Bedeutung haben, denn die Russelschen Körperchen kommen, wie ich bei meinen Untersuchungen beobachten konnte, in der Regel im Stroma, äußerst selten im Parenchym vor, sodaß ich ihren Ursprung in einem Stromaelemente suchen müßte. Da es ferner Gaylord nicht gelang, die Plimmerschen Körperchen zu kultivieren, so hat er Impfversuche mit karzinomatösem Material an Tieren angestellt und will dabei in den verschiedenen Organen reichliche Parasiten gefunden haben. Sogar bei Meerschweinschen war es seiner Angabe nach zu einer Adenokarzinombildung in den Lungen gekommen. Das im Komitee für Krebsforschung von ihm vorgelegte Präparat zeigte uns aber nur eine Adenombildung. Hiergegen hat sich v. Hansemann in seiner „mikroskopischen Diagnose der bösartigen Geschwülste“ (2. Auflage S. 220) und im Komitee für Krebsforschung geäußert. Überhaupt möchte ich bei dieser Gelegenheit hinweisen, wie leicht man in der Beweisführung sich irren kann. Neuerdings hat Herr Prof. v. Hansemann zur Klärung anderer wissenschaftlicher Fragen eine Kultur von Colibazillen in die Bauchhöhle eines Meerschweinchens eingespritzt; das Tier starb nach 2 Tagen an Peritonitis; bei der Sektion fand er in der rechten Lunge einen haselnußgroßen Tumor, der sich bei der mikroskopischen Untersuchung als ein Adenom von derselben Beschaffenheit wie das von Gaylord nachweisen ließ. Ich habe diesen Tumor nach der Methode von Plimmer und Feinberg genau unter-

sucht und allerdings keine typischen Zelleinschlüsse gefunden, die wohl in solchen Tumoren vorkommen können. Hätte man bei diesem Tier den Impfversuch mit Hefe oder karzinomatösem Material angestellt und nach Monaten die Sektion gemacht, so könnte man versucht sein anzunehmen, daß man durch die Einspritzung ein Adenom in der Lunge erzeugt hatte. Natürlich kann man damit nicht beweisen, daß der Befund Gaylords ein ganz und gar zufälliger sei.

Ferner ist Gaylord mehr geneigt, die fraglichen Zelleinschlüsse als Protozoen zu deuten, während Plimmer dieselben Zelleinschlüsse zu den Saccharomyceten einreihen will. Diejenigen Autoren, denen bei ihren Kultivierungsversuchen die Erzielung positiver Resultate gelang, nehmen als Krebserreger fast stets Hefepilze an. In dieser Hinsicht jedoch schreibt Young[18] neuerdings wohl mit Recht, daß der Umstand, daß die Kultur von Hefe aus malignen Tumoren bisher so selten gelungen (Plimmer hatte in einem Falle, Roncali in drei, Leopold in vier Fällen Erfolg), seiner Meinung nach für genuine Hefeinfektion der untersuchten Krebsgeschwülste spricht.

Bei der Nachprüfung der Arbeit von Plimmer habe ich zunächst lange Zeit die fraglichen Körperchen streng nach der Untersuchungstechnik von Plimmer im Karzinom der Haut und der mit Plattenepithel überkleideten Schleimhäute gesucht, da die fraglichen Körperchen nach ihm in allen Karzinomen angetroffen werden und meines Erachtens solche Körperchen wegen der Größe der Zellen in dem Karzinom der Haut und der Schleimhäute ein relativ klares Bild zeigen müßten. Jedoch ist meine Mühe vergeblich gewesen. Nach langem nutzlosen Suchen sah ich ein, daß typische Körperchen vielleicht ausschließlich in gewissen Karzinomen vorkommen und daß auch fast alle abgebildeten Befunde aus Drüsenkarzinomen, besonders der Mamma stammten. Darauf habe ich das Mammakarzinom untersucht und die von Plimmer beschriebenen Körperchen, wie oben in der Tabelle zusammenstellt, fast jedesmal mehr oder minder zahlreich gefunden, sowohl im Operations- wie auch im Leichenmaterial, wenn das letztere überhaupt gut erhalten war. Ebenso fand ich jene Zelleinschlüsse hier und

da in dem Magen-, Darm-, Rektum-, Pankreas-, Gallenblasen- und Ovarialkarzinom. Hätte ich das von vornherein gewußt, so würde ich bei dieser Arbeit viel Zeit erspart haben. Hierbei möchte ich darauf aufmerksam machen, daß man die von verschiedenen Seiten als Krebsparasiten beschriebenen Gebilde zunächst in den erwähnten Karzinomen aufsuchen möge, wenn man überhaupt nachprüfen will, und daß man die Hoffnung aufgebe, derartige Gebilde in dem Plattenepithelkarzinom zu finden. Auch Nichols[19] berichtet, und damit stimme auch ich überein, daß typische Zelleinschlüsse in der Regel bloß in bestimmten Arten des Karzinoms gefunden werden. Wenn die Gebilde in den Epidermiskarzinomen gefunden werden, so sind dieselben fast nie typisch, wenigstens habe ich bisher keine einzige typische Form in dem Epidermiskarzinom gesehen, sie fehlt regelmäßig. Die Epidermiszellen und die Plattenepithelzellen der Schleimhäute scheinen ungeeignet zu sein, überhaupt solche typischen Einschlüsse zu bilden. Ähnliche Körperchen traf ich ja hier und da, sowohl bei Plattenepithelkarzinomen als auch bei anderen Neoplasmen und entzündlichen Prozessen, aber bisher niemals die wohlcharakterisierte Form, d. h. eine im Zellprotoplasma scharf abgegrenzte rundliche oder ovale vakuoläre Bildung mit einem Zentralkörperchen, das sich bei gut gelungener Färbung stets wie das Protoplasma der Wirtszelle färbt, und dessen Größe durchaus in keinem Verhältnisse zu der der Vakuole steht; das Zentralkörperchen wird vielmehr relativ kleiner, wenn sich die Vakuole vergrößert.

In den Drüsenkarzinomen der erwähnten Organe und in deren Metastasen fand ich neben den typischen Gebilden atypische[1]) Formen derselben. Diese atypischen Gebilde sind verschiedenartig, wie aus meinen Abbildungen teilweise ersichtlich ist; hierzu gehören recht zahlreiche Formen, für welche nur die Vakuolenbildung gemeinsam ist. Sie finden sich auch in der Regel in dem Protoplasma deutlich abgegrenzt, aber

[1]) atypisch nenne ich nicht dieselben Körperchen, die von Gaylord so bezeichnet werden und ganz anderer Herkunft sind, sondern diejenigen, welche derselben Herkunft wie die typischen sind, aber weiter vorgeschrittene Formen derselben darstellen.

sie sind nicht mehr so charakterisiert wie die typischen, sie haben manchmal keine Zentralkörperchen oder ein unregelmäßig gestaltetes Zentralkörperchen oder mehrere teils zentral, teils peripherisch gelegene Körner, deren Größe sehr variabel ist; oder sie haben feinkörnigen oder feinfädigen oder beiderlei Inhalt u. s. w. Die atypischen Gebilde sind in der Regel rund oder oval, aber sie können auch unregelmäßige Form besitzen. Wenn man Präparate mit zahlreichen typischen Gebilden genau durchmustert, so wird man fast stets neben den typischen Gebilden verschiedenartig geformte atypische finden, welche letzteren wahrscheinlich als vorgeschrittene Formen jener typischen zu betrachten sind. Man kann nämlich in einem geeigneten Präparate geradezu einen Entwicklungscyklus dieser Gebilde, nämlich von einem ganz kleinen vogelaugeähnlichen Körperchen oder einer ganz kleinen Vakuole ohne Zentralkörperchen bis zu einer großen, aus jenen Körperchen entstandenen Vakuole mit oder ohne Inhalt genau verfolgen.

Während der Kern derjenigen Zelle, die ein oder einige ganz kleine typische Körperchen einschließt, normal erscheint, wird der Kern derjenigen, die mehrere typische Gebilde oder eine umfangreiche aus ihnen entstandene Vakuole enthält, in der Regel nach der Peripherie hingedrängt und sieht sichelförmig aus. In dem letzteren Falle könnte ein fragliches Gebilde manchmal zwischen den Zellen zu liegen scheinen, falls der verdrängte, stark verschmälerte Kern im dünnen Schnitte nicht getroffen ist. Die fraglichen Gebilde kommen in dem Kerne äußerst selten vor, sodaß ich sie während meiner Untersuchung nur einige Mal angetroffen habe.

Was nun ferner die Leydenschen Krebsparasiten anlangt, so habe ich dieselben bei Gelegenheit der Nachprüfung der Arbeiten von Plimmer und Feinberg bei verschiedenem Material, sowohl bei Neubildungen, wie auch bei entzündlichen Prozessen eifrig gesucht. Dabei fand ich jene vogelaugeähnlichen Gebilde, wie oben erwähnt, bei einer bestimmten Art von Karzinomen, nämlich den Drüsenkarzinomen und zwar lagen die Gebilde gewöhnlich vereinzelt neben dem Kern der Karzinomzelle. Ich sah äußerst selten Gruppen von zahlreichen,

neben dem Kern liegenden Körperchen, obwohl sie nach v. Leyden in der Regel neben dem Kern in Gruppen zusammenliegen sollen. Derartige Gebilde sind, wie Lubarsch betont, bereits wiederholt von vielen Autoren beschrieben und abgebildet worden, sie sind zuerst von Langhans[20], danach von Podwyssozki und Sawtschenko[21], Foà[22] und von Sudakewitsch[23] in den Krebszellen, von Kürsteiner[24] in den Zellen des Harnblasenpapilloms gefunden worden. Ferner hat Borst[25] neuerdings in seiner großen Geschwulstlehre solche Zelleinschlüsse beschrieben und abgebildet.

Was drittens die Arbeit Feinbergs über Krebsparasiten anbelangt, so unterzog ich sie der Nachprüfung gleich nach dem Erscheinen seiner ersten Arbeit. Dabei suchte ich monatelang seine Parasiten, konnte sie jedoch nicht finden. Wohl aber fand ich in gewissen Karzinomen stets, wie Klimenko[16] in der jüngsten Zeit mit Recht betont, lediglich die Plimmerschen Körperchen, und zwar lagen sie im allgemeinen im Protoplasma der Zellen, recht selten schienen sie mir zwischen den Zellen zu liegen. Andrerseits sah ich sehr selten zwischen den Karzinomzellen Körperchen, die beinahe so beschaffen waren, wie Feinberg beschrieben hat, aber ihre Zentralkörperchen (Kernpunkte nach Feinberg) waren rotviolett oder violett oder rot (letzteres, wenn nämlich die Differenzierung mit 70 pCt. Alkohol der durch Safranin gefärbten Schnitte unvollständig und die nachfolgende Gentianaviolettfärbung schwächer ist). Solche Körperchen könnten entweder aus einem in Karyorrhexis begriffenen Kern oder auch aus Russelschen Körperchen oder dgl. entstehen, indem das Protoplasma der ringsum liegenden Karzinomzellen die letzteren umgibt. Derartige Körperchen sind, wie erwähnt, äußerst selten anzutreffen und deshalb dürfen wir denselben nicht nur keine ätiologische Bedeutung zuschreiben, sondern sie müssen vielmehr als zufälliger Befund betrachtet werden, sie sind nämlich, wenn auch selten, in anderen Neoplasmen und entzündlichen Geweben anzutreffen, wenn man eifrig danach suchen will. Daher gelangte ich schließlich zum Schluß, daß die Feinbergschen Gebilde nichts weiter seien als die Plimmerschen, die durch

eine andere Technik zum Vorschein gebracht werden. Auch Nößke hat auf der 31. Versammlung der Deutschen Gesellschaft für Chirurgie darauf hingewiesen, daß er die Feinbergschen Gebilde für die Plimmerschen Körperchen halte. Obwohl seine Beschreibung zu den Plimmerschen Körperchen garnicht paßt, muß ich doch ebenfalls Feinbergs Befunde mit Nößke für identisch mit den Plimmerschen halten.

Betreffs Feinbergs Technik, auf die er großen Wert legt, hat Klimenko[16] die Bemerkung gemacht, daß seine Vorschriften nicht zutreffend seien. In vielen Punkten muß ich Klimenko zustimmen, aber ich halte es nicht für notwendig, darauf näher einzugehen, da man in der technischen Praxis manchmal mehr oder weniger von den angegebenen Vorschriften abzuweichen und deswegen fast jede Technik selbst zu üben pflegt.

Daß die drei von Feinberg hervorgehobenen Charakteristika, die für die fraglichen Körperchen garnicht zutreffen, doch noch nicht ausreichend sind, hat O. Hertwig unmittelbar nach dem Erscheinen der Arbeit Feinbergs hervorgehoben. Hertwig[26]), dem Feinberg öfters seine Spezimina zur Durchsicht gegeben hat, hat in einer kurzen Auseinandersetzung über die Feinbergschen Körperchen darauf hingewiesen, daß die von Feinberg beschriebenen Gebilde keine wirklich selbständigen, von dem menschlichen Körper unabhängig im Krebsgewebe vorkommenden Organismen sein können. Ferner fügte er folgendes hinzu: „Die Vakuolen mit einem kleinen, zentralen Kern und mit der durch Orange G gefärbten Randschicht, über deren Entstehung und Bedeutung ich mir bei der Durchsicht der Präparate keine feste Meinung habe bilden können, dürfen vielleicht bei genauerem Studium an stelle parasitärer Organismen sich doch mehr als das, was der objektive Befund lehrt, nämlich als Vakuolen erweisen, welche durch die Vorbehandlung des Objektes und durch die dreifache Färbung der Schnitte im Gewebe künstlich hervorgerufen und schärfer abgegrenzt worden sind."

So hat Hertwig die Natur der Feinbergschen Körperchen fast richtig erkannt, aber in der Annahme, daß die Ge-

bilde durch die Vorbehandlung des Objektes und die komplizierte Schnittfärbung hervorgebracht wären, ist Hertwig zu weit gegangen, denn die Plimmerschen Körperchen lassen sich auch in frischem Zustande nachweisen und als deutlich charakterisierte Gebilde erkennen.

Um seine Gebilde zu finden, hält Feinberg für notwendig, daß das Material absolut frisch wäre, d. h., daß der Untersuchende am besten selbst aus der Hand des Operateurs während der Operation das zu untersuchende Stück empfange. Ferner ist es nach ihm notwendig, daß die Geschwulst selbst möglichst garnicht mit desinfizierenden Flüssigkeiten in Berührung kommt, und er hält außerdem einen allzu großen Druck auf das Gewebe während der Operation für ungünstig. Hiergegen hat sich Nößke[8] mit Recht geäußert: „. . . . Eine solche Mutmaßung ist nicht nur höchst unwahrscheinlich, sondern direkt illusorisch angesichts des physiologischen Gesetzes, daß nur totes Gewebe für fremdartige Stoffe durchlässig ist, lebende Zellen aber einer Durchtränkung solange widerstehen, bis sie selbst absterben. Wenn nun aber auch wirklich bei einer doch nur kurzdauernden Abspülung von Karzinomen vor Exstirpation eine solche Durchtränkung mit desinfizierenden Flüssigkeiten zugegeben werden sollte, so könnte es sich doch nur um ein Eindringen derselben von kaum wenigen Millimetern Tiefe handeln; die inneren Schichten aber müßten unbedingt unberührt und frisch bleiben. Und gibt es denn Protozoen, die durch derartige Einflüsse bis zur Unkenntlichkeit entstellt werden?“ Hierzu möchte ich nur noch hinzufügen: Wenn Krebsparasiten so hochgradig empfindlich gegen äußere Einflüsse und solche Parasiten wirklich Krebsursache wären, so brauchten wir Chirurgen uns nicht so sehr anzustrengen, jene schreckliche Krankheit auszurotten. Die von ihm u. a. als Krebsparasiten gedeuteten Gebilde sind lange nicht so empfinplich, wie Feinberg meint. Ich fand die vermeintlichen Krebsparasiten nicht nur in frischem Operationsmaterial, sondern auch in Leichenmaterial, wenn das Tumorgewebe überhaupt solche enthalten hatte, und zwar können wir ganz analoge Gebilde nicht bloß im Krebsgewebe, sondern auch in anderen Neoplasmen und entzündlichen Prozessen finden.

O. Israel[27] ging auf der Deutschen Gesellschaft für Chirurgie 1902 in eine Kritik der beiden jüngsten Publikationen von Feinberg und Nils Sjöbring ein und hob betreffs der Feinbergschen Körperchen hervor, daß sie der Beschreibung nach übereinstimmen mit dem, was in technisch einwandsfreier Weise und in größerem Umfange 1892 von Foà im Krebs nachgewiesen worden ist. „Auch", fährt er fort, „hielt Foà diese Bildungen wegen ihrer oftmals sehr regelmäßigen Struktur gleichfalls für Krebsparasiten. Feinberg untersuchte, wie Foà, vorwiegend Karzinome der Mamma und hat sein Material in derselben Weise wie Foà unter Anwendung von Osmiumsäure nach den Methoden von Flemming und Hermann fixiert. Er wandte, wie Foà, eine Farbenkombination an, in der die besonderen Affinitäten der Anilinfarben zu den Kern- und den Protoplasmaderivaten zur speziellen Geltung kommen. Foà hat seine Ansicht längst aufgegeben, daß es sich um Krebsparasiten handele, nachdem ihm auf dem internationalen medizinischen Kongreß in Rom 1894 namentlich Cornil entgegengetreten war und durch weitere Untersuchungen erwiesen worden ist, daß auch diese Befunde vakuoläre Bildungen sind, die zu den Degenerationsprodukten gehören und sich oft in sehr eigentümlicher Form in den lebenden Zellen vorfinden, sowie unter der Einwirkung bestimmter Fixationsmittel differente, den Unkundigen leicht überraschende Formen annehmen." So hat Israel die Feinbergschen Körperchen richtig beurteilt, indem er dieselben als identisch mit den Gebilden von Foà betrachtete, obwohl die Beschreibung Feinbergs nicht zutreffend ist.

Was die stets hervorgehobene Metachromasie betrifft, wodurch auch Feinberg die vermeintlichen Krebsparasiten von den Wirtszellen unterschieden zu haben glaubt, so hat Lubarsch[28] früher darüber ausführlich sich geäußert. Wie Lubarsch hervorhebt, bezieht sich die abweichende Färbbarkeit der Protozoen durchaus nicht auf alle und, wenn vorhanden, nicht auf alle Entwicklungsstadien und vor allem nicht auf ihren Kern. Die von Feinberg besonders hervorgehobene Metachromasie könnte wohl für normale Zellen gelten, aber nicht für pathologisch veränderte. Wenn ich Schnitte mit

zahlreichen Plimmerschen Körperchen, mit welchen die Feinbergschen Gebilde meiner Ansicht nach identisch sind, nach Romanowski färbte, so fand ich keineswegs jene Zentralkörperchen stets rot gefärbt. Zwar die meisten Zentralkörperchen färben sich dadurch rot, aber andere rötlichblau oder blau oder teils rot, teils blau. Die Behauptung, daß allein durch eine spezifische Färbemethode eine bestimmte Gewebsart oder bestimmte Mikroorganismen gefärbt werden können, wird eben immer mehr angegriffen, und gegenwärtig haben wir fast keine spezifische Färbemethode mehr, nicht einmal für Tuberkelbazillen. In dieser Beziehung hat Lubarsch[29] mit Recht betont, daß man die Hoffnung endgültig aufgeben sollte, durch besondere Färbemethoden die Krebsparasiten zu entdecken.

Nun komme ich zu meiner Hauptaufgabe, wie ich sie bereits vorhin kurz angeführt habe. Was die erste Frage betrifft, ob die von Plimmer (Gaylord), v. Leyden und Feinberg als Krebsparasiten gedeuteten Gebilde von verschiedener Natur sind oder nicht, so beantworte ich sie dahin, daß ich alle diese Gebilde für identisch halte. Aus den bisherigen Ergebnissen meiner Nachprüfung der Arbeiten von Plimmer und Feinberg, die ihre Technik ausführlich angegeben haben, kann ich mit großer Wahrscheinlichkeit schließen, daß die typischen Plimmerschen Körperchen und die Feinbergschen Gebilde vollständig identisch sind. Die Feinbergschen Gebilde sind nichts weiter als die am meisten angetroffene typische Form der Plimmerschen Befunde, obwohl Feinberg in seiner Arbeit garnicht die Plimmerschen Körperchen erwähnt hat. Es scheint mir, daß Feinberg die Plimmerschen Befunde nur durch eine andere Methode, die wohl keinen Vorzug vor der Plimmerschen besitzt, zum Vorschein gebracht hat. Die Plimmerschen Körperchen kommen bekanntlich fast stets intracellulär, äußerst selten anscheinend extracellulär vor, dagegen sollen sich die Feinbergschen Gebilde angeblich ganz unabhängig von einzelnen Zellen mitten im Zellhaufen vorfinden. Dieser Irrtum Feinbergs kann wahrscheinlich darauf beruhen, daß sich der Kontur der einzelnen Zellen bei der Färbung mit Safranin-Gentianviolett-Orange G öfters nicht deut-

lich abhebt. Was die Befunde v. Leydens anbetrifft, so sind dieselben, wie ich oben erörtert habe, dadurch ausgezeichnet, daß seine vogelaugenähnlichen Bildungen in der Regel neben dem Kern in Gruppen zusammenliegen. v. Leyden hat dieselben hauptsächlich auch in dem Mammakarzinom und dessen Metastasen, dem Darm- und dem Lungenkarzinom gefunden. Seine Gebilde liegen, wie die Plimmers im Protoplasma der Wirtszelle abgegrenzt, aber v. Leyden konnte ein Protoplasma, das ihnen zugehört und vom Protoplasma der Wirtszelle sich deutlich abhebt, nicht konstatieren. Auf Grund der großen Ähnlichkeit, die die zentralen Teile jener Körperchen mit denen einer Amöbe haben, ist v. Leyden geneigt, jene Gebilde für Parasiten zu halten. Die zentralen Teile seiner Gebilde haben sich, wie sich nach Durchsicht seiner Spezimina auf dem Komitee für Krebsforschung und teilweise auch aus seinen Abbildungen erkennen ließ, gleich dem Protoplasma der Wirtszelle gefärbt, wenn auch die Intensität der Färbung keineswegs ganz gleich war. Die Gebilde v. Leydens sind mit dem typischen Plimmerschen Körperchen wahrscheinlich identisch, aber jene Gebilde sind dadurch auffallend, daß sie sich nach v. Leyden in der Regel neben dem Kern in sehr großer Anzahl finden. Auf Grund der kurzen Auseinandersetzung darf ich wohl den Schluß ziehen, daß die Körperchen von Plimmer (Gaylord), Feinberg und wahrscheinlich auch die von v. Leyden keineswegs ungleicher Natur sind, wie die Autoren glauben. Sie sind wahrscheinlich alle ganz gleichartige Gebilde, die lediglich durch differente Methoden zur Darstellung gebracht werden können.

Was die zweite Frage anbetrifft, ob sich jene typischen Gebilde wirklich in allen Karzinomfällen konstant nachweisen lassen, so ist es mir nicht gelungen, die fraglichen Zelleinschlüsse in allen Karzinomen, die mir bisher zur Verfügung standen, zu konstatieren, wo sie sich nach Plimmer, Gaylord u. a. zu finden sein müßten, vielmehr fand ich sie nur in einer bestimmten Art der Karzinome, nämlich im Drüsenkarzinom. Wie aus der tabellarischen Übersicht ersichtlich, fand ich jene typischen Gebilde fast stets in dem Mammakarzinom. Ich

habe das Mammakarzinom und dessen Metastasen in den Lymphdrüsen und in anderen Organen, im ganzen in 32 Fällen untersucht und in 24 jene Gebilde gefunden, dagegen in den anderen 8 Fällen vermißt. Von den 8 Fällen, wo ich die fraglichen Zelleinschlüsse vermißte, ist in 3 Fällen das betreffende Präparat jahrelang in Alkohol aufbewahrt gewesen, in den anderen 5 Fällen war das Material meistens schlecht erhalten. Daher glaube ich, daß diese Gebilde sich fast regelmäßig im Mammakarzinom finden, wenn das Material frisch und gut erhalten ist. Ferner fand ich sie, wie erwähnt, im Drüsenkarzinom anderer Organe. In den Karzinomen der Haut und der mit Plattenepithel bedeckten Schleimhäute war dagegen kein einziges typisches Gebilde zu finden. Auch sind von anderen Autoren bei Plattenepithelkrebsen jene typischen Gebilde bisher äußerst selten beobachtet worden. So hat v. Hansemann[33] solche beim Harnblasenkarzinom gefunden und abgebildet. Ferner hat Ribbert[34] beim Harnblasenkarzinom über ganz analoge Körperchen berichtet. Auch Kürsteiner[24] hat gleichartige Gebilde bei Papillomen und papillomatösen Krebsen der Harnblase beschrieben.

Plimmer, Gaylord, v. Leyden und Feinberg, kurz alle Autoren, welche die parasitäre Ätiologie des Karzinoms vertreten, wollen eine charakteristische Form der fraglichen Bildungen im Drüsenkarzinom, besonders der Mamma, gefunden haben. Bereits früher war das Mammakarzinom ein Lieblingsuntersuchungsmaterial, wenn wir die Literatur in verschiedenen Zeitschriften und verschiedenen Ländern in dieser Hinsicht berücksichtigen. So haben z. B. Heukelom[30], Sjöbring[31], Kossinsky[32] u. a. fast alle ihre vermeintlichen Schmarotzer am schönsten und zahlreichsten in den Karzinomen der Mamma entdeckt, wenn sie auch die Anwesenheit derselben in den allerverschiedensten anderen Karzinomen nicht leugnen wollen.

Hat aber nun Plimmer, der sich unter den genannten vier Autoren am eingehendsten mit der Sache beschäftigt zu haben scheint, in fast allen Fällen von Karzinomen und Sarkomen, die er untersuchte, wirklich jene typischen Gebilde konstatiert? Ich glaube, er wird wahrscheinlich wie Gaylord

alle atypischen Gebilde, wenn auch daneben die typischen Körperchen fehlen, mit den typischen identifiziert haben. Ich halte aber atypische Körperchen dann mit den typischen für identisch, wenn die beiden nebeneinander gefunden wurden, ohne Rücksicht auf die Häufigkeit ihres Vorkommens nebeneinander, die natürlich sehr verschieden sein kann. Hierauf beruht wohl die Differenz zwischen den Ergebnissen von Plimmer und von mir.

Gaylord, der die Ansicht Plimmers völlig bestätigt zu haben glaubt, hat auch die typischen Plimmerschen Körperchen hauptsächlich im Karzinom der Mamma, des Magens und des Darms gefunden. In Karzinomen der Haut, der mit Plattenepithel überkleideten Schleimhäute, in Sarkomen und einigen gutartigen Tumoren hat er nur atypische Gebilde (modified Plimmers bodies) und die Russelschen Körperchen gefunden. Nun hat Gaylord die sogenannten typischen Gebilde mit diesen atypischen Körperchen, trotzdem dabei jene typischen Gebilde fehlten, und mit den Russelschen Körperchen identifiziert, während alle derartigen Gebilde verschiedener Natur zu sein scheinen. Ich glaube darauf bereits oben hingedeutet zu haben.

Ich habe fernerhin an Kaninchen zahlreiche Versuche angestellt, die typischen Gebilde künstlich durch Reizung zu erzeugen, indem ich die Cornea oder das Ohr des Kaninchens durch Besprengung mit Chloräthyl zum Gefrieren brachte oder die Cornea des Kaninchens einfach mit Lapis mitigatus ätzte oder Fremdkörper, wie Glasstäbchen und Stückchen Holz in die Harnblase des Kaninchens hineinbrachte und nach einigen Tagen die Cornea, die Haut des Ohrs bezw. die Harnblasenschleimhaut exstirpierte. In allen diesen Fällen sah ich neben den mehr oder minder gewucherten Epithelzellen stets hydropisch degenerierte, vakuolisierte Zellen und Zelleinschlüsse, welche letzteren meistens durch die Einwanderung von Leukocyten in die Epithelzellen hervorgebracht werden. Höchstens sah ich, jedoch selten, atypische Gebilde, wie man sie beim Drüsenkazinom zu Gesicht bekommt, aber diese sind sicher ganz anderer Natur, denn ich habe daneben nie jene typischen Gebilde beobachtet.

Nun komme ich zur Beantwortung der dritten Frage, ob nämlich das Vorkommen der typischen Gebilde nur auf die Karzinome beschränkt ist, oder ob sie auch in anderen Neoplasmen, sowie bei entzündlichen Prozessen und in normalen Geweben vorkommen. Wie oben bereits angeführt, habe ich neben verschiedenen Karzinomen zur Kontrolle auch verschiedene andere Neubildungen, das chemisch oder mechanisch gereizte Epithel, entzündliche Prozesse und einige normale Gewebe untersucht und konstatiert, daß die typischen Plimmerschen Körperchen im Sarkom, wenn auch äußerst selten, im Hypernephrom und dessen Metastasen in der Leber und im Wirbelkörper, bei Bronchopneumonie der Kinder, bei gummöser Pneumonie der Erwachsenen und bei akuter gelber Leberatrophie angetroffen werden. In allen diesen nicht karzinomatösen Fällen konnte ich aber niemals so reichliche Gebilde finden. wie in manchen Mammakarzinomen, sondern sie fanden sich fast immer vereinzelt, sodaß ich stets länger danach suchen mußte. Aus diesen Befunden ist der Schluß zu ziehen, daß die typischen Plimmerschen Körperchen keineswegs als etwas für Krebs Spezifisches betrachtet werden dürfen. obwohl dieselben in der Tat am häufigsten und am zahlreichsten im Drüsenkarzinom, besonders der Mamma, gefunden werden. Hiermit ist die Annahme, daß die fraglichen Gebilde Parasiten seien, vollständig hinfällig geworden.

Betrachtet man viertens das Vorkommen der fraglichen Zelleinschlüsse einerseits und ihr Verhältnis zur Proliferation der Epithelzellen andrerseits, so ist es — und damit stimme ich mit Klimenko überein — auffallend, daß in Karzinomen, die sehr viele typische Zelleinschlüsse haben, wenig oder gar keine Mitosen vorkommen. v. Hansemann[33] hat in seinem Werke eine in Teilung übergehende Zelle mit einem typischen Plimmerschen Körperchen abgebildet, doch ist ein solcher Befund sehr selten, denn ich habe eine solche Zelle niemals beobachtet. Hierüber schreibt Sawtschenko[35] folgendes: „Dort (gemeint ist eine frühere Arbeit über Krebsschmarotzer[21]) konnte — wenigstens in einigen Fällen — eine große Anzahl von Mitosen an den Stellen, wo sich die größten Sporozoen-

konglomerate befanden, konstatiert werden, ja oft merken wir sogar die Anwesenheit der Schmarotzer in den in Teilung begriffenen Zellen. Hier (gemeint ist eine spätere Arbeit) werden im Gegenteil sehr häufig an Stellen der größten Parasitenanhäufungen gar keine Mitosen wahrgenommen und andrerseits zahlreiche Mitosen in den von Parasiten freien Geschwulstpartien gefunden. In den in Teilung begriffenen Zellen aber gelang es kein einziges Mal, Parasiten zu beobachten." In dieser Arbeit kam also Sawtschenko zu demselben Ergebnis wie ich, leider gibt er jedoch, um seine neuen Befunde mit den oben erwähnten früheren in Einklang zu bringen, ein rein hypothetisches Urteil ab, indem er weiter sagt: „Das offenbare Abhängigkeitsverhältnis konnte im ersten Falle ein scheinbares sein, dagegen im zweiten Falle ein entferntes, vielleicht im Sinne einer durch die chemischen Produkte der Sporozoen bewirkten Reizung."

Was die Teilungsvorgänge in den eingeschlossenen typischen Gebilden betrifft, die Foà, Sawtschenko, Plimmer u. a. beobachtet haben wollen, so will ich nur die Tatsache konstatieren, daß ich sie bei meinen Untersuchungen niemals wahrgenommen habe.

Bevor ich nun auf die letzte Frage eingehe, möchte ich ganz kurz die Deutungsversuche der fraglichen Zelleinschlüsse seitens der Anhänger der parasitären Krebsätiologie, sowie den gegenwärtigen Standpunkt der meisten Kliniker und pathologischen Anatomen in dieser Frage vorausschicken.

Die Deutungsversuche der fraglichen Gebilde seitens der Anhänger der Infektionstheorie sind bekanntlich bisher völlig verschieden. Die Gebilde werden bald als Protozoen (Amöben, Sporozoen, Coccidien, Gregarinen, Rhizopoden), bald als Sproßpilze (Hefezellen, Blastomyceten) bezeichnet. Dabei ist auffallend, daß man bloß wegen äußerlicher Ähnlichkeit mit Mikroorganismen diese in Form und Befund so inkonstanten Gebilde als Parasiten auffaßt und ihnen ein ätiologisches Moment zuschreibt, ohne daß man sich vorher über die Morphologie und Biologie derselben klar ist, was doch meiner Ansicht nach

als geringstes gefordert werden muß, ehe man zu einer bestimmten Auffassung ihrer parasitären Natur kommt.

Erst nachdem Virchow in Bezug auf die erwähnten Deutungen der mikroskopischen Befunde zur Vorsicht gemahnt hatte, erhoben die meisten pathologischen Anatomen, wie Marchand, Ziegler, Stroebe, v. Hansemann, Ribbert, Lubarsch u. a., Einspruch. Sie stehen auf dem Standpunkt, daß Parasiten, seien sie pflanzliche oder tierische, bloß eine Entzündung erregen, aber keineswegs durch ihren Reiz Epithelien zu so schrankenloser Proliferation bringen können, wie sie bei den bösartigen Tumoren auftritt. Demgegenüber halten Kliniker, wie besonders v. Leyden[6] und Czerny[36] an der Auffassung fest, daß Parasiten nicht nur für die erste Entwicklung des Karzinoms, sondern auch für die Weiterausbreitung maßgebend seien. v. Leyden hebt als Gründe für eine solche Annahme hauptsächlich die klinischen Tatsachen (Kachexie, Blutveränderung, Fieber u. s. w.), die Statistik, nach der die Krebserkrankungen in den letzten Jahren bedeutend zugenommen haben, und seine mikroskopischen Befunde hervor, während Czerny mehr Gewicht auf die Lokalisation des Karzinoms, die Ähnlichkeit entzündlicher, durch Parasiten bedingter Tumoren mit echten Neubildungen, die Möglichkeit einer Transplantation auf einen anderen Organismus eiusdem generis und etwaige Erfolge der Therapie (die Anwendung des Streptokokken-Toxins und des Arsens) legt. Doch können alle diese Erscheinungen ungezwungen auch anders erklärt werden. Auf Einzelheiten kann ich indessen hier nicht eingehen. Ich möchte nur von den Einwänden gegen diese Auffassung, wie sie v. Hansemann[37], Lubarsch[29] und Ribbert[38] erhoben haben, folgendes erwähnen: Das häufige Vorkommen von Kachexie und anderen klinischen Symptomen bei Krebskranken, die dem Kliniker eher den Eindruck einer Infektionskrankheit machen, hält v. Hansemann keineswegs für etwas Regelmäßiges und Spezifisches. Sie sind nur eine Folge der Lokalisation des Tumors und finden sich bei weitem am häufigsten bei den Krebsen des Verdauungskanals. Lubarsch kennzeichnet seine Stellung zu dieser Frage, indem er den Satz von Kraus[39] zitiert, welcher sagt: „Klinisch

ist es wahrscheinlich, daß die Krebskachexie und der ihr eigentümliche Schwund des Körpereiweißes erst mit destruktiven Prozessen im Neoplasma (Jauchung, septische Infektion) Platz greifen.“ Die Statistik, auf die die Kliniker sich berufen, und nach der die Zahl der Krebserkrankungen und der Todesfälle an dieser Krankheit in bedenklicher Zunahme begriffen ist, hält von Hansemann für eine etwas zweischneidige Waffe, und er weist darauf hin, daß die Menschen heute durchschnittlich älter als früher und infolgedessen häufiger karzinomatös würden; auch verschiedene andere Momente sind hierbei noch maßgebend. Ribberts Ansicht in der Frage der Lokalisation ist folgende: er hält es für zweifellos richtig, daß die Karzinome im allgemeinen von Oberflächen der Haut und der Schleimhäute ausgehen, also von Stellen, die zu Entzündungen disponiert sind, und betont, daß das nicht notwendig darauf hindeutet, daß Parasiten als direkte Reizerreger eine Rolle spielen, sondern daß man dabei ebensogut auch an andere Reizwirkungen denken kann. Gegenüber der von Czerny hervorgehobenen Ähnlichkeit entzündlicher, durch Parasiten bedingter Tumoren mit echten Neoplasmen und etwaigen Erfolgen der allgemeinen und lokalen Therapie weist er darauf hin, daß entzündliche Tumoren aus Granulationsgewebe bestehen und sich durch Wucherung angrenzender Teile vergrößern, echte Neoplasmen dagegen sich aus wohlcharakterisierten Geweben zusammensetzen und aus sich herauswachsen. Etwaige Erfolge bei Anwendung des Streptokokken-Toxins und des Arsens führt er nicht auf die Abtötung der Krankheitserreger durch diese Mittel zurück, sondern erklärt sie dadurch, daß eben Tumoren, wie bekannt, manchmal auch einer medikamentösen Therapie zugänglich sein können. Seiner Ansicht nach leben die nicht typisch in den Organismus eingefügten Zellen unter ganz anderen Bedingungen als die normalen Elemente, und deshalb werden sie von im Blute zirkulierenden Stoffen vielleicht weit energischer angegriffen; er glaubt Erfolge bei lokaler Behandlung des Karzinoms mit verschiedenen Mitteln so zu erklären, daß die Krebszellen leichter zu Grunde gehen mögen als normale Gewebe. Die Transplantation endlich, die v. Leyden und Czerny als

Impfungen im parasitären Sinne auffassen wollen, wird seitens der pathologischen Anatomen als nichts weiter als eine Metastase auf einen andern Körper ejusdem generis betrachtet.

Es fragt sich nun zuletzt, als was man die fraglichen Zelleinschlüsse deuten soll, und zwar meine ich hier nur jene bestimmt charakterisierten, im allgemeinen als die typischen Plimmerschen Körperchen bezeichneten Zelleinschlüsse und die sicherlich aus diesen Körperchen hervorgegangenen Vakuolenbildungen, deren Übergangsformen sich in den geeigneten Präparaten, wie meine Abbildung teilweise zeigt, nicht schwer nachweisen lassen. Auf den ersten Blick erweckt uns die Form der fraglichen Zelleinschlüsse in ihrer mikroskopischen Erscheinung allerdings den Eindruck, als ob es sich um eine gewisse Form der notorischen Parasiten handele, doch beweist diese äußerliche Ähnlichkeit noch lange keine Identität mit den letzteren.

Plimmer behauptet ohne weiteres, daß diese Gebilde keine der Reaktionen der uns heute bekannten pathologischen Degenerationen zeigen. Es sagt das wenig, denn ich bin der Meinung, daß die Natur vieler Degenerationsprodukte durch das mikrochemische Färbungsverhalten heute fast ebensowenig wie früher mit Sicherheit nachgewiesen werden kann.

Die Natur der fraglichen Zelleinschlüsse muß — und diese Ansicht ist das Hauptergebnis meiner Untersuchungen — auf bestimmte celluläre Prozesse bezogen werden, die sich allerdings mit den gegenwärtigen Mitteln der Zellchemie noch nicht sicher aufklären lassen. Sie werden wahrscheinlich entweder durch eine Sekretion hyaliner Substanz in das Protoplasma derjenigen Zellen, die in der Regel von Hause aus zur Sekretion einer gewissen Substanz disponiert, aber deren Sekretionsvorgänge pathologisch verändert sind, hervorgerufen oder aber sie entstehen durch eine partielle regressive Entartung des Zellprotoplasmas. Die erste Annahme ist für die meisten Befunde viel wahrscheinlicher als die letztere, denn diese Gebilde treten am zahlreichsten und ansehnlichsten bei Drüsenkarzinomen auf. Ohne die zweite Annahme jedoch, welche die fraglichen Gebilde als partielle regressive Entartung des Zellprotoplasmas auffaßt,

kann ich mir kaum ihr Vorkommen in anderen Neubildungen und entzündlichen Prozessen erklären. Doch bedarf dies noch weiterer Erforschung; unterlassen möchte ich jedoch nicht, darauf hinzuweisen, daß, wenn man überhaupt für die Entstehung des Karzinoms etwas Spezifisches finden will, man es hauptsächlich dort suchen möge, wo bisher jene typischen Gebilde äußerst selten gefunden wurden, nämlich im Karzinom der Haut und der mit Plattenepithel überkleideten Schleimhäute, sonst müßte man sich stets mit den beiden bekannten verschiedenartig gestalteten und als Krebserreger gedeuteten, zumal den erwähnten Plimmerschen Körperchen, beschäftigen, die wiederholt als Neufund betrachtet wurden.

Zum Schluß möchte ich die Ergebnisse meiner Arbeit folgendermaßen resumieren:

1. Die gegenwärtig in Frage stehenden wohlcharakterisierten Gebilde von Plimmer (Gaylord), Feinberg und wahrscheinlich auch von v. Leyden sind keineswegs von ungleicher Natur, wie die genannten Autoren glauben. Sie sind alle gleichartige Gebilde, die ihre Darstellung lediglich differenten Methoden verdanken.

2. Die eben erwähnten Gebilde sind nur in einer bestimmten Art der Karzinome, nämlich in Drüsenkarzinomen anzutreffen. Andrerseits fand ich aber dieselben auch bei anderen Neoplasmen und entzündlichen Prozessen, wenn auch selten und spärlich. Diese Befunde sprechen wesentlich gegen die Annahme einer parasitären Natur. Ferner spricht gegen eine solche Annahme das Mißverhältnis, das zwischen dem spärlichen Vorkommen der fraglichen Gebilde und der äußerst entwickelten Proliferationsfähigkeit der Krebszellen besteht.

3. Die Natur der fraglichen Gebilde der genannten Autoren läßt sich gegenwärtig nicht sicher aufklären, wenn auch dieselben sicher nicht als Krebsparasiten betrachtet werden dürfen. Sie werden wahrscheinlich durch eine Sekretion hyaliner Substanz in das Zellprotoplasma hervorgebracht oder entstehen auch durch eine partielle hyaline Entartung des Zellprotoplasmas.

4. Was die Methode Romanowskis betrifft, nach welcher Feinberg seine Gebilde als selbständige, von den einschließenden Zellen unabhängige, einzellige Organismen unterschieden zu haben glaubt, so ist es mir nicht gelungen, durch dieselbe Methode die Resultate zu erzielen, die Feinberg erzielt haben will.

5. Ich erkläre mich somit zum Gegner der parasitären Ätiologie des Karzinoms insofern, als ich die Meinung vertrete, daß alle bisher als Krebsparasiten beschriebenen Befunde keine Parasiten sind, und bin nur dann bereit, Krebsparasiten anzuerkennen, wenn gezeigt wird, daß es irgend einen Parasiten gibt, der das Karzinom erzeugen kann. Jedoch gehe ich nicht soweit, zu verlangen, daß ein spezifischer Erreger aus Karzinom rein gezüchtet werde, da es sicher Parasiten gibt, die gegenwärtig garnicht züchtbar und mit den heutigen Untersuchungsmethoden nicht einmal sichtbar sind. Werden Krebsparasiten einwandsfrei nachgewiesen, dann müssen alle bisherigen Entstehungstheorien damit in Einklang gebracht werden.

Nachdem ich diese Arbeit fertiggestellt hatte, erschien der Aufsatz von Apolant und Embden[40] „über die Natur einiger Zelleinschlüsse in Karzinomen". Sie betonen, daß sie die Ansicht Nößkes, wonach die typischen Gebilde ausschließlich im Zellprotoplasma und aus demselben entstehen, nicht teilen. Ihre Deutung geht vielmehr dahin, daß die typischen Körperchen aus sehr verschiedenen Gebilden hervorgehen können, und sie unterscheiden zwei Hauptarten der Entstehung, nämlich aus dem Zellprotoplasma und dem Zellkern. Ich glaube den Entstehungsmodus der typischen Zelleinschlüsse im Zellprotoplasma bereits oben genug erörtert zu haben. Die typischen Körperchen im Zellkern sind, wie erwähnt, beim menschlichen Karzinom wohl äußerst selten anzutreffen, sodaß sie kaum Bedeutung haben, und ich zweifle daran, daß Apolant und Embden derartige Gebilde öfters beim menschlichen Karzinom beobachtet haben. Ich bin auch nicht der Meinung, wie Apolant und Embden, daß die typischen Körperchen im Zellkern sich aus den acidophilen Kernkörperchen entwickeln.

Würden sie sich aus den acidophil gewordenen Kernkörperchen entwickeln, so müßten sie noch häufiger beobachtet werden, denn die acidophilen Kernkörperchen kommen besonders in den Karzinomzellen sehr häufig vor. Sie entstehen wahrscheinlich durch eine partielle regressive Umwandlung des Zellkerns. Manchmal verschleiern die kleinen typischen Körperchen einen Teil des Zellkerns und machen so den Eindruck, als ob sie innerhalb des Kerns säßen (Taf. III, Fig. 2d). Der Zellkern, der wirklich die typischen Gebilde enthält, erscheint, wie auf meiner Abbildung (Taf. III, Fig. 2b) zu sehen ist, nach der einen Seite hin ausgezogen und verlängert und eben dadurch mehr oder weniger sichelförmig, während die typischen Gebilde in der entgegengesetzten Seite in der Regel von einer ganz schmalen, noch chromatinhaltigen Kernzone umgeben erscheinen.

Zum Schluß spreche ich Herrn Professor Dr. v. Hansemann für seine liebenswürdige Unterstützung bei dieser Arbeit, sowie für die Überlassung des reichlichen Materials meinen ehrerbietigsten Dank aus.

Literatur.

1. Behla: Die Karzinomliteratur. Berlin 1901.
2. Doyen: Bericht, den er beim Kongreß der Deutschen Gesellschaft für Chirurgie an die Teilnehmer verteilt hat.
3. Nößke: Deutsche Zeitschrift für Chirurgie. Bd. 64. Heft 4. 1902. Verhandlungen der Gesellschaft für Chirurgie. Berlin 1902.
4. Plimmer: On the aetiology and histology of cancer. The Practitionar. Vol. 62. Heft 4. 1899. The Lancet, 25. III. 1899.
5. Gaylord: The protozoen of cancer. The American Journal of the medical sciens. Vol. 121. No. 5. Vortrag auf der 74. Versammlung der Deutschen Naturforscher und Ärzte in Karlsbad und in der Sitzung des Komitees für Krebsforschung am 4. Oktober 1902. Orths Festschrift Pathologisch-anatomische Arbeiten. Berlin 1903.
6. v. Leyden: Zur Ätiologie des Karzinoms. Zeitschr. f. klin. Medizin. Bd. 43. 1901. Über die Parasiten des Krebses. II. Ergänzungsband zum klin. Jahrbuch. Jena 1902. Verhandl. des Kongresses für innere Medizin zu Wiesbaden 1902.
7. Feinberg: Zur Lehre des Gewebes und der Ursache der Krebsgeschwülste. Deutsche med. Wochenschr. No. 11. 1902.

8. Leopold: Untersuchungen zur Ätiologie des Karzinoms und über die pathologischen Blastomyceten. Archiv für Gynäkologie. Bd. 61. Heft 1.
9. Sanfilice: Zelleinschlüsse, Zellentartungen und endocelluläre Parasiten bei bösartigen Geschwülsten. Zentralbl. f. Bakt. u. Parasitenk. Bd. 31. Heft 6. 1902.
10. Sjöbring: Über Krebsparasiten. Archiv für klin. Chirurgie. Bd. 65. Heft 1. Verhandl. d. Deutschen Gesellschaft f. Chirurgie. 1901.
11. Schüller: Parasiten im Krebs u. Sarkom des Menschen. Jena 1901.
12. v. Leyden und Blumenthal: Vorläufige Mitteilungen über einige Ergebnisse der Krebsforschung auf der I. med. Klinik. Deutsche med. Wochenschrift. No. 36. 1902.
13. Lubarsch: Verhandlungen d. Komitees f. Krebsforschung. Deutsche med. Wochenschrift. No. 19. 1902.
14. v. Hansemann: Ebenda No. 20. 1902.
15. Feinberg: a. a. O. und Berliner med. Wochenschr. 1902. No. 24 u. 45. Monatsschrift für Psychiatrie und Neurologie. Bd. 11. Heft 6. 1902. Berichte der Deutschen Botanischen Gesellschaft. Bd. 20. Heft 9. 1902.
16. Klimenko: Zentralblatt für Allgemeine Pathologie und pathologische Anatomie. Bd. 13. Heft 9. 1902.
17. Benda: Verhandlungen des Komitees für Krebsforschung. Deutsche med. Wochenschr. No. 2. 1903.
18. Joung: The pathogenic action of Blastomycetes, zit. Stickers Karzinomliteratur. No. 5. 1903.
19. Nichols: First annual report of the cancer comitee. Boston 1900.
20. Langhans: Kaufmanns Verletzungen und Krankheiten der männl. Harnröhre und Penis.
21. Podwyssozki u. Sawtschenko: Zentralblatt f. Bakt. u. Parasitenk. Bd. 11. 1892.
22. Foà: Zentralbl. f. Bakt. u. Parasitenk. Bd. 12.
23. Sudakewitsch: Annale de l'Institut Pasteur. No. 3. 1892.
24. Kürsteiner: Dieses Archiv Bd. 130.
25. Borst: Die Lehre von den Geschwülsten. Wiesbaden 1902.
26. Hertwig: Deutsche med. Wochenschr. No. 13. 1902.
27. Israel: Verhandlungen d. Deutschen Gesellschaft f. Chirurgie. 1902.
28. Lubarsch: Ergebnisse der allgemeinen Pathologie. I. 2. 1895.
29. Ders.: Pathologische Anatomie u. Krebsforschung. Wiesbaden 1902.
30. Heukelom: Zentralbl. f. Allgem. Pathologie. No. 22. 1890.
31. Sjöbring: Fortschritt der Medizin. No. 14. 1890.
32. Kossinsky: Über Physaliphoren in den Krebsgeschwülsten (Russisch). Warschau 1890.
33. v. Hansemann: Die mikroskopische Diagnose der bösartigen Geschwülste. S. 112. Berlin 1902.

34. Ribbert: Deutsche med. Wochenschr. 1891.
35. Sawtschenko: Zentralblatt f. Bakt. u. Parasitenk. Bd. 12. 1892.
36. Czerny: Beiträge zur klin. Chirurgie. Bd. 25. Heft 1. Archiv für klin. Chirurgie. Bd. 61. Heft 2.
37. v. Hansemann: Verhandlungen des Komitees für Krebsforschung. Heft 1.
38. Ribbert: Deutsche med. Wochenschrift. No. 47. 1901. Bibl. med. G. Heft 9.
39. Kraus und Honigmann: Der toxigene Eiweißzerfall. Lubarsch-Ostertags Ergebnisse der Allgem. Pathol. Abt. 2. 1895.
40. Apolant und Embden: Zeitschrift für Hygiene und Infektionsk. Bd. 42. 1903.

Erklärung der Abbildungen auf Taf. III.

Das Präparat zu Taf. III, Fig. 7 hat Herr Prof. v. Hansemann freundlichst aus seiner Präparaten-Sammlung mir zur Verfügung gestellt.

Alle Abbildungen sind gezeichnet mit Leitz Apochromat, Ölimmersion 2 mm und Kompensations-Okular 4.

Fig. 1. Carcinoma mammae. Färbung mit Eisenhämatoxylin und einem Gemisch von Säurefuchsin und Orange G. a = das erste Entwicklungsstadium eines typischen Gebildes ohne Zentralkörperchen. b = ein typisches Gebilde mit zwei großen und einem kleinen Zentralkörperchen.

Fig. 2. Carcinoma mammae. Färbung wie oben. a = das erste Entwicklungsstadium eines sehr kleinen typischen Gebildes ohne Zentralkörperchen. b = ein typisches Gebilde im Zellkern. c = ein typisches Gebilde mit einem relativ großen, unregelmäßig gestalteten Zentralkörperchen. d = ein typisches Gebilde auf dem Zellkern, denselben verschleiernd.

Fig. 3. Carcinoma mammae. Färbung wie oben. Entwicklungszyklus der fraglichen Gebilde von kleinen Körperchen mit oder ohne Zentralkörperchen bis zu großen Vakuolen mit oder ohne Zentralkörperchen.

Fig. 4. Carcinoma recti. Karzinomzellen mit kleinen und solche mit großen typischen Gebilden.

Fig. 5. Karzinommetastase in der Chorioidea (primär Mammakrebs). Färbung wie oben. Entwicklungszyklus der fraglichen Körperchen von kleinen Gebilden mit oder ohne Zentralkörperchen bis zu großen Vakuolen mit oder ohne Zentralkörperchen oder Vakuolen mit unregelmäßigen Körnern oder feinfädigem oder körnigem oder beiderlei Inhalt.

Fig. 6. Bronchopneumonie bei einem 2jährigen Kinde. Färbung wie oben. a = Alveolarepithelien mit typischen Gebilden. b = Al-

veolarepithelzelle mit einer eingeschlossenen, in Degeneration begriffenen Zelle.

Fig. 7. Atrophia flava hepatis. Färbung: Hämatoxylin-Eosin. Zwei sehr große Leberzellen mit je einem typischen Gebilde.

Fig. 8. Carcinoma pancreatis. Färbung nach van Gieson. Kleine, sowie große Vakuolen mit einem oder mehreren runden Körnern oder ohne Inhalt.

VIII.

Über multiple Amyloidtumoren des Kehlkopfs und der Lunge.

(Zugleich ein Beitrag zu den Amyloidfärbungen.)

Von

Dr. Gotthold Herxheimer,

Prosektor am städtischen Krankenhaus Wiesbaden.

(Hierzu Tafel IV.)

Bei einem Falle von tumorartigen Gebilden des Larynx und der Lunge, welche makroskopisch und zunächst auch mikroskopisch einen zum großen Teil hyalinen, nekroseartigen Eindruck machten und so zunächst nicht mit Sicherheit gedeutet werden konnten, ergaben die Amyloidreaktionen in ausgedehntem Maße ein positives Ergebnis. Es handelte sich — da sich im übrigen Körper keine Amyloiddegeneration vorfand — somit um einen der sehr seltenen Fälle von lokalem Amyloid und zwar um multiple Amyloidtumoren des Kehlkopfes und der Lunge. Die oberen Halsorgane sind, und damit stimmt dieser Fall überein, nächst der Conjunctiva der häufigste oder sogar der fast einzige bisher bekannte Sitz dieser Tumoren. In der Lunge dagegen, welche in vorliegendem Falle in gleicher Weise ergriffen war, sind, soweit ich in der Literatur finden konnte, dieselben einwandsfrei bisher überhaupt noch nicht beobachtet worden. Dies und überhaupt die Seltenheit dieser Gebilde, sowie die Ergebnisse der mikro-

skopischen Untersuchung veranlassen mich zu folgender Mitteilung.

Ich werde zunächst einen kurzen Auszug aus dem Sektionsprotokoll und eine Schilderung des makroskopischen Verhaltens, sodann eine Beschreibung der mikroskopischen Präparate geben, um dann noch eine Vergleichung mit älteren Fällen derselben Art anzuschließen.

Es handelte sich um einen 65jährigen Mann, die klinischen Erscheinungen deuteten auf ein Empyem hin, und er sollte deswegen operiert werden. Aber bevor noch der erste Schnitt gemacht werden konnte, starb der außerordentlich schwache Patient. Eine Kehlkopf-Spiegelung war bei dem Schwerkranken unmöglich gewesen, doch war seine ganz klanglose, krähende, schwer verständliche Sprache aufgefallen. Anamnestisch ist von Bedeutung, daß der Patient angab, seit fast 40 Jahren heiser zu sein. Ferner ist bemerkenswert, daß sich in der Anamnese sowie im Status nichts vorfindet, was Lues vermuten ließe.

Bei der Sektion fanden sich folgende Veränderungen der Brust- und der Halsorgane:

Die rechte Lunge ist vollkommen kollabiert. Die schon an und für sich stark verdickte Pleura pulmonalis dieser Seite ist mit einem festen Überzug von Fibrin, mit Eiter vermischt, belegt. In der Pleurahöhle findet sich frei eine große Menge einer schmutzig-eiterigen, mit Fibrinflocken durchsetzten Flüssigkeit. An der kollabierten Lunge im unteren Lappen vorn etwas nach rechts seitlich gelegen, besteht eine etwa talergroße runde, wie scharf ausgehauen erscheinende Öffnung, welche in eine in der Lunge selbst gelegene Höhle führt. Diese ist kollabiert, besitzt eine der Eingangsöffnung entsprechende Größe und ist außen mit einer abschließenden Membran versehen, welche dem veränderten Pleura-Überzug sehr gleicht und an der beschriebenen Öffnung unmittelbar in diese überzugehen scheint.

Ferner fand sich im rechten unteren Lappen zerstreut eine Reihe von auffallenden Herden. Sie sind teils klein, teils erreichen sie eine Größe bis zu etwa 1½ cm. Sie erscheinen wie kleine Tumoren in das Lungengewebe eingesetzt. Auf dem Durchschnitt sind sie der Form nach teils rund, teils viereckig. Ihre Farbe ist gelb bis gelbgrünlich. Sie sind gleichmäßig hyalin und haben zum großen Teil einen glasigen Glanz. Zum Teil erscheinen sie auch aus lauter kleinen Körnern zusammengesetzt, indem manche etwas größere derartige Herde aus einer

Reihe kleiner, etwa stecknadelkopfgroßer, scharf umschriebener, runder, dicht nebeneinander gelegener Körnchen bestehen. Etwas Bestimmtes läßt sich über diese Gebilde zunächst nicht aussagen. Es ist wahrscheinlich, daß jener große Eiterherd aus einer derartigen Stelle hervorgegangen ist, zumal sich solche gerade in der Nähe desselben vorfinden. Eine Kommunikation jener beschriebenen großen Höhle mit einem Bronchus läßt sich nicht auffinden.

Die linke Lunge zeigte keinerlei Besonderheiten. Ebensowenig solche von Bedeutung das sehr nach links verschobene Herz oder die sonstigen Organe, mit Ausnahme der Halsorgane. Diese sind besonders stark verändert. Die Beschreibung derselben zum Teil nach dem Sektionsprotokoll, zum Teil nach genauer späterer Inspektion des in Kaiserlingscher Flüssigkeit konservierten Präparates stellt sich folgendermaßen dar:

Schon beim Hineinsehen in den Kehlkopf von oben und noch mehr beim Einführen der Scheere zum Aufschneiden desselben fällt es auf, daß sein Lumen durch mächtige tumorartige Massen sehr bedeutend verengt ist, sodaß dasselbe nur noch einen in der Mitte gelegenen engen Spalt darstellt. Nach dem Aufschneiden des Larynx in der gewöhnlichen Weise zeigte sich nun, daß in der Tat beiderseits die Gegend vom unteren Rande der Epiglottis bis zur Höhe der Grenze zwischen Thyreoid- und Krikoidknorpel in dicke, weit vorspringende Längswülste verwandelt ist, welche in der Mitte einander stellenweise berühren und nur den erwähnten engen Spalt als ganzen Rest des Larynxlumens zwischen sich offen lassen. Im wesentlichen sind beide Wülste symmetrisch, nur geht die linke Tumormasse nach oben bis auf die Epiglottis über, während der rechte Wulst nur bis unterhalb der Epiglottis reicht und durch eine deutliche, schmale Lage normalen Gewebes von einem selbständigen ebensolchen Knoten getrennt ist, welcher (im Durchmesser etwa ½ cm messend) am unteren Rande der Epiglottis gelegen ist. In diese vorspringenden Längswülste sind Stimmband, Taschenband und Rima glottidis so vollständig aufgegangen, daß beiderseits von diesen Gebilden keine Spur mehr wahrzunehmen ist. Diese Wülste hängen an ihrem oberen Rande über, während sie nach unten zu allmählich abnehmen. Von außen gesehen haben sie eine gelbe Farbe. Ihre Oberfläche ist nicht ganz glatt, sondern zeigt einige Höcker und Furchen. Eine etwas tiefere und weiter greifende halbmondförmige Furche grenzt den untersten Teil des rechten Haupttumors als einen mehr selbständigen Lappen ab. Sieht man genau zu, so bemerkt man, daß die Oberfläche auch dieser Wülste überall eine glänzende. spiegelnde ist, daß also die Schleimhaut oder wenigstens das Epithel derselben über die Massen hinwegzieht, es finden sich auch nirgends Erosionen oder

wirkliche Geschwüre. Diese die Tumormassen überziehende Schleimhaut geht unmittelbar in diejenige des sonstigen Kehlkopfes, bezw. in die die Epiglottis und Trachea bekleidende über. Ferner finden sich ganz kleine Hervorwölbungen ähnlichen Charakters auch über dem Krikoidknorpel und im Anfangsteile der Trachea, besonders eine etwas größere auch leicht granulierte kugelförmige Tumormasse an der Hinterseite der Trachea im Anfangsteile derselben. Auch diese wird von der anscheinend intakten Schleimhaut überzogen. Alle diese verschiedenen in ihrem Sitz beschriebenen Tumormassen reichen in der Tiefe bis zu den entsprechenden Knorpeln. Doch ist der Knorpel selbst in seiner gewöhnlichen Form und Beschaffenheit erhalten und wird von der Tumormasse durch das anscheinend normal erhaltene Perichondrium getrennt. Im übrigen sind Thyreoidknorpel wie Krikoidknorpel zum Teil in Knochen verwandelt. Makroskopisch sichtbare Knorpel- oder Knochenwucherungen finden sich nicht.

Auf dem Durchschnitt nun erscheinen jene Tumoren von gelber Farbe mit einigen dunkleren, mehr orangegelben Einsprengungen; nur an einigen Stellen sieht man schon makroskopisch graue, offenbar bindegewebige Streifen sie durchziehen. Im übrigen zeigen sie bis auf eine an einigen Stellen deutlicher sichtbare ganz leichte Körnelung keinerlei Struktur. Sie erscheinen vielmehr hyalin, holzartig, wie geronnen; unterscheiden sich aber von geronnenem Fibrin und Nekrose vor allem durch ihre derbe Konsistenz. Sie würden so an Bindegewebe erinnern, wenn sie nicht ihre gelbe Färbung vor solchem auszeichnen und ferner an vielen Stellen eine glasig glänzende Beschaffenheit zu bemerken wäre. Diese ist noch ausgesprochener an den kleinen Knoten an der Epiglottis sowie im unteren Teile des Larynx, bezw. im Anfangsteile der Trachea. Schneidet man dünne Teile aus den Tumoren aus, so fällt, besonders wenn man diese gegen das Licht hält, eine weit deutlichere Körnelung auf, und man sieht nun, daß kleinste untersteckknadelkopfgroße Granula von gelber Farbe in einer derben, sie allseitig umgebenden etwas mehr retrahierten Masse, offenbar der bindegewebigen Grundsubstanz, gelagert sind. Doch erscheint diese zwischen den gedrängt stehenden Granula befindliche Substanz nur minimal.

Offenbar stellen diese tumorartigen Herde in den Halsorganen und in der rechten Lunge denselben Prozeß dar. Den großen Abszeß in der Lunge, welcher zum Empyem und so zum Exitus geführt hatte, glaube ich mangels anderer Anhaltspunkte als von einem vereiterten derartigen Herd ausgehend auffassen zu dürfen. Es läßt sich dies bei dem fortgeschrittenen Zustande desselben, wobei er ja viel größere Ausdehnung angenommen, als der eventl. hier vorhanden gewesene Tumor, von dem daher naturgemäß nichts mehr übrig geblieben ist,

nicht mehr mit Bestimmtheit eruieren. Doch interessiert dieser mehr zufällige, aber allerdings um so verhängnisvollere Befund weniger, als jene tumorartigen Veränderungen selbst, welche ihren Sitz in der rechten Lunge und besonders in den Halsorganen hatten. Eine sichere Diagnose, worum es sich hier handelte, ließ sich dem makroskopischen Verhalten nach nicht stellen. Meine Wahrscheinlichkeitsdiagnose lautete auf Gummiknoten. Auch das Mikroskop klärte die Diagnose zunächst nicht mit Sicherheit auf, und zwar waren die ersten Schnitte nach van Gieson gefärbt. Doch ließen diese schon den Gedanken an Amyloid aufkommen, und die auf diese Substanz ausgeführten Reaktionen ergaben dann die sichere Erklärung des Falles.

Auf die Schilderung dieser mikroskopischen Verhältnisse gehe ich jetzt ein.

Zur Untersuchung gelangten Stücke des Kehlkopfes und der Trachea, sowie die in der Lunge aufgefallenen Partien. Ich beschreibe zunächst Schnitte durch die Tumoren der oberen Halsorgane.

Es ward hierbei darauf geachtet, von möglichst vielen verschiedenen Stellen derselben Stücke zu untersuchen, und es stammen daher die Schnitte von 10 solchen. Es wurden vom rechten Hauptwulste drei Stücke, vom linken ebenfalls drei, vom Tumor der Epiglottis zwei, und ebensoviele von dem obersten Teile der Trachea entnommen.

Im ganzen nun sind die Veränderungen an all diesen von den verschiedenen Gegenden des Kehlkopfes bezw. der Trachea stammenden Tumoren so übereinstimmend und höchstens quantitativ verschieden, daß ich sie zunächst im Zusammenhange schildern kann. Ich beschreibe zuerst nach van Gieson gefärbte Präparate, da mir diese Methode die bei weitem am besten brauchbaren Übersichts-Schnitte lieferte.

Das Oberflächen-Epithel, an den meisten Stellen Cylinder-Epithel, an einigen auch geschichtetes Platten-Epithel, ist überall vollkommen intakt. Es überzieht die veränderten Massen überall, ohne irgendwelche Ulcerationen oder Veränderungen der Zellen zu zeigen. Unter dem Epithel folgt eine Schicht derben mit der van Giesonschen Färbung leuchtend rot gefärbten Bindegewebes

mit parallelen Faserzügen und wenig Kernen; dieses selbst ist völlig ohne fremde Beimischungen. Aber dieser Streifen ist schon sehr verschieden hoch; an einigen Stellen trennt eine breite Schicht derartigen Bindegewebes das Epithel von den gleich zu beschreibenden Massen. An anderen Stellen ist diese Schicht sehr schmal, bis dicht an das Epithel durchsetzt von denselben, und an einigen aber ganz vereinzelten Stellen schieben sich letztere bis dicht an das Epithel vor, so daß sie dasselbe von unten berühren. Also dieser unter dem Epithel gelegene Bindegewebsstreifen ist sowohl an verschiedenen Stellen des Kehlkopfes, als auch an verschiedenen Stellen desselben Schnittes von wechselnder Breite. Aus dem Gesagten ergibt sich auch schon, daß er in unregelmäßiger Weise von den jetzt zu beschreibenden Massen durchsetzt wird. Das übrige Gebiet der Schnitte, in dem diese Massen den Hauptteil einnehmen, bietet bei van Gieson-Färbung ein höchst auffallendes Bild dar.

Es wechseln in ausgedehntestem Maße rote und gelbe Partien. Die gelben Massen zeigen keine Spur von Kernen, sie erscheinen durchaus hyalin, indem sie auch keine Andeutungen irgend einer Struktur zeigen. Nur ihre Farbintensität wechselt. Im allgemeinen haben sie eine ausgesprochen hellgelbe, oft sogar citronengelbe Farbe, an anderen Stellen aber erscheint die Färbung dunkler, schmutziger bis zu solchen, welche eine ins Grüne spielende Nüance angenommen haben. Diese liegen mit Vorliebe im Zentrum der gelben Massen, sodaß der Übergang vom hellgelb zum Grüngelb ein allmählicher ist. Bei einfacher Hämatoxylinfärbung färben sich diese dunkleren Stellen verschwommen blau, während der Hauptteil jener bei dieser Färbung ganz hell erscheint. Die überwiegende Menge dieser hyalinen Massen also nimmt bei van Gieson-Färbung einen rein gelben Farbenton an. Zwischen diesen Massen findet sich das leuchtend rot gefärbte Bindegewebe, welches im allgemeinen deutlich streiffg und sehr arm an Kernen ist. Was nun die Masse der hyalinen Stellen und des Bindegewebes in ihrem Verhältnisse zu einander betrifft, so wechselt dasselbe sehr. An den größeren Tumoren wird der bei weitem größte Teil des Durchschnittes von den hyalinen Massen eingenommen. Diese liegen eingebettet in ein bindegewebiges Gerüst, welches nur an wenigen Stellen breitere Streifen darstellt. Die Form der hyalinen Massen ist oft eine runde, oft auch ovale, oft aber auch völlig unregelmäßig begrenzte. Feinste Bindegewebefasern dringen nun auch sehr häufig mit dem Hauptgerüst zusammenhängend in das Innere der gelben Massen ein, diese wieder in kleinere Bezirke abteilend. Jene kleineren Bezirke der hyalinen Massen sind nicht immer von diesen feinen Bindegewebsstreifen allseitig umgeben, vielmehr hängen sie oft an einigen Stellen untereinander zusammen. Man kann im ganzen die Anordnung eine alveoläre nennen, und sie erinnert an Karzinom-Strukturen, wobei die Karzinom-Alveolen hier durch hyaline Massen dargestellt würden. Es liegt hierbei schon der Gedanke nahe, daß diese hyalinen Massen nur

auf den einzelnen Schnitten von Bindegewebe abgeschnürt erscheinen, bei Rekonstruktion der körperlichen Vorstellung aber einem zusammenhängenden soliden Röhrensysteme entsprechen könnten. In einigen Bezirken färbt sich das zwischen den hyalinen Massen befindliche Zwischengewebe nur an einigen Stellen rot, entspricht also festerem Bindegewebe: an anderen Stellen ist dieses Bindegewebe offenbar sehr zart und ödematös, und es bleiben diese Stellen daher hell gefärbt aber durchsichtiger als die hyalinen Massen und sind auch an ihren Kernen erkennbar. Was diese dem Bindegewebe angehörenden Kerne nun angeht, so sind es teils Spindelzellen, teils Rundzellen. Sie sind im ganzen spärlich, etwas zahlreicher in dem zuletzt beschriebenen zarten Bindegewebe. Außerdem fallen fast in allen Präparaten an einigen Stellen in diesem Bindegewebe zum Teil streifenförmige Anhäufungen von Rundzellen auf. Sie stehen offenbar in Beziehungen zu Gefäßen, besonders Venen, in deren Umgebung derartige kleine Zellhaufen oft zu sehen sind.

Während die bisherige Beschreibung, wobei die hyalinen Massen das Bindegewebe weit überwogen, hauptsächlich auf die größeren Tumoren paßt, findet sich bei den kleineren das Bindegewebe in weit größerer Menge vor, und in dieses sind die hyalinen gelben Massen in geringerer Zahl eingestreut. Hier sieht man nun um diese letzteren herum an wenigen Stellen eine deutliche parallel geschichtete, mit Kernen versehene Wand, zum größten Teil werden aber diese hyalinen Massen umgeben von einer einfachen Schicht flachen Endothelzellen gleichender Zellen. Hierbei haben sich die hyalinen Massen oft — vielleicht erst bei der Härtung — retrahiert, sodaß ein enger Spalt zwischen denselben und der Wand besteht. Es handelt sich hier also offenbar um eine Einlagerung der hyalinen Massen in ein präexistirendes Röhrensystem, als welches die Lymphgefäße zunächst oder überhaupt allein in Frage kommen. An vielen Stellen wird die aus den Endothel-Zellen bestehende Wandung durch Einlagerung großer deutlicher Riesenzellen unterbrochen. Die Kerne derselben, im allgemeinen von runder Form, sind zu großen Massen im Innern derselben gehäuft zu sehen. Diese Riesenzellen hängen oft unmittelbar mit den übrigen die hyaline Substanz umgebenden Endothelzellen zusammen, aus welchen sie offenbar hervorgegangen sind. Gewöhnlich zeigen diese Riesenzellen eine längliche, der Rundung der hyalinen Masse angepaßte Form. Oft auch ist ihr Höhendurchmesser ein grösserer, sodaß sie in die hyalinen Massen wie eingelagert erscheinen. Häufiger sind auch mehrere Riesenzellen nebeneinander in der Wandung dieser Kanäle zu sehen, ja manchmal besteht diese, die hyalinen Schollen umgebende Wand fast in ihrer ganzen Ausdehnung aus solchen. Außer diesen Riesenzellen, welche also offenbar aus den Endothelien kleiner Lymphgefäße hervorgegangen sind, finden sich nun auch andere, welche unregelmäßigen hyalinen Massen anliegen und welche keine Beziehungen

zu den Lymphgefäßen oder sonstigen Kanälen zeigen. Sie liegen manchmal in nächster Nähe der schon erwähnten kleinen Anhäufungen von Granulationszellen und sind offenbar als aus ihnen hervorgegangen aufzufassen. Alle diese Riesenzellen liegen nun oft in die hyalinen Massen hineingepreßt, gleichsam als wenn sie sich in dieselben eingefressen hätten, wie in Lakunen, durchaus den Osteoklasten bei der lakunären Resorption entsprechend. Sie besitzen manchmal auch lange Fortsätze mit oder ohne Kerne, welche weit in die gelbgefärbte hyaline Substanz hineinragen. Es handelt sich hier offenbar um Fremdkörperriesenzellen. Ihre Resorptionstätigkeit ist aber zum mindesten nicht weit gediehen, wie es ja bei den vereinzelten Riesenzellen und den großen hyalinen Massen selbstverständlich ist. Wenn sich diese Einlagerung der hyalinen Substanz in Kanäle mit deutlicher Wandung und mit deutlichen Zellen und Riesenzellen auch in besonders großer Menge gerade in den kleineren Tumoren vorfinden, wo das Bindegewebe noch in großer Mächtigkeit erhalten war, so sind durchaus entsprechende Stellen doch auch in jenen zuerst beschriebenen Schnitten von größeren Tumoren zu sehen, wo die diffusen hyalinen Massen bei weitem überwiegen. Und es fällt hier besonders auf, daß diese deutlich in ein Röhrensystem eingeschlossenen hyalinen Massen dunkler gelb gefärbt sind, als die sonstige hyaline Substanz. An vielen Stellen finden sich mitten in den Schnitten Schleimdrüsen, deren Epithel vollkommen intakt ist. Allein es grenzt hier die gelb gefärbte hyaline Substanz dicht an das Epithel und es erweckt den Anschein, als ob die Tunicae propriae dieser Schleimdrüsen selbst hyalin entartet sind. Vor allem ist dies an solchen Stellen zu sehen, wo etwas größere Gruppen von Drüsen zusammenliegen. Besonders auffallend nun sind ferner die Beziehungen der gelb gefärbten Massen zu den Gefäßen, denn an vielen Stellen bieten gerade die Gefäßwandungen diese Färbung dar. Es ist hierbei deutlich zu sehen, daß die Intima im allgemeinen intakt erscheint und auch das Lumen völlig erhalten und noch mit Blut gefüllt ist. Außen um die Intima herum, also der Media entsprechend, liegen sodann die gelb gefärbten Massen. Manchmal ist nach außen hiervon noch die deutlich bindegewebige rot gefärbte Adventitia zu sehen. Mitunter erscheint auch diese in die Veränderung einbezogen. Andere Gefäße und insbesondere Venen erscheinen manchmal auch mitten im hyalinen Gewebe gelegen noch intakt. Dies, die verschiedenen beschriebenen Veränderungen darbietende Gebiet reicht, wie auch aus der makroskopischen Beschreibung schon hervorgeht, in der Tiefe bis zum Knorpel, doch wird dieser hier von ihm noch durch eine intakte Schicht derben Bindegewebes, d. h. durch das Perichondrium, abgetrennt.

In einem einzigen Stück fand ich an verschiedenen Stellen in den gelb gefärbten Schollen blaue (mit Hämatoxylin) gefärbte Körner, welche sich in Salzsäure lösten, also offenbar Kalkablagerungen darstellten.

Von besonderem Interesse ist ein Schnitt vom rechten Rande der Epiglottis an einer Stelle, wo makroskopisch nichts von Tumor zu sehen ist. Auch mikroskopisch bestehen hier im allgemeinen keine Veränderungen. Es findet sich zu beiden Seiten des Knorpels straffes Bindegewebe, dann lockeres mit Schleimdrüsen und weiter nach außen das Oberflächenepithel. Nur an einer Stelle liegen ganz in der Nähe des Knorpels einige kleine hyaline Einlagerungen, welche deutlich der Wand kleiner Gefäße, welche noch mit Blut erfüllt sind, entsprechen. Wenn ich noch hinzufüge, daß die Grenze zwischen dem rot gefärbten Bindegewebe und den gelb gefärbten Massen überall eine scharfe ist, so habe ich die Verhältnisse, wie sie an nach van Gieson gefärbten Schnitten zu verfolgen sind, genügend geschildert.

Wenn ich bisher den Ausdruck „hyalin“ gebrauchte, so sollte er stets nur so viel bedeuten, wie gleichmäßig, strukturlos, ist also nur im morphologischen, nicht im chemischen Sinne zu verstehen. Um was es sich bei diesen Massen eigentlich handelte, hat die van Giesonsche Färbung nicht sicher klären können, da sich ja mit dieser die verschiedensten Dinge gelb färben. Als nun andere Färbeversuche, insbesondere Amyloidreaktionen angestellt wurden, zur Feststellung der Natur jener zunächst als hyalin zu bezeichnenden Massen, ergaben letztere ein positives Resultat.

Die erste Amyloidreaktion, welche versucht wurde, war diejenige mit Methylviolett. Sodann wurde die Jodreaktion angewandt, sowie die letztere mit Zusatz von Schwefelsäure, welche eine dunklere, schmutzig-braunschwarze Färbung, aber keine rechte Blaufärbung hervorrief, wie dies ja oft der Fall ist. Ferner wurde eine neue, unten zu beschreibende Methode der Fettponceau-Färbung der amyloiden Substanz angewendet. Alle diese Methoden färbten dieselben Bestandteile in der für Amyloid charakteristichen Weise. Auch polychromes Methylenblau wurde verwandt, aber erst viel später als jene anderen Methoden und ergab zwar auch Amyloidreaktion, aber keine sehr brauchbaren Bilder, was aber daran liegen mag, daß die längere Zeit in Alkohol sowie in Formol aufgehobenen Stücke bezw. Blöcke überhaupt die Amyloidfärbung nicht mehr annähernd so gut erkennen ließen, als im Anfang.

Ich beschreibe nun zunächst Schnitte, welche mit Methylviolett gefärbt und in Essigsäure differenziert wurden. Hierbei traten in manchen Schnitten, vor allem von den Haupttumoren, alle jene glasigen, mit van Gieson gelb gefärbten Stellen deutlich hervor. Dieselben nahmen im allgemeinen eine schöne rote Farbe an. Dies war jedoch nur in manchen Schnitten der Fall. In anderen färbte sich nur ein Teil jener nach van Gieson gelb gefärbten Massen schön rot, während ein anderer Teil derselben eine mehr violette Färbung annahm, zum Teil auch eine blauviolette. Für gewöhnlich war die Verteilung dann so, daß die innersten Teile jener Klumpen deutlich rot, die Peripherie derselben violett blau gefärbt waren. Aber auch diese mehr blauviolett gefärbten Stellen grenzten sich sehr scharf durch ihren gleichmäßig hyalinen Charakter und ihre weit dunklere Färbung gegen das hellblaue Bindegewebe und sonstige Gewebe ab. Bei dieser Färbung nun tritt jene Verteilung des Amyloides, welche schon an den van Gieson-Schnitten zu beobachten war, noch deutlicher hervor und hier sind die Bilder noch eindeutiger, welche zeigen, daß diese amyloiden Massen zum großen Teil die Ausfüllung eines präexistierenden Röhrensystems darstellen. Auch hier ist die Grenze der amyloiden roten Massen und des blauen Bindegewebes auch im Innern der großen Amyloidklumpen und -Schollen eine scharfe. Auch hier fiel es auf, daß die offenbar in den Lymphgefäßen gelegenen Amyloidmassen sich noch dunkler färbten, als das mehr diffuse sonstige Amyloid. Besonders gut waren bei dieser Färbung die Beziehungen zu den Gefäßen zu verfolgen. Teils sieht man mitten in den amyloiden Massen noch Reste von solchen, d. h. man bemerkt Haufen von roten Blutkörperchen und ein klaffendes Lumen, oft auch noch eine deutliche Intima, während der ganze übrige Teil des Gefäßes in die Amyloidmasse aufgegangen ist; doch ist manchmal von der Intima auch nichts mehr zu sehen. Hier und da sieht man in der Wand von im ganzen noch normalen Arterien, und zwar in der Media, kleine amyloide Schollen. Andere Gefäße und insbesondere Venen sind auch mit dieser Färbemethode als noch völlig normal zu erkennen. Von besonderem Interesse ist es nun, daß in einigen Fällen auch außen um eine noch erhaltene, blau gefärbte Adventitia herum sich ein Ring rot gefärbter, amyloider Substanz vorfindet, welcher manchmal außen noch von einem endothelartigen Überzug bedeckt ist. Es handelt sich also hier offenbar um eine Einlagerung des Amyloides in die perivaskulären Lymphräume. Auch bei dieser Färbung tritt es und zwar noch weit deutlicher hervor, daß die Membranae propriae der Schleimdrüsen amyloid entartet sind. Außerdem finden sich aber, wenn auch nur an einigen wenigen Stellen, besonders schön rot gefärbte, tropfenartige, mehr oder weniger runde, kleine Gebilde in solchen Schleimdrüsen, wobei zwischen dem wohlerhaltenen Epithel und dem Tropfen noch ein Spalt besteht. Die Grundsubstanz des Knorpels selbst nimmt zwar manchmal bei

der Methylviolettmethode stellenweise eine leichte rote Färbung an, so daß man hier an eine amyloide Umwandlung hätte denken können; diese Reaktion war aber nie ganz eindeutig und erschien bei den anderen Amyloidreaktionen nicht wieder, so daß es sich also hier wohl nicht um eine amyloide Veränderung der Knorpelgrundsubstanz handelt.

Bei der Jodreaktion kann ich mich ganz kurz fassen. Jene, bei van Gieson-Färbung gelb, bei Methylviolettfärbung rot erscheinenden Massen nehmen mit Jod einen rotbraunen Farbenton an, im Gegensatz zu dem sonstigen hellgelb gefärbten Gewebe. Außer den braunen Tönen treten auch mehr rote, sowie mehr schmutzig-grünliche hervor. Diese Reaktion war besonders auch an den Schnitten schon makroskopisch deutlich zu erkennen. Daß der Zusatz von Schwefelsäure dieselben zwar deutlicher machte, aber nicht in eine Blaufärbung umstimmte, ist schon erwähnt.

Es scheint mir nun hier am Platze, eine neue Amyloidfärbung zu beschreiben, welche nicht frei von Nachteilen ist, mir aber schon öfters und speziell im vorliegenden Falle gute Dienste leistete. Es ist wohl schon häufig aufgefallen, daß sich bei den neuen Fettfärbungen mit Sudan III und Fettponceau die Amyloidsubstanz öfters leicht mitfärbt. Beim Abspülen in Alkohol geht diese leichte Mitfärbung dann wohl wieder heraus, und daß sie etwa irgendwie zur Verwechslung mit Fett hätte Veranlassung geben können, habe ich nie beobachtet. Es liegt nun hier der Gedanke nahe, ob man nicht die Intensität jener Färbung in anderer Weise so steigern könnte, daß sie als Amyloidfärbung brauchbar würde. Das von L. Michaelis eingeführte Fettponceau (s. Scharlachrot) scheint auch mir, wie ich das öfters ausgesprochen habe, eine größere Färbekraft zu besitzen, als das Sudan III, und für diese Farbe hatte ich nach Einführung der alkalisch-alkoholischen Lösung eine weit kräftigere und so auch zur Fettfärbung geeignetere Lösung angegeben. Mit dieser als der kräftigsten Lösung jener Fettfarbstoffe versuchte ich mich also in der Färbung mehrerer Fälle von Amyloiddegenerationen, speziell in der Milz und besonders der Niere. Die Färbung gelang; während aber zur Fettfärbung mit jener Lösung

1—3 Minuten durchaus genügten, mußte ich zur Färbung des Amyloids die Schnitte 20 Minuten und länger in der Farblösung lassen. Spülte ich sodann mit 70 p. c. Alkohol ab, so daß die Farbe aus den übrigen Geweben (natürlich außer dem Fett) ausgezogen wurde, so blieb die Amyloidsubstanz rosarot bis dunkelrot tingiert. Ich färbte dann die Kerne mit Hämatoxylin nach und erhielt so außerordentlich schöne und übersichtliche Bilder, indem die kleinsten amyloiden Stellen rot, das Fett in anderer Nüance (siehe weiter unten) gefärbt, das übrige Gewebe farblos, die Kerne schön blau gefärbt waren. In mehreren Amyloidfällen gelang diese Färbung sehr schön, in einigen folgenden dagegen nicht. Es schien mir dies daran zu liegen, daß meine Farblösung zur Amyloidfärbung noch nicht konzentriert genug war, zumal ja die meisten Amyloidreaktionen überhaupt unsicherer und wechselnder zu verlaufen pflegen, als andere Färbungen. So läßt sich ja Amyloid z. B. mit der Jodreaktion zwar manchmal sehr leicht, oft aber auch schwer oder gar nicht nachweisen. So ließ ich denn die Experimente mit diesen Farblösungen etwa $1^1/_2$ Jahr lang liegen, da ich mit anderen Arbeiten beschäftigt war, und da sowohl im Dr. Senkenbergschen Institute zu Frankfurt a. M., wie auch in Wiesbaden amyloide Degenerationen nicht allzu häufig zur Beobachtung kommen. Gerade bei vorliegendem Tumor nun hielt ich es für angezeigt, jene Färbeversuche wieder aufzunehmen. Durch die Fischersche Mitteilung über in kochendem Alkohol gelöstes Sudan und Fettponceau angeregt, steigerte ich die Intensität meiner alkalisch-alkoholischen Fettponceaulösung noch dadurch, daß ich sie in der Wärme herstellte.

Ich mischte also:

Alkohol absol. . .	70,00
70° Natronlauge .	20,00
Wasser	10,00

und stellte in diesem Gemisch in der Wärme (d. h. kochend) eine konzentrierte Lösung von Fettponceau her. Nach dem Erkalten färbte ich hierin im Brütschrank (wohl nicht unbedingt nötig) in gut ver-

schlossenen Gefässen eine halbe bis mehrere Stunden. Hierauf spülte ich kräftig in 70 p. c. Alkohol ab, färbte mit Hämatoxylin nach, wässerte die Schnitte, zog dieselben auf den Objektträger auf und schloß sie in Glyzerinleim ein. (Man kann ev. auch schnell entwässern und in Kanadabalsam einschließen. Ich konnte hierzu auch in Celloidin eingebettete Schnitte verwenden, doch schienen mir solche, welche nach 24stündiger Formolhärtung auf dem Gefriermikrotom geschnitten wurden, sich besser zu färben. Ich erzielte auf diese Weise eine Färbung, mit der jene mit den sonstigen Amyloidreaktionen als amyloid gekennzeichneten Massen schön rot gefärbt waren, und zwar rosarot bis dunkelrot, je nach der Länge der Färbung bezw. der Vorbehandlung. Diese rote Masse hob sich gut von dem ungefärbten Bindegewebe u. s. w., sowie von den blau gefärbten Kernen ab.

Diese Amyloidfärbung scheint mir also von den meisten sonst üblichen Amyloidreaktionen folgende zwei Vorzüge zu haben:

1. Es handelt sich nicht um eine Metachromasie, sondern um eine isolierte Färbung der amyloiden Substanz selbst, sodaß also eine Kombination mit anderen Kernfärbemitteln, und zwar besonders mit Hämatoxylin anwendbar ist.

Hierdurch ist es ermöglicht, die Verhältnisse des Amyloides zum sonstigen Gewebe, bezw. zu den Kernen gut zu studiren, was z. B. bei der Methylviolettfärbung, mit der sich die Kerne nicht so gut färben, oft erschwert ist.

2. Gleichzeitig wird das Fett gut gefärbt. Amyloid und Fett lassen sich aber stets ganz leicht unterscheiden.

Gerade um dies festzustellen, wählte ich bei meinen ersten Versuchen die Niere. Nicht nur Form und Lage des Fettes ist absolut anders als bei der Amyloidsubstanz, sondern auch die Farbennüance ist stets eine durchaus verschiedene. Gelang die Färbung mit der einfachen alkalisch-alkoholischen Lösung, so war das Amyloid deutlich

rosarot, während das leuchtende Rot des Fettes doch stets ein leichtes Gelbrot war (Taf. IV, Fig. 2). Trat die Amyloidfärbung erst bei sehr langer Einwirkung des in der Wärme gelösten Farbstoffes auf, so war das Amyloid auch rosarot bis grellrot gefärbt, das Fett hatte dann aber eine fast ganz dunkelrote Farbe angenommen. Andere Bestandteile, die mit dem Amyloid bei dieser Färbung verwechselt werden könnten, habe ich bisher nicht gesehen, nur scheinen sich manche hyaline Substanzen ebenfalls rot, wenn auch in etwas anderer Farbennuance, zu färben. Es ist dies auch Sata (Zieglers Beitr. Bd. 28) aufgefallen, der aber die Färbung auf einen Fettgehalt bezog.

Ob diese Art der Färbung bei der Amyloiddegeneration wenigstens in der Regel erzielt werden kann oder nur in einem sehr kleinen Bruchteil derartiger Fälle, so daß ihre allgemeine Anwendung nicht zu empfehlen ist, das kann erst eine größere Untersuchung an geeignetem Material ergeben. Auf jeden Fall gibt diese Färbung, wenn sie gelingt, so schöne Bilder, daß sie mir eines Versuches wert zu sein scheint. Soweit ich bisher urteilen kann ($1^1/_2$ Jahre) scheint die Färbung sich gut zu halten.

Im vorliegenden Falle färbten sich also dieselben Teile schön rot, welche mit Jod und Methylviolett die spezifische Metachromasie gezeigt hatten (Taf. IV. Fig. 1). Da die Methode aber nur das bestätigte, zum Teil auch klarer und anschaulicher machte, was ich zusammenfassend schon bei der Besprechung der mit Methylviolett auf Amyloid gefärbten Präparate geschildert habe, so brauche ich hier die mit Fettponceau gefärbten Schnitte nicht im einzelnen zu beschreiben. Erwähnen will ich nur, daß jene offenbar in Lymphgefäßen gelegenen amyloiden Massen sich auch bei dieser Färbemethode dunkler färbten, als die mehr diffusen (siehe Methylviolettfärbung).

Von besonderem Interesse war nun noch die Färbung auf elastische Fasern, und zwar wurde sie auf die von Weigert angegebene Weise vorgenommen.

Es ergab sich hierbei, daß die Gefäße auch mitten in der amyloiden Substanz noch ziemlich vollkommen ihre Elastica

interna besitzen können, sowohl kleinere. als auch größere Gefäße. Allerdings stellten die elastischen Fasern vor allem an den etwas größeren Gefäßen nicht stets einen vollkommenen Kreis dar, sondern sie waren an einigen Stellen aufgesplittert bezw. unterbrochen. Elastische Fasern, welche sich in geringerer Zahl auch sonst fanden, gehörten offenbar dem zwischen den amyloiden Massen gelegenen Bindegewebe an.

Von sonstigen Färbeversuchen möchte ich nur kurz erwähnen, daß die die Amyloidreaktion gebenden Teile sich bei der Weigertschen Fibrinmethode schneller entfärbten, als das dazwischen liegende Bindegewebe. Fibrin war nirgends vorhanden.

Ich verlasse nun die Beschreibung mikroskopischer Präparate von den Kehlkopftumoren und wende mich zu ebensolchen von den in der Lunge aufgefallenen Knoten. Da ich jene genauer beschrieben und diese dem im wesentlichen entsprechen, kann ich mich hierbei kürzer fassen.

Dem schon makroskopisch Beschriebenen entsprechend, finden sich in der Lunge zunächst etwas größere Tumoren. Bei van Gieson-Präparaten sieht man die Hauptmasse dieser gelb gefärbt, doch werden auch hier in ihnen noch kleinere Felder von rot gefärbten Bindegewebsstreifen vollständig oder weit häufiger unvollständig abgegrenzt. Diese Herde reichen bis an die stark verdickte, mit Rundzellen durchsetzte, mit Eiter und Fibrin belegte Pleura. Da, wo der amyloide Tumor an das Lungengewebe stößt, ist diese Grenze keine scharfe. Allerdings ist in dem Grenzgebiete das Bindegewebe viel mächtiger entwickelt, als im Zentrum der Tumoren, wo es gegen die amyloide Substanz an Masse ganz zurücktritt. Aber auch dieses am Rande gelegene Bindegewebe ist durchsetzt von bei van Gieson gelb gefärbten Streifen und Knoten, so daß hier also die amyloide Substanz nicht stets an Bindegewebe, sondern häufig an das begrenzende Lungengewebe direkt anstößt, welches, wie gleich zu beschreiben, verändert ist. Gerade hier, im äußersten Teile des Randbezirkes fällt es auf, daß dies gelb gefärbte (amyloide) Gewebe in Form von Streifen, offenbar Alveolarsepten entsprechend, in das allernächste Lungengebiet eindringt. Doch ist dies nur an einigen Stellen zu bemerken. Ganz gewöhnlich dagegen sieht man, daß die am Rande des amyloiden Tumors direkt in das Lungengewebe gewissermaßen vorgeschobenen amyloiden Massen in der Mitte ein deutliches, mit Blut gefülltes und mit einer wohlerhaltenen Intima versehenes Lumen besitzen, also veränderten Gefäßen und insbesondere Arterien entsprechen. Auch in der nächsten Umgebung des Tumors, also allseitig von Lungengewebe umgeben, fallen ebensolche Gefäße mit unversehrter Intima, vollkommen oder fast vollkommen amyloid ver-

änderter Media und oft noch deutlich bindegewebig erhaltener Adventitia auf. Im Amyloidtumor selbst finden sich außer den noch erhaltenen Bindegewebsstreifen auch einige streifenförmige, helle Lücken, in welchen Rundzellen gelagert sind. Ein Teil derartiger Lücken aber zeigt mehr endothel- oder epithelartige Zellen, zum Teil auch Riesenzellen, welche den bei der Beschreibung der Larynxtumoren geschilderten durchaus gleichen. Im Innern dieser Lücken finden sich dann auch manchmal noch vereinzelte rote Blutkörperchen, und es wird hier der Eindruck hervorgerufen, daß es sich bei einem Teile dieser im Amyloid befindlichen Lücken um noch erhaltene Reste von Kapillar- und wohl auch Lymphgefäßlumina handelt. Jene im Randbezirk des Lmyphoidtumors gelegenen, noch deutlich mit Lumen und Intima versehenen, aber amyloid entarteten Gefäße zeigen vereinzelt in ihrem Lumen dieselbe Art von Zellen, insbesondere auch aus den Endothelzellen hervorgegangene Riesenzellen, welche also somit dem inneren Rande der amyloid veränderten Gefäßwandung direkt anliegen. Hier also, wo dasselbe vorliegt, nur weit deutlicher, als bei jenen mitten im Tumor gelegenen Spalten, ist die Entstehung aus Gefäßen sicher zu verfolgen, und somit auch wohl für jene Spalten, teilweise wenigstens, anzunehmen. Öfters sieht man auch mitten im amyloiden Gewebe eine mehr oder oder weniger kreisförmige Ansammlung hoher Cylinderepithelien, zum Teil festsitzend, zum Teil in ein enges Lumen abgestoßen, offenbar Reste kleiner Bronchien, deren übrige Wandbestandteile ganz in das amyloide Gewebe aufgegangen sind.

Das oben mehrfach erwähnte, diese Tumoren umgebende Lungengewebe zeigt stark verbreiterte und mit Granulationszellen durchsetzte Septen, sowie ebensolche Zellen in den Alveolen, so daß stellenweise die Alveolarstruktur nicht sehr ausgesprochen ist. In einiger Entfernung dagegen findet sich dann wieder fast normales Lungengewebe nur noch mit verbreiterten zellreichen Alveolarsepten. In einigen großen, schon makroskopisch sichtbaren Septen, welche von der Pleura in die Lunge hineinziehen, fallen mitten im rot gefärbten (van Gieson) Bindegewebe einige scharf abgesetzte, gelbe (amyloide), zum großen Teile runde Massen auf, zum Teil von einer endothelartigen, zum Teil aber auch von einer parallel geschichteten Wand umgeben, so daß es sich also auch hier offenbar um in Lymphgefäße abgelagertes Amyloid handelt.

Jene mit der van Gieson-Methode gelb gefärbten Partien stellen sich auch in den Lungentumoren bei der Methylviolett-, Jod- und Fettponceau-Methode durch spezifische Färbung als Amyloid dar.

Sehr wichtig erschien nun gerade in den Lungen die Färbung auf elastische Fasern.

Sie stellte zunächst fest, daß jene als Gefäße angesehenen, nur zum Teil mit deutlichem Lumen, Intima u. s. w. versehenen Gebilde in der Tat solche sind, denn ihre Elastica ist gut erhalten nach der Weigertschen Methode dargestellt. Aber nur die wenigsten Gefäße und nur die im Randbezirk gelegenen zeigten ihre elastischen Membranen völlig intakt. In den meisten im amyloiden Tumor gelegenen Gefäßen war dagegen an manchen Stellen die Elastica interna wie externa aufgesplittert, bezw. unterbrochen. An einigen Gefäßen bestanden derartige Unterbrechungen beider Membranen an korrespondierenden Stellen auf weitere Strecken hin, und hier nahm die ganze Breite der Gefäßwand und auch in das Lumen derselben hineinragend eine mit dem umgebenden amyloiden Haupttumor zusammenhängende amyloide Masse ein. Von Intima war an diesen Stellen auch nichts zu sehen. Andere Gefäße, welche offenbar vollständig obliteriert und so vollkommen in der amyloiden Substanz untergegangen waren, daß sie bei sonstiger Färbung überhaupt nicht zu erkennen waren, dokumentierten sich als solche durch Reste ringförmig angeordneter Fasern. Jene bei der van Gieson-Färbung beschriebenen, offenbar einigen Intimazellen in noch deutlichen, erkenbaren Gefäßen entsprechenden Riesenzellen lagen, wie auch die Färbung auf elastische Fasern erwies, direkt innerhalb der Elastica interna.

Außer diesen zu Gefäßen gehörenden elastischen Fasern waren im Centrum des Tumors nur ganz vereinzelte elastische Fasern, vielleicht als Reste der den Septen angehörenden elastischen Fasern wahrzunehmen. Am Rande des Tumors hingegen und je näher man dem umliegenden Lungengewebe kam, umsomehr waren sehr viele elastische Fasern erhalten und zwar im großen ganzen in einer Art alveolärer Anordnung. Doch ist dieses Netz bei weitem kein so vollständiges und zusammenhängendes, wie etwa wenn man Schnitte von kroupöser Pneumonie auf elastische Fasern färbt. Diese elastischen Fasern im Randgebiete der amyloiden Tumoren schienen mit solchen zusammenzuhängen, welche den Septen des umliegenden Lungengewebes angehörten. Im äußersten Randbezirke sah man hyalin erscheinende, streifenförmige Massen, also offenbar jene bei der van Gieson-Färbung beschriebenen, in das benachbarte Lungengewebe vorgeschobenen amyloiden Streifen von elastischen Fasern durchsetzt, welche offenbar den Alveolarsepten angehörten (Taf. IV, Fig. 3). Wurde so schon bei den van Gieson-Präparaten vermutet, daß es sich bei diesen nur an wenig Stellen deutlich zu verfolgenden Streifen um amyloid entartete, verbreiterte Septen zwischen den noch erhaltenen Alveolen handelt, so wird dies durch die Anordnung der elastischen Fasern bewiesen. Noch ein anderes Verhalten des amyloiden Tumors wird bei dieser Färbung auf elastische Fasern deutlich. Man sieht nämlich, daß derselbe an der Pleura-Lungengrenze nicht Halt macht, vielmehr ragt er in die außerordentlich stark verdickte Pleura hinein. Es geht

dies aus der Darstellung der elastischen Fasern der Pleura hervor. Diese sind im übrigen nicht so breit und scharf und gut erhalten, als in der Umgebung, wo die Pleura an das Lungengewebe grenzt. Sie sind vielmehr weit schmäler, weniger geschlängelt, oft unterbrochen, und der Abstand der einzelnen elastischen Fasernlamellen von einander ist ein weit breiterer (Taf. IV. Fig. 4). Zwischen diesen elastischen Fasernlamellen und noch über die sog. letzte elastische Faserlamelle hinausragend, setzt sich der amyloide Tumor der Lunge in die Pleura fort. Die in der Basis der Pleura gelegenen Gefäße zeigen dieselben Veränderungen, wie der übrige Amyloidtumor bezw. der Rand desselben.

Diese bisher beschriebenen Bilder entsprechen jenen etwas größeren Tumorknoten. Im wesentlichen dasselbe Bild wiederholt sich auch bis in die Details bei den kleineren Knötchen, sowie bei solchen Tumoren, welche schon makroskopisch dadurch aufgefallen waren, daß sie aus einzelnen kleinen Körnchen bestanden. In dem letzteren Falle waren kleine amyloide Herde, im großen ganzen von runder Form, dicht nebeneinander in ein von Granulationszellen überdecktes Lungengewebe eingelagert. In diesen kleineren Knoten sieht man bei Färbung auf elastische Fasern, daß, höchstens mit Ausnahme der am meisten central gelegenen Partien, der ganze kleine Amyloidtumor durchsetzt ist von zahlreichen elastischen Fasern, welche eine, wenn auch nicht vollständige Alveolarstruktur darstellen. Sie entsprechen also der äußeren Zone jener größeren Amyloid-Tumoren.

Besonders interessant waren nun Schnitte, an denen nur allerkleinste amyloide Herde, makroskopisch gerade noch bemerkbar, vorhanden waren. Man konnte hier außerdem sehr zahlreiche ganz kleine, nur mikroskopisch sichtbare feststellen. Die meisten derartigen, und zwar gerade diese kleinsten Herde entsprechen nun durchaus und deutlich einem noch durchgängigen Gefäß mit Lumen, roten Blutkörperchen und Intima (Taf. IV, Fig. 1). Außen an diese schließt sich dann der amyloide Ring an. Manchmal war um diesen noch der Rest der normalen Adventitia zu sehen. An einigen Gefäßen, die noch völlig normal waren, oder deren Media amyloid degeneriert war, konnte man außen um die Adventitia herum einen zum Teil noch von Endothel begrenzten Ring amyloider Substanz verfolgen. Es handelt sich auch hier offenbar um die perivaskulären Lymphspalten. Ein größerer Bronchus war auch von amyloiden Massen umgeben. Sein Lumen mit abgestoßenem Cylinderepithel war ganz frei. Auch ein Teil der Wand, vor allem die Muskel-

streifen waren noch unverändert erhalten. In einigen breiten Septen sind auch hier offenbar in Lymphgefäßen gelegene amyloide Massen zu sehen. Wo die Veränderungen sich nur auf die Gefäße, bezw. deren Media beschränken, sind die schon öfters beschriebenen, aus Endothelzellen hervorgegangenen Riesenzellen zu beobachten.

Es handelt sich also im vorliegenden Falle um amyloide Anhäufungen im Larynx, der oberen Trachea und in den Lungen, — während der Rest der von den Tumoren befallenen Organe, sowie die übrigen Organe des Körpers makroskopisch und, soweit untersucht, auch mikroskopisch frei von Amyloid waren, — also um lokale Amyloidtumoren.

Diese als Amyloid bezeichnete Substanz tritt bekanntlich im Körper am häufigsten als allgemeine Amyloiddegeneration bei kachektischen Zuständen auf. Ich sehe hierbei von den seltenen Fällen ab, wo sich bei kachektischen Zuständen amyloide Degeneration nur in einem Organ findet, welche aber im Wesen der vorerwähnten allgemeinen Amyloiddegeneration gleichzusetzen ist, z. B. Schnütgen (Inaug.-Diss. Würzburg 1895). Mag nun auch chemische Zusammensetzung und Reaktionen der Substanz, ihre Entstehungsart und zum Teil auch Entstehungsort gleich, bezw. ähnlich sein, wie beim lokalen Amyloid, so ist der Prozeß doch bei der allgemeinen Degeneration ein so verschiedener, daß er hier völlig außer Betracht bleiben kann. Von lokalem Amyloid nun sind zunächst Fälle bekannt, bei welchen zwar vorzugsweise ein Organ oder der Teil eines Organes befallen war, daneben aber auch andere Organe amyloide Degeneration zeigten. Ich erwähne hier nur den Fall Virchows, in dem ein Leberabschnitt zwar hochgradig amyloid verändert war, daneben aber auch die Verzweigung der Arteria hepatica der übrigen Leber, sowie die Arteria renalis amyloide Degeneration zeigten (Geschwülste II, S. 430); sowie einen ähnlichen, von Kraus erwähnten, ferner einen von Ophüls[1]) mitgeteilten Fall, in welch letzterem zwar Amyloid vorzugsweise in Knochengeschwülsten,

[1]) Journ. of experim. Med., 1900; ref. in Zentralbl. f. allg. Path. u. s. w. 1902, Bd. 13, S. 87

daneben aber auch allgemeine amyloide Degeneration bestand. In anderen Fällen sind ganze Organe von der amyloiden Veränderung ergriffen, wie die Lymphdrüsen in den zwei bekannten Fällen Billroths oder im Falle Birch-Hirschfelds bei Typhus und ebenso in den Fällen von Fr. Kraus, in denen abgeschnürte Leberteile besonders hochgradig amyloid verändert waren, die übrige Leber aber auch dieselbe Degeneration, wenn auch geringeren Grades, zeigte.

Ferner fand sich Amyloid (gewöhnlich in geringerer Menge) in Narben, z. B. syphilitischen (Virchow) und in malignen Geschwülsten, (z. B. in einem von Ziegler untersuchten Magenkarzinom) wobei diese lokale Degeneration sich der allgemeinen Degeneration bei ähnlichen zu allgemeiner Kachexie führenden Prozessen wohl vergleichen läßt. In einem Abceß ist Amyloid von Cohnheim beschrieben worden.

Alle diese Bedingungen, unter denen sich Amyloid finden kann, wollte ich nur kurz erwähnen und berücksichtige in folgendem nur die wenigen beschriebenen Fälle, in denen lokale tumorartige Gebilde gänzlich aus Amyloid bestanden, oder doch in so hohem Grade, daß auch schon makroskopisch das Bild von demselben beherrscht wurde, Fälle also, die dem von mir beschriebenen entsprechen. Daß in einem Teile dieser das Amyloid auch als eine rein sekundäre Veränderung aufzufassen ist, und manche derselben streng genommen auch nicht hierher, sondern in eine der vorerwähnten Kategorien gehören, werden wir noch sehen.

Ein einziges Mal wurde, und zwar von Solomin[1]), ein derartiger Amyloidtumor in der Harnblase beobachtet. A. Lesser[2]) beschreibt einen Tumor der Lunge, welcher zum Teil aus Amyloid bestand. Doch handelte es sich hier eigentlich um ein „Enchondroma osteoides mixtum", welches nur partielle, wenn auch mehr selbständig auftretende amyloide Degeneration zeigte. Ferner bestand in diesem Falle eine luische Narbe, sowie Amyloid der Milz. Wir können da-

[1]) Prager med. Wochenschr. 1897, No. 1 u. 2.
[2]) Dieses Archiv Bd. 69.

her gerade diesen Fall eigentlich nicht mit Sicherheit hierher rechnen und ihn auf jeden Fall nicht der im Vorstehenden von mir beschriebenen Lungenaffektion völlig an die Seite stellen.

Alle übrigen veröffentlichten lokalen Amyloid-Tumoren betreffen die Konjunktiva des Auges oder die oberen Respirations-Organe.

Über die ersteren, meinem Tumor ferner stehenden, welche die bei weitem häufigsten sind und seit langer Zeit und oft besonders gründlich studiert wurden, will ich hier keine vollständige Übersicht geben, sondern nur folgende Fälle erwähnen. Sie sind veröffentlicht von: von Oettingen (1871), Kyper (1871, 1880), Saemisch-H. Vogel (1873), Leber (1873, 1879, drei Fälle), von Becker (1874), Reymond (1875), von Hippel, Mandelstamm und Rogowitsch, Zwingmann, Narkievicz-Brodowski (1879), Bachelmann (1881), Rählmann (1882), Vossius (1884), Kraus (1885), Krüdener (1892), Brugge (1895).

Etwas genauer möchte ich dagegen die wenigen Fälle von Amyloidtumoren der Halsorgane und des obersten Teils des Verdauungstraktus zusammenstellen. Soweit ich in der Literatur gesehen habe, sind hier, meinen Fall mitgerechnet, bei Mensch und Tieren 24 Fälle bekannt, von denen, wie bereits erwähnt, einige eigentlich nicht hierher gehören. Sie wurden an Zunge, weichem Gaumen, Nasenscheidewand, Trachea, Bronchen, und bei weitem die meisten im Larynx beobachtet. Saltykow gibt die Zahl von 20 an (die Fälle von Schranck und Hooper zählt er nicht mit auf).

Am Zungengrund sind Fälle beschrieben von Ziegler[1]) (1875), Zahn[2]) (1885), Fr. Kraus[3]) (1885), M. B. Schmidt[4]) (1896, 2 Fälle), Martuscelli[5]) (1898), Saltykow[6]) (Fall 2) (1903).

[1]) Dieses Archiv Bd. 65.

[2]) Deutsche Zeitschr. f. Chirurgie Bd. 22, 1885.

[3]) Zeitschr. für Heilkunde Bd. 6 und Bd. 7.

[4]) Dieses Archiv Bd. 143.

[5]) Archiv. ital. di laringol. 1898, ottobri.

[6]) Archiv f. Laryngol. Bd. 14, 1903.

In dem Falle von Ziegler bestanden gleichzeitig ebensolche Tumoren im Larynx. Im Kehlkopf wurden ferner Amyloid-Tumoren beobachtet von: Burow-Neumann[1]) (1875), Hooper[2]) (1891), Schranck[3]) (1892), von Schötter[4]) (1898), Manasse[5]) (2 Fälle), Glockner[6]) (1900), Mager[7]) (1901), Hüter[8]) (1903), Courvoisier-Kaufmann-Johanni[9]) (1903), Saltykow (Fall 1) (1903).

Gleichzeitig mit dem Larynx war die Trachea mitbefallen in den Fällen von Glockner, Manasse (Fall 1) und Kaufmann-Johanni. In dem Glocknerschen saßen einige zerstreute kleine Tumoren auch in den Bronchien. Tumoren der Trachea und der Bronchien wurden ferner von Balser[10]) (1883) beschrieben. Ein Tumor der Trachea allein von Kraus (1886). Hieran reiht sich der Fall von Grawitz[11]) (1883), welcher bei einem Pferde, Amyloidtumoren der Trachea und ferner solche der Nasenscheidewand sah. An letzterem Fundorte beobachtete auch Rabe[12]) kurz darauf bei einem Tiere eine entsprechende Geschwulst. Im 2. Falle Manasses handelte es sich um eine Erkrankung der Tonsillen und des weichen Gaumens, sowie des Kehlkopfes, doch gehört dieser Fall wohl streng genommen nicht hierher, da sein Beschreiber ihn als ein Sarkom mit amyloider Degeneration auffaßt. Ferner hat Roeger[13]) ein Sarkom der Nase mit hyalinen und amyloiden Schollen beschrieben.

[1]) Archiv f. klin. Chirurgie, 1875.
[2]) Virchows Jahresbericht, 1891, II. (Ref.)
[3]) Virchows Jahresbericht, 1892, I. (Ref.)
[4]) Deutsche patholog. Gesellschaft Düsseldorf, 1898.
[5]) Dieses Archiv Bd. 159.
[6]) Dieses Archiv Bd. 160.
[7]) Wiener med. Presse 1901, No. 49.
[8]) Patholog. anatom. Arbeiten. Festschrift für Orth, 1903, S. 119.
[9]) Münchener med. Wochenschr., 1902, Korrespondenzbl. f. Schweizer Ärzte 1902, No. 24, und Archiv f. Laryngol. Bd. 14, 1903.
[10]) Dieses Archiv Bd. 91.
[11]) Dieses Archiv Bd. 94.
[12]) Jahresbericht der Tierarzneischule in Hannover 1883/1884.
[13]) Arbeiten aus dem pathol. Instit. z. Tübingen, herausg. v. Baumgarten, Bd. 4, H. 1.

Wie aus dieser Übersicht hervorgeht, scheint der von mir beschriebene Fall der erste zu sein, in dem echte Amyloid-Tumoren in der Lunge gefunden wurden, wobei ich hier von dem obenerwähnten von A. Lesser mitgeteilten Fall absehe. Auch die Kehlkopftumoren, in denen fast der ganze Larynx aufgegangen war, speziell die rima glottidis, scheinen von solcher Mächtigkeit den Beschreibungen zufolge in keinem der sonst beobachteten Fälle gewesen zu sein. Am nächsten kamen ihnen wohl die von Burow-Neumann beschriebenen, denn auch da war das Lumen von drei Geschwülsten ganz ausgefüllt und der Längswulst der einen Seite scheint den in meinem Falle auf beiden Seiten beobachteten sehr ähnlich gewesen zu sein. Daß in meinem Falle zwei fast ganz symmetrische Wülste bestanden, erinnert an die diesbezüglichen Angaben von Hüter, nur daß der von diesem Autor beobachtete Tumor erst unterhalb der Glottis begann. Makroskopisch gleichen sich die meisten beschriebenen Amyloidgeschwülste in ihrem Aussehen sehr; öfters wird auf ihr holzartiges Aussehen hingewiesen.

Fast stets wurde der Tumor von normaler Schleimhaut (Schranck) oder wenigstens wie in meinem Falle von normalem Epithel (z. B. bei Ziegler, v. Schötter, Glockner, Hüter) überzogen. Doch entspricht es auch meinen Befunden, wenn einige Autoren, z. B. v. Schrötter und Ziegler, sowie Solomin (Amyloidtumor der Harnblase) erwähnen, daß die amyloide Substanz manchmal bis ans Epithel heranreicht. Öfters wurde auch der Annahme Ausdruck gegeben, so von Ziegler, M. B. Schmidt und Hüter, daß sich der Tumor von der Tiefe her nach der Schleimhaut zu entwickelt habe.

In einigen Fällen nun waren deutliche sonstige Entzündungs- oder Geschwulst-Veränderungen außer dem Amyloid vorhanden, sodaß dies in seinem Ursprung wenigstens als sekundär aufgefaßt wurde. Ich will zunächst nur erwähnen, daß bei dem Amyloid der Konjunktiva sehr häufig Veränderungen gefunden wurden, welche als zum Bilde des Trachoms gehörig gedeutet wurden; doch scheinen jene Amyloidtumoren auch ohne solches vorzukommen. Die oben erwähnten, die

Luftwege betreffenden Fälle, waren nach diesem Gesichtspunkte folgendermaßen verteilt.

Manasse glaubte, wie bereits erwähnt, in seinem 2. Falle ein Sarkom annehmen zu müssen. Burow-Neumann, Rabe, v. Schrötter und Mager geben an, daß es sich in ihren Amyloidtumoren um Fibrome handelte. Zahn konstatierte ein Osteofibrom, Hooper ein Myxofibrom. Lesser und Balser fassen ihre Fälle als Ecchondrosen bezw. Osteochondrom auf.

Doch ist es in den meisten Fällen nicht leicht zu entscheiden, ob es sich zunächst um eine echte Bindesubstanzgeschwulst handelte, die dann erst sekundär zu einer, wenn auch noch so ausgedehnten amyloiden Entartung Veranlassung gab, oder ob das Amyloid von vorne herein das Bild beherrschte. Noch weit schwerer ist dies zu entscheiden bei den Fällen, wo dieses Amyloid als die Folge eines Entzündungsprozesses angesehen wurde, wo dieser aber meist nicht sehr deutlich war, sodaß man das Bindegewebe auch als Reste des alten oder den Entzündungsprozeß auch erst als die Folge der Amyloidablagerungen in manchen Fällen hätte auffassen können. So nahmen z. B. Grawitz, Solomin, Hüter und Johanni eine chronische Entzündung, Schranck eine luische Entzündung und Ziegler eine ebensolche Narbe an.

In anderen Fällen waren irgendwelche lokale Veränderungen, welche als älter als die Amyloidgeschwülste aufzufassen gewesen wären, durchaus nicht vorhanden. So im 1. Fall Manasses, in den Fällen Schmidts etc. Auch in vorliegendem Falle verhielt es sich ebenso, denn die Larynx- und Tracheatumoren boten außer dem Amyloid keinerlei pathologische Bestandteile dar, und die Rundzelleninfiltration um die Lungentumoren ist wohl sicher erst als Folge derselben zu betrachten. In diesen Fällen also zum mindesten müssen wir die Amyloidtumoren als bisher in ihrer Genese noch durchaus rätselhafte Gebilde ansehen.

Ziegler, Lesser und Schranck glaubten ihre Fälle mit Lues in genetische Beziehungen bringen zu können, doch war diese Annahme z. B. im Falle von Schranck, wo der Patient

eine syphilitische Infektion in Abrede stellte, nicht sicher begründet. Ziegler hielt seine Tumoren auch zunächst für „eigentümlich veränderte submuköse Gummata"; es lag dies um so näher, als sich andere syphilitische Veränderungen fanden.

In allen anderen Fällen, außer den drei erwähnten, deutete kein Anhaltspunkt auf eine derartige Genese hin. So auch nicht in meinem Fall, denn wenn auch zunächst makroskopisch an einen Gummiknoten gedacht wurde, so sprach doch kein positiver Befund und ebensowenig die Anamnese für Lues.

Meist gibt die Jod- und besonders die Methylviolett-Reaktion außerordentlich bunte Bilder, und es rührt dies daher, daß außer der amyloiden Substanz noch andere, dieser offenbar sehr nahestehende, die sogenannten hyalinen sich in anderen Farbennüance mitfärben. Dieses Hyalin, welches auch in meinem Falle zahlreich konstatiert wurde, scheint wohl sicher eine Vorstufe des Amyloids darzustellen. Rählmann[1]) glaubte, daß dies dem Amyloid bei den Konjunktivaltumoren stets vorangehe, während andere Autoren z. B. Grawitz und Schranck, teils Amyloidbildung mit hyalinem Vorstadium, teils ohne solches, annehmen. Hierfür sprechen auch die Befunde meines Falles, wo ich z. B. in den ganz beginnenden auf die Gefäße beschränkten Veränderungen in der Lunge nichts von Hyalin wahrnehmen konnte.

Während früher das Amyloid als ein Zellprodukt angesehen wurde und dieser Standpunkt von Leber besonders verteidigt ward, ist er heute fast allgemein verlassen. Manche Forscher halten das Amyloid für einen Degenerationszustand des Bindegewebes, die meisten vertreten aber wohl heute die Ansicht, daß es sich hierbei um einen infiltrativen Vorgang handelt. Am meisten ergriffen von dem Amyloid ist bekanntlich das Bindegewebe, sowie besonders die Gefäße, unter diesem wiederum vor allem die Arterien und zwar zu allererst ihre Media, worauf Virchow schon 1858 hinwies (Cellular-Pathologie, 3. Aufl., S. 333). Auch bei den Amyloidtumoren ist dies gewöhnlich, wie auch im vorliegenden Falle, gut zu verfolgen. Dies beschreiben auch z. B. Ziegler, Rählmann, Solomin und Jo-

[1]) Dieses Archiv Bd. 87.

hanni. Auch darin stimmt meine Beobachtung mit früheren, z. B. den Amyloidtumoren von Ziegler, von Hippel und Glockner und in gewissem Grade dem von Kaufmann-Johanni überein, daß sich die Venen ganz oder wenigstens sehr lange intakt erhalten. An den ergriffenen Arterien sieht man zunächst Schollen in der Media, später wird diese in toto zu einem amyloiden Ring. Entweder ist die Adventitia bezw. auch das umliegende Gewebe degeneriert oder dieselbe ist noch bindegewebig erhalten. Fast stets sieht man, solange ein Lumen vorhanden und eventl. noch mit roten Blutkörperchen gefüllt ist, eine mehr oder weniger intakte Intima, welche manchmal als feines Häutchen abgehoben erscheint. So schreibt auch schon Ziegler: „Die Intima erhält sich, soweit ich es verfolgen konnte, jedenfalls sehr lange frei, doch wird sie schließlich auch amyloid, zumal dann, wenn das Gefäß durch allmähliche Obliteration für die Zirkulation verloren ist.“ Lesser erwähnt für seinen Lungentumor, daß die Gefäße fast ganz frei von Amyloid waren, ebenso Manasse für seinen zweiten Fall (Sarkom), doch gehören beide Beobachtungen streng genommen ja auch nicht hierher.

Daß ich die Membranae propriae an noch gut erhaltenen Schleimdrüsen hyalin und auch amyloid entartet fand, entspricht auch der gewöhnlichen Darstellung. Es wird eine amyloide Entartung auch z. B. von Ziegler, Balser, Zahn, M. B. Schmidt, Glockner, Manasse, Mager, Hüter und Kaufmann-Johanni beschrieben. Ziegler sah auch cylinderartige Massen in den Schleimdrüsen, welche offenbar auch Amyloid darstellten, wenn die Reaktion auch nicht ganz gelang. Glockner erwähnt „kolloide“ Tropfen und Cylinder hier. Es geht aus meiner Beschreibung hervor, daß ich ganz vereinzelt Amyloidtropfen in einigen Schleimdrüsen sah. Sie zeichneten sich sogar durch besonders schöne Rotfärbung (mit Methylviolett) aus.

Von ganz besonderem Interesse ist es nun, das Verhalten der amyloiden Substanz zu den Lymphgefäßen zu verfolgen, denn wie dies zuerst von M. B. Schmidt genauer beschrieben wurde, so konnte auch in vorliegendem Falle konstatiert

werden, daß ein großer Teil der Amyloidsubstanz in präformierten, mit Wänden versehenen Kanälen, eben den Lymphgefäßen, gelegen war. Der Erste wohl, der dies beschrieb, war Leber[1]), er hielt aber diese „kernhaltigen Hüllen" für zu seinen „Amyloidkörpern" gehörig. Dieselben Gebilde wurden im Anschluss an die Lebersche Beobachtung bei Amyloidtumoren der Konjunktiva gesehen von Reymond[2]), v. Hippel[3]), Mandelstamm und Rogowitsch[4]), während sie Vogel[5]) und Balser vermißten. Leber selbst aber schrieb schon 1873 (in seiner ersten diesbezüglichen Mitteilung): „Und nimmt sich überhaupt an vielen der Körper mehr wie eine stark abgeplattete zellige Auflagerung, als wie eine einfache Membran aus." Ja Mandelstamm und Rogowitsch sagen sogar direkt, daß man manchmal den Eindruck habe, „als wäre ein Kanal durchschnitten, der mit Amyloidmassen vollgepfropft sei." Es ist daher wunderbar, daß nicht damals schon die richtige Natur dieser Gebilde als Lymphgefäße erkannt wurde. Später spricht Kraus auch von „endothelähnlichen Kernhüllen". Mit aller Bestimmtheit wurde aber erst von M. B. Schmidt betont, daß es sich hier um Lymphgefäße handelt, und daß gerade in diese das Amyloid verzugsweise abgelagert ist. Seitdem haben Solomin, Manasse, Glockner, Hüter, Kaufmann-Johanni und Saltykow dasselbe beobachtet. Auch im Roegerschen Falle könnte man der Abbildung nach hieran denken, obwohl Roeger dies nicht annimmt. In meinen Larynxtumoren war dies auch an vielen Stellen zu beobachten, wie genau beschrieben; in den Lungentumoren nur vereinzelt, aber um so deutlicher, denn hier lag die Amyloidsubstanz in deutlichen Lymphgefäßen der Lungensepten, welche zum Teil mit geschichteter Wand versehen waren. Auch die Nachbarschaft dieser offenbar Lymphgefäße darstellenden, mit Amyloid gefüllten Kanäle zu Gefäßen, wird schon von M. B. Schmidt

[1]) Graefes Archiv für Ophthalmologie Bd. 19 (1873) u. Bd. 25 (1879).
[2]) Annali di Oftalmologia IV. 1875.
[3]) Graefes Archiv für Ophthalmologie Bd. 25 (1879).
[4]) Ebenda.
[5]) Inaug.-Dissertat. Bonn, 1873.

erwähnt. Dasselbe wird auch von Manasse betont. Ich wies darauf auch schon bei meiner Beschreibung der mikroskopischen Präparate hin. Ebenso auf die besonders auffallende, weit stärkere Farbintensität dieser in Lymphgefäßen gelegenen amyloiden Massen mit allen Farben, was auch z. B. schon M. B. Schmidt erwähnt.

Mit den Endothelien dieser Lymphgefäße werden nun auch die Riesenzellen, welche sich in den Amyloidtumoren so häufig finden, in Zusammenhang gebracht, und wohl sicher mit Recht. Konnten doch auch meiner genauen Beschreibung zufolge oft direkte Übergänge der Lymphgefäß-Endothelien in eine oder mehrere Riesenzellen beobachtet werden. Diese hatte auch schon Leber gesehen und den Zusammenhang mit seinen „Zellhüllen" richtig erkannt; und auch hier hat dann naturgemäß M. B. Schmidt die richtige Deutung gefunden. Auch diese Riesenzellen wurden seither fast in allen Fällen beobachtet. Daß sie zum Teil lange Bänder darstellen, die sich dem Amyloid anschließen, daß sie zum Teil auch ganz phantastisch gestaltet, mit langen Fortsätzen versehen sind und sich in das Amyloid gewissermaßen einfressen, oder wie Solomin sagt, dasselbe usurieren, ist oft beschrieben und ebenfalls oben von mir des genaueren geschildert worden. Offenbar handelt es sich bei diesen Riesenzellen in ihrem Schlußeffekt um Fremdkörper-Riesenzellen, die eine Resorption der amyloiden Massen zum mindesten anstreben. Im übrigen habe ich in meinen Riesenzellen selbst niemals amyloide Reaktion beobachtet. Damit stimmen auch die Angaben von Solomin und Glockner überein, während M. B. Schmidt in den von ihm studierten Riesenzellen zwar auch nie amyloide Schollen, wohl aber eine diffuse amyloide Färbung wahrnahm. Ljubimow[1]) fand bei experimentellen Versuchen, daß kleine Stücke Amyloid von Riesenzellen resorbiert werden, daß diese in letzteren dann enthaltenen Schollen aber keine Amyloidreaktionen mehr geben. So hatte auch Litten schon vorher beobachtet, daß in die Bauchhöhle eingebrachtes Amyloid

[1]) Zentralblatt für allg. Path. usw. Bd. X, 1899.

wenigstens teilweise die für dasselbe charakteristischen Reaktionen verliert.

Während ich nun an vielen Stellen den Zusammenhang dieser Riesenzellen mit den Lymphgefäß-Endothelien verfolgte, — und zwar ebensowohl an solchen Gefäßen, bei denen die amyloide Substanz im Inneren der Lymphgefäße lag, als auch an solchen, wenn auch seltener, wo Lymphgefäße vom Amyloid des umgebenden Gewebes zusammengedrückt wurden, — fehlt bei anderen ein solcher vollständig, und diese Riesenzellen waren offenbar aus Rundzellen hervorgegangen. Auch M. B. Schmidt erwähnt diese Entstehungsart für einen Teil der Riesenzellen und Solomin betont, daß diese nur teilweise von Lymphendothelien abzuleiten sind.

Von besonderem Interesse ist noch, und soweit ich sehe noch nicht beschrieben, daß ich auch in Blutgefäßen, und zwar vorzugsweise Arterien, deren Media amyloid entartet war, das Intimaendothel deutlich durch Riesenzellen, welche offenbar aus demselben hervorgegangen waren, unterbrochen sah. Auch diese lagen als langes Band dem Amyloid dicht angeschmiegt an. Ich stelle mir vor, daß die auf alle drei Arten, — aus Lymphgefäß- und Blutgefäß-Endothelien, vielleicht auch die aus Rundzellen — entstandenen Riesenzellen die Folge einer primären Schädigung sind, welche von Seiten des amyloiden Inhaltes, bezw. von Seiten der amyloid veränderten Umgebung (z. B. Media bei dem Amyloid der Arterien) das Endothel trifft und dies so zur Wucherung veranlaßt.

Daß durch die Einlagerung des Amyloids in Kanäle Bilder zustande kommen, welche an Karzinom-Alveolen erinnern, ist leicht verständlich. Erst nachdem ich meine Beschreibung zu Papier gebracht, sah ich, daß M. B. Schmidt und Glockner an denselben Vergleich erinnern.

Mitten in der Amyloidsubstanz des Larynx fand ich an ganz wenig Stellen einige Kalkkonkremente; es wird dies auch sonst öfter erwähnt, so z. B. von v. Hippel, M. B. Schmidt, Glockner, Kaufmann-Johanni und Saltykow,

und überhaupt für chronisches Amyloid von Ljubimow angegeben.

Wenn ich bisher den von mir beschriebenen Fall von Amyloidtumoren mit den in der Literatur niedergelegten verglich, so dachte ich in erster Linie an die Larynx- bezw. Tracheageschwülste, die ja im wesentlichen mit den sonstigen Fällen übereinstimmen. Für die Lungentumoren fand ich, wie schon erwähnt, in der Literatur keine Vorläufer. Am nächsten steht noch der Fall von Lesser, der aber, wie öfters betont, nicht ganz einwandfrei hierher gehört. Gerade in der Lunge fanden sich nun aber kleinste, offenbar erst beginnende Amyloidablagerungen, und hier wie am Rand der größeren Amyloidtumoren ließen sich die ersten Veränderungen besonders gut verfolgen. Diese betrafen hier in der beschriebenen Weise die Gefäße, doch wurden auch an einigen Stellen amyloide Streifen nachgewiesen, welche offenbar den Alveolarsepten entsprachen. Es ist dies ein Befund, der noch nicht gemacht zu sein scheint, wie auch Wichmann betont, daß er in den Interstitien der Alveolen kein Amyloid sah und auch nichts darüber in der Literatur angegeben fand.

Von besonderem Interesse war auch die amyloide Veränderung der Pleurabasis, auf die ich noch zurückkomme.

Es liegt der Gedanke nahe, die Lungentumoren, — in Parallele zu den Amyloidtumoren des Larynx, der Trachea und der Bronchien, — von den kleinen Bronchien der Lungen bezw. von dem peribronchialen Bindegewebe abzuleiten, wozu auch Lesser geneigt ist. In meinem Falle aber ist dies unmöglich. Einmal spricht dagegen, daß die Knorpel, das Epithel, die Muskularis und Schleimdrüsen eines größeren Bronchus, wenn von ihnen der Prozeß ausgegangen wäre, wenigstens teilweise hätten erhalten bleiben müssen. Von alledem war aber in meinen Tumoren nichts zu sehen. Außerdem sprechen eben jene ersten Anfänge derselben, d. h. die kleinsten Tumoren, dagegen. Nur wo kleinere Bronchien in den Bereich größerer Amyloidtumoren fielen, war ihr Bindegewebe in die Amyloidmasse aufgegangen, während ihr Cylinderepithel gut erhalten blieb, und nur an einer Stelle war ein etwas größerer

Bronchus von amyloider Substanz umgeben, er selbst aber noch ziemlich intakt.

Daß die rein zelluläre Entstehung des Amyloids heute fast allgemein aufgegeben ist, wurde oben schon erwähnt. Eine sichere Erklärung für das Zustandekommen desselben ist aber noch nicht gewonnen. Vielfach wird dasselbe auf einen exsudativen Anteil und einen von den Geweben gelieferten bezogen. Es könnte dann diese Substanz teils Gewebe, wie Bindegewebe und Muskulatur infiltrieren, oder auch in ihre feinsten Spalten dringen und das übrige Gewebe so zur Atrophie durch Druck bringen, teils in die Lymphgefäße gelangen. Daß es sich nicht um einen einfachen Degenerationszustand des Bindegewebes handelt, dafür scheinen mir auch meine Befunde an den elastischen Fasern der Pleura, da, wo auch sie in den Bereich der Amyloidtumoren einbezogen war, von Bedeutung. Diese waren hier glatt, weniger geschlängelt und vor allem waren sie, die sonst membranweise dicht aneinander liegen, in ihren einzelnen Membranen weit voneinander entfernt, wie dies wohl nur durch Dazwischenlagern einer mehr Platz erfordernden Substanz zu erklären ist.

Man hat versucht herauszufinden, welcher Bestandteil der lokalen Gewebe an der Bildung der amyloiden Substanz beteiligt sein könnte. Und es ist dies von besonderer Wichtigkeit, seitdem die Chemie dieser Stoffe, besonders durch die Feststellung Krawkows, große Fortschritte gemacht hat. Nach ihm besteht die amyloide Substanz aus einem Eiweißkörper und Chondroitin-Schwefelsäure. M. B. Schmidt glaubte schon vorher, daß die Bildung des lokalen Amyloids „mit der Knorpel- und Knochenproduktion in einem gewissen Zusammenhang“ stände. Er schließt dies vor allem auch aus den Fällen von Zahn, Lesser, Balser, Saemisch-Vogel, von Hippel, Zwingmann und seinen eignen, in denen allen Knochen- oder Knorpelneubildung vorlag. Ebenso wären auch die inzwischen veröffentlichten Fälle von Mager und Kaufmann-Johanni hier anzuführen. Seitdem nun die Chondroitin-Schwefelsäure als Amyloidbestandteil bekannt ist, liegt außer dem Knorpel auch an elastischen Fasern

reiches Bindegewebe zur Bildung der Amyloidsubstanz nahe, und Glockner hat hierauf seine Theorie aufgebaut. Es würde sich der M. B. Schmidtsche Satz wohl noch für den Manasseschen ersten Fall und für den Glocknerschen Fall anwenden lassen; aber nicht für den von Solomin beschriebenen von Harnblasenamyloid, und auch nicht für meine Lungentumoren, in denen nirgends Knorpel oder Knochen vorhanden war. Wohl aber paßt dieser Sitz besonders gut zur Glocknerschen These, „daß lokales Amyloid fast ausnahmslos nur in solchen Organen auftritt, welche reichliche Mengen elastischer Elemente enthalten". Dieser Satz faßt ja gewissermaßen die von M. B. Schmidt angenommenen Fähigkeiten in sich, wie dies auch Glockner in Anlehnung an von Recklinghausen betont, und läßt sich auch ungezwungener auf die meisten Fälle von Amyloidtumoren der Konjunktiva und solche der Halsorgane anwenden, wo, wie im vorliegenden Falle, von Knochen- oder Knorpelneubildung nicht die Rede war. Denn ein Übersehen dieser, wie M. B. Schmidt meint, ist in meinem Falle, bei den vielen geschnittenen Stücken, wohl kaum anzunehmen. Gerade in der Lunge aber konnte ich den Prozeß teils von den Gefäßen, teils von den Alveolarsepten, also zwei an elastischen Fasern besonders reichen Geweben, in ihrem allerersten Beginne ableiten. Ich möchte mich daher der Glocknerschen Annahme voll und ganz anschließen.

In meinen Präparaten, die auf elastische Fasern gefärbt waren, fand ich, wie Hüter, Johanni und übrigens schon lange vorher Kyper, ebenfalls die elastischen Fasern lange erhalten, aber nicht vollständig. Ich konnte dies an den Gefäßen, an den elastischen Fasern der Alveolarsepten und an denen der Pleura, wie dort genau beschrieben, verfolgen. Im übrigen verschwinden die elastischen Fasern mit der Zeit fast ganz — eine Frage, die Hüter offen läßt —, da ich im Zentrum der großen Lungentumoren fast keinerlei elastische Fasern mehr nachweisen konnte.

Daß diese Amyloidtumoren sehr lange bestehen können,

ist bekannt. Burow-Neumann nimmt für seinen Fall eine Dauer von zehn Jahren an, im Faller Hüters bestand die Heiserkeit seit vier Jahren, in meinem Fall soll sie seit Jahrzehnten vorhanden gewesen sein. Darauf läßt sich vielleicht die außerordentlich große Ausdehnung des vorliegenden Larynxtumors beziehen. Schranck beobachtete in seinem operierten Falle ein Rezidiv.

Erklärung der Abbildungen auf Taf. IV.

Fig. 1. Schnitt durch die kleinen Amyloidknoten der Lunge. a = amyloid veränderte Gefäße mit erhaltener Intima. Schwache Vergrößerung. Färbung mit Fettponceau und Hämatoxylin.

Fig. 2. Schnitt durch eine Amyloidniere, um den Unterschied zwischen der Amyloidfärbung und der Fettfärbung mit Fettponceau zu zeigen. a = amyloid veränderte Gefäße, b = verfettete Harnkanälchen. Schwache Vergrößerung.

Fig. 3. Schnitt durch den Rand eines größeren Amyloidtumors der Lunge. a = Randgebiet des Tumors mit elastischen Fasern. b = amyloid entartete Gefäße mit unterbrochener Elastica. c = Fortsätze der amyloiden Substanz außerhalb des Haupttumors, offenbar Alveolarsepten, welche von elastischen Fasern durchzogen sind, betreffend. d = umgebendes, von Granulationszellen durchsetztes Lungengewebe. Schwache Vergrößerung. Färbung mit Lithionkarmin und auf elastische Fasern nach Weigert, unvollkommen differenziert, so daß die amyloide Substanz leicht mitgefärbt bleibt.

Fig. 4. Schnitt durch einen großen Amyloidtumor der Lunge und Pleura. a = Lungengebiet; b = Pleuragebiet desselben. c = stark auseinandergetriebene und durchbrochene elastische Faserlamellen der Pleura. Schwache Vergrößerung. Färbung wie Fig. 3.

IX.

Über den Fettgehalt des Blutes und einiger Organe des Menschen.

(Vortrag gehalten am 9. März 1903 in der Niederrheinischen Gesellschaft auf Grund gemeinschaftlicher Untersuchungen mit H. Dennstedt und A. Gronover.)

Von

Th. Rumpf in Bonn.

Die nachfolgenden Mitteilungen stammen im wesentlichen aus einer größeren Untersuchung, welche Herr Prof. Dr. Dennstedt, der Direktor des chemischen Staatslaboratoriums in Hamburg und ich vor Jahren begonnen haben. Ein kleiner Teil ist, ohne eine zusammenfassende Übersicht zu geben, schon in den Mitteilungen aus den hamburgischen Staatskrankenanstalten[1]) veröffentlicht worden. Außer den damals mitgeteilten Analysen des Blutes und der Organe von 11 Krankheitsfällen sind nunmehr 17 weitere abgeschlossen. Um die Ausführung der Analysen hat, wie schon früher erwähnt, der Assistent am chemischen Institut in Hamburg, Herr Hassler, ein hervorragendes Verdienst.

Die ganze Arbeit ging von dem Gedanken aus, daß unsere Kenntnisse der chemischen Zusammensetzung des menschlichen Körpers noch sehr gering sind, und daß wir über die Veränderungen dieser in Krankheiten nur einzelnes und unzusammenhängendes wissen. Nach beiden Richtungen sollten sich die Untersuchungen erstrecken. Die Zusammensetzung des normalen menschlichen Körpers zu erforschen, begegnet ganz besonderen Schwierigkeiten. Es bedarf nur eines Hinweises auf die kleine Zahl eingehender Blutanalysen, von welchen wir C. Schmidt[2]) zwei verdanken, deren zweite vielleicht nicht einmal von einer völlig normalen Frau stammt. Weiterhin

[1]) Dennstedt u. Rumpf, Mitteilungen aus den hamburgischen Staatskrankenanstalten, Bd. III, Heft 1 (Jahrbücher, Bd. VII).

[2]) C. Schmidt, Charakteristik der epidemischen Cholera. Leipzig 1850.

haben Wanach[1]) und Biernacki[2]) eingehende Analysen mitgeteilt, während einzelne Bestandteile des Blutes von vielen Autoren untersucht wurden. Alle diese Arbeiten haben schon in unserer ersten Publikation Erwähnung gefunden. Ebenso wie C. Schmidt versuchten wir einige plötzliche Todesfälle heranzuziehen; aber bei genauerer Untersuchung erwiesen sich diese Fälle keineswegs als völlig normal. Sodann wählten wir zwei Totgeburten von gesunden Müttern, welche während einer protrahierten Geburt gestorben waren, zur Untersuchung aus. Aber bei diesen ist gegenüber Vergleichen mit pathologischen Fällen der Einwand geboten, daß jugendliche und ältere Individuen in der Tierwelt eine verschiedene Zusammensetzung zeigen.

Die übrigen 24 Fälle stammen von verschiedenen Erkrankungen. Es handelt sich um 12 Erkrankungen teils des Herzens, teils des Gefäßsystems, teils der Nieren in verschiedener Kombination, um 4 Fälle schwerer Bluterkrankung (perniziöse Anämie und Leukämie), um 6 Fälle von Diabetes, um 3 Fälle von Karzinose und um einen Fall hochgradiger Tuberkulose der Lungen, des Kehlkopfs und des Darms. Da in diesen Fällen einzelne Organe gesund waren, da weiterhin die chemischen Veränderungen der Organe bei einem großen Material nach verschiedenen Richtungen auseinandergehen dürften, so konnte man denken, daß der Durchschnitt aus den Werten, welche die einzelnen Organe ergaben, Mittelzahlen ergeben würde, welche von den normalen nicht allzuweit abweichen. Diese Erwägung konnte allerdings nur in denjenigen Fällen herangezogen werden, in welchen die Veränderungen nach oben und unten sich gewissermaßen die Wage halten.

Fanden sich wesentliche Differenzen in der chemischen Zusammensetzung einzelner Organe, so mußte es weiterhin von Interesse sein, zu eruieren, ob diese nur das einzelne Organ oder den ganzen Körper betrafen. Zum Schluß aber war die Möglichkeit vorhanden, daß die Art der chemischen Änderung auf die Entstehungsart dieser ein Licht werfen werde.

[1]) Wanach, Diss. Dorpat.

[2]) Biernacki, Zeitschr. f. klin. Med., 1894.

Zu dem von Dennstedt und mir bearbeiteten Material kommt weiterhin eine Untersuchung von Schumm und mir[1]) über den chemischen Befund des Fettes in degenerierter Muskulatur und eine neue Untersuchung, welche Herr Dr. Gronover in der pharmazeutischen Abteilung des chemischen Instituts in Bonn für mich ausgeführt hat. In letzterem Fall wurde die Muskulatur der gesunden Oberarme und der gelähmten Beine bei einem Fall von Neuritis zu einer vergleichenden Analyse herangezogen. Außerdem habe ich mit meinem früheren Assistenten, Herrn Schumm, das Blut in einer Anzahl Fälle von Nephritis analysiert.

Die Untersuchungen des Fettgehaltes machen nur einen sehr kleinen Teil der Untersuchung aus. Veranlassung, diese zuerst mitzuteilen, war ein Vortrag von Fischer[2]), der bei einem Fall von Coma diabeticum einen überraschend hohen Fettgehalt des Blutes fand. Ich konnte in der anschließenden Diskussion auf die Frage von Herrn Geh. Rat Schultze mitteilen, daß derartige Fettbefunde im Blut bei Diabetes jedenfalls sehr selten seien, und daß andere Erkrankungen bei unseren Untersuchungen zum Teil höhere Werte ergeben hätten.

Der Fettgehalt des Blutes beim Diabetes ist mehrfach untersucht worden. Mariet, Ebstein, Degenhardt, Graupner[3]) konstatierten gelegentlich Lipämie. Auch Naunyn[4]) fand vereinzelt das gleiche bei schweren Fällen mit reichlicher Zuckerausscheidung. In neuerer Zeit hat Zaudy[5]) sich mit diesem Gegenstand beschäftigt und zunächst bei zwei Fällen mikroskopisch eine teilweise beträchtliche Vermehrung des Blutfettes gefunden. Bei weiteren 13 Fällen von Diabetes fand Zaudy nur zweimal

[1]) Rumpf und Schumm, Deutsche Zeitschrift für Nervenheilkunde, Bd. XX.

[2]) Fischer, Dieses Archiv, Bd. 172, Heft 1.

[3]) Siehe die Literatur bei Zaudy.

[4]) Naunyn, Der Diabetes, Nothnagels Handbuch, siehe dort auch die ältere Literatur.

[5]) Zaudy, Deutsch. Arch. f. klin. Med., Bd. 70.

eine Lipämie vorübergehender Natur, die in diesen Fällen nicht mit fettreicher Nahrung in Verbindung gebracht werden konnte. In dem einen der von Zaudy untersuchten Fälle ergab die chemische Analyse des Aderlaßblutes 6,43 p. c. Fett (Fraenkel)[1]) und diejenige des Leichenblutes 3,44 p. c. Fett (Aschoff)[2]), von Jaksch[3]) fand in den Fällen von Diabetes 0,05—0,16 p. c. Fett im Blute.

Fischer fand in dem erwähnten Fall im Durchschnitt 18,129 p. c. Fett.

Einen ähnlich hohen Fettgehalt des Blutes (15 p. c.) fand vor kurzem Stadelmann[4]) bei schwerem Diabetes.

Unter den von Dennstedt und mir untersuchten Todesfällen befinden sich sechs Fälle von Diabetes. Einer von diesen gehört der leichten Form an und starb ohne Comaerscheinungen an Lungengangrän. Die anderen fünf sind typische Comafälle.

In diesen ergab die Untersuchung des Blutes:

1.	Fall,	Tod	an	Lungengangrän			0,46	pro	mille	Fett,
2.	„	„	nach	30	stünd.	Coma	0,48	„	„	„
3.	„	„	„	17	„	„	1,10	„	„	„
4.	„	„	„	48	„	„	1,24	„	„	„
5.	„	„	„	24	„	„	0,15	„	„	„
6.	„	„	„	26	„	„	0,23	„	„	„

Das sind also wesentlich geringere Werte, als sie Fischer, Stadelmann und Zaudy in ihren Fällen erhoben haben.

Wir werden aber zunächst die Frage zu beantworten haben, wie hoch sich der Fettgehalt des Blutes in der Norm stellt. Hierbei stoßen wir auf eine große Schwierigkeit. Während der Zuckergehalt des Blutes durch die Leber reguliert wird, ist das bei dem Fettgehalt nicht in ähnlicher Weise der Fall. Der Ductus thoracicus ergießt seinen Inhalt direkt in die Vena anonyma und somit in das Blut des rechten Herzens. Nach einer fettreichen Mahlzeit muß also der Fettgehalt des

[1]) u. [2]) Fraenkel, Anhang zu Zaudys Arbeit, Deutsch. Arch. f. klin. Med., Bd. 70, S. 340 u. 341.

[3]) von Jaksch, Klin. Diagnostik, 1901.

[4]) Stadelmann, Deutsch. med. Wochenschr., 1029 4. Dez.

Blutes beträchtlich und rasch ansteigen. Allerdings scheint dieses fein emulgierte Fett wieder rasch aus dem Blute zu verschwinden. Immerhin konnte Bleibtreu[1]) bei Mastgänsen im Blute 6,126 p. c. Fett nachweisen, wobei das Blut noch nicht völlig entfettet war. Solche hohen Werte sind allerdings nicht die Regel; Lummert[2]) fand bei Hunden bei Fütterung mit Eiweiß und Kohlehydraten nur 0,9—1,15 p. c. Fett im Blute. Nach Schulz soll im Hungerzustand der Fettgehalt des Blutes von Tauben und Kaninchen etwas vermehrt sein, doch sind die gefundenen Differenzen gering.

Im menschlichen Blut fand von Jaksch bei Typhus 0,16 p. c., bei Pneumonie 0,15 p. c. Fett. Auf die Befunde bei Nephritis werde ich später eingehen. Gumprecht[3]) beschrieb einen Fall von Lipämie bei einem Alkoholiker, der in Genesung ausging, allerdings ohne genaue Analyse des Fettgehaltes. Bönniger[4]) bestimmte den Fettgehalt des Blutes durch zweimalige Ausziehung mit heißem Alkohol und fand bei verschiedenen Erkrankungen 0,75—0,85 p. c. Fett. Indessen scheint es mir fraglich, ob die Extraktion mit heißem Alkohol nicht zu hohe Fettwerte ergibt. Wir haben uns auch beim Blut der später zu schildernden Ätherextraktion nach Soxhlet bedient.

Aus den meisten der gefundenen Werte ergibt sich aber, daß unsere Befunde bei Diabetes nicht als abnorm hoch bezeichnet werden können. Es fragt sich nun, inwieweit sind diese unabhängig von der Nahrungsaufnahme. Bei den Fällen, die nach vielstündigem Coma verstorben sind, wird man einen Einfluß der Nahrungsaufnahme ausschließen können. Zweifellos unabhängig von dieser sind die Befunde bei intra partum gestorbenen ausgewachsenen Kindern. Aus einer großen Zahl solcher wurden diese als die nach Herkunft u. s. w. normalsten ausgesucht. Bei dem einen von diesen fand sich 0,57 pro mille, bei dem zweiten 0,07 pro mille Fett. Einen

[1]) Bleibtreu, Pflügers Archiv, Bd. 85.
[2]) Lummert, Pflügers Archiv, Bd. 71.
[3]) Gumprecht, Deutsch. med. Wochenschr., 1894, Nr. 39.
[4]) Bönniger, Zeitschr. f. klin. Med., Bd. 42.

geringeren Wert haben wir nur einmal bei einem Fall von perniziöser Anämie mit 0,05 pro mille erhoben, während zwei andere Fälle dieser Krankheit 1,27 und 1,47 pro mille Fett im Blute zeigten. Wir haben also auch in diesen beiden Fällen Werte, welche die Diabetesfälle teils mehr teils weniger übertreffen. Da nun auch die Fälle von v. Jaksch etwa die gleichen Werte geben, so wird es kaum angängig sein, von einer regelmäßigen Erhöhung des Fettgehaltes bei schweren Diabetesfällen und im Coma zu sprechen. Wir werden also die vereinzelten Befunde wie diejenigen von Zaudy, Stadelmann und von Fischer als ganz außergewöhnliche zu betrachten haben, zu deren Entstehung besondere Umstände mitwirken müssen, auf welche Zaudy sowie Fischer auch schon die Aufmerksamkeit gelenkt haben.

Unter den weiteren 17 Fettuntersuchungen im Blute ergeben nur zwei Erkrankungen höhere Werte. Die eine Erkrankung stellt die Arteriosklerose dar, bei welcher sich 1,1, 1,36, 1,53, 1.83 pro mille Fett im Blute fanden. Zwei Fälle mit gleichzeitigem Alkoholismus enthielten allerdings nur 0.5 und 0,321 pro mille. Die beträchtlichste Erhöhung zeigte aber ein typischer Fall von Leukämie, bei welchem 3,35 pro mille Fett im Blute gefunden wurden.

Dagegen zeigte ein Fall von Phthise nur 0,2, zwei Fälle von Karzinom 0,6 und 0,77 pro mille; in der gleichen Höhe bewegten sich die Befunde bei Nephritis.

Wir haben bei diesen Zahlen den Fettgehalt in 1000 Teilen Wasser berechnet; man kann bezweifeln, ob das für alle Vergleiche richtig ist, da der Wassergehalt des Blutes bei unseren Untersuchungen zwischen 677,9 und 900 schwankt. Wenn wir indessen auch den Fettgehalt des Blutes auf Trockensubstanz berechnen, so ergibt sich doch ein ähnliches Resultat. Der höchste Fettgehalt des Blutes bei dem einen Diabetiker wird übertroffen von dem Fettgehalt bei Arteriosklerose und bei einzelnen Erkrankungen des Blutes selbst. Selbst im Durchschnitt zeigt die Arteriosklerose höhere Fettwerte als der Diabetes. (Vergl. Tab. I.)

Tabelle I. Fettgehalt des Blutes.

	1000 Teile frische Substanz enthalten Fett	100 Teile Trocken-substanz enthalten Fett	1000 Teile frische Substanz enthalten H_2O.
Totgeburt 1 (Mohrbeck)	0,57	0,25	772,70
„ 2 (Spengemann)	0,07	0,035	800,80
Art. 1, Selbstmord (Heeger)	1,53	0,759	798,38
„ 2, verunglückt (Lukaszek)	0,50	0,30	835,50
„ 3, Alkohol (Höppner)	1,10	0,342	677,93
„ 4, Myoc. (Langbek)	1,83	0,666	725,16
„ 5, (Witte)	0,32	0,16	791,00
„ 6, Arthr. (Bothe)	1,36	0,83	836,25
„ 7, Schrumpfniere (Dobbertin)	0,12	0,05	755,30
„ 8, „ (Jensen)	0,4	0,196	796,37
Schrumpfniere (Kramp)	0,37	0,188	802,83
Nephr. parench. Hyp. C. (Jungclaus)	0,78	0,487	839,68
„ haem. (Grünewald)	0,66	0,31	786,98
An. pern., Schrumpfniere (Mahlke)	—	—	—
„ „ (Schiebe)	0,05	0,05	900,50
„ „ (Breuel)	1,27	1,22	896,44
„ „ (Krogmann)	1,47	1,13	870,77
Leukäm. (Meyer)	3,35	2,20	847,83
Diab. 1 (Henning)	0,46	0,23	803,20
„ 2 (Cramer)	0,48	0,23	790,50
„ 3 (Schmidt)	1,10	0,41	732,50
„ 4 (Sommer)	1,24	0,646	808,13
„ 5 (Laue)	0,15	0,086	826,19
„ 6 (Paaschke)	0,23	0,15	846,28
Karzin. 1 (Geiger)	—	—	—
„ 2 (Köster)	0,6	0,308	804,97
„ 3 (Kackmann)	0,77	0,43	820,72
Phthise (Schlüter)	0,2	0,097	794,14
Durchschnitt:	0,80	0,452	806,19
höchster Wert:	3,35	2,20	900,50
niedrigster „ :	0,05	0,035	677,93

Nur die Erkrankungen des Blutes nehmen eine Ausnahmestellung ein, indem in drei Fällen sehr hohe, in einem Fall sehr niedrige Fettwerte sich finden. Hier kommt in Betracht. daß mit dem Wassergehalt des Blutes die Trockensubstanz überhaupt abnimmt.

Einen geringen Fettgehalt zeigt im Gegensatz zur Arteriosklerose das Blut bei den drei Fällen von Schrumpfniere. Mit höherem Wassergehalt kann dieser Befund nicht zusammenhängen, da dieser teils normal ist, teils unter der Norm sich

hält. Den gleichen Befund ergibt der Fall hochgradiger Tuberkulose, bei welchem der geringe Fettgehalt des Blutes gegenüber dem hohen einzelner Organe auffallend ist.

Alle diese Befunde erlauben aber kaum wesentliche Schlußfolgerungen, da es schwer hält, über die vorausgegangene Nahrungsaufnahme ein sicheres Urteil zu erhalten. Die Totgeburten zeigen allerdings, daß auch ohne jede vorausgegangene Nahrungsaufnahme das Blut bis 0,25 p. c. der Trockensubstanz an Fett enthalten kann. Für die nach protrahiertem Coma gestorbenen Diabetiker und einige ähnlich verstorbene Fälle von Arteriosklerose und Nephritis kann man auch den Fettgehalt des Blutes als vermutlich unabhängig von der Nahrungsaufnahme bezeichnen. Der äußerst geringe Fettgehalt in einigen Fällen läßt allerdings gleichfalls an Störungen im Fettgehalt des Blutes denken.

Der Fettgehalt des Herzens.

Ein besonderes Interesse hat von jeher der Fettgehalt des Herzens in Anspruch genommen. Allerdings hat die lange Zeit geltende Lehre von Pettenkofer und Voit über die Entstehung des Fettes aus Eiweiß seit Pflügers Untersuchungen anderen Anschauungen Platz gemacht. Wenn wir aber heute eine eigentliche Myodegeneratio adiposa des Herzmuskels auch ausschließen und das im Herzen befindliche Fett größerenteils als eingewandert betrachten (ich verweise auch auf die Untersuchungen von Rosenfeld u. a.), so unterliegt es doch keinem Zweifel, daß eine beträchtliche Einlagerung von Fett in und um die Muskelbündel meist mit degenerativen Prozessen der Muskulatur einhergeht. Und von diesem Gesichtspunkt aus stellt die Menge des Fettes im Verhältnis zur kontraktilen Substanz einen allerdings nicht mathematischen Maßstab für die Leistungsfähigkeit des Herzens dar. Selbstverständlich wird man zur Bestimmung des Fettgehaltes des Herzmuskels das dem letzteren auflagernde epikardiale Fett entfernen müssen.

Krehl[1]) entfernte zu diesem Zweck Arterien, Venen, Vor-

[1]) Krehl, Deutsch. Arch. f. klin. Med., Bd. 51, Heft 4 u. 5.

höfe, Klappen, Sehnen und von der Oberfläche des Herzmuskels soviel, daß eine Schicht von 3 mm entfernt wurde. Auf diese Weise benutzt er wesentlich Muskulatur des linken Ventrikels und aus den rechten Kammern nur kleine Stückchen von Papillarmuskeln. Ein fast gleiches Verfahren habe ich benutzt. Es kommt auf diese Weise vorwiegend die Muskulatur des linken Ventrikels zur Untersuchung. Es gibt aber einzelne Fälle, in welchen von dem Epikardialfett Züge tief mit dem Bindegewebe in die Muskulatur eindringen. Damit stimmt auch die mikroskopische Untersuchung im Osmiumpräparat überein, welche das Fett zum Teil in den Muskelfasern selbst, zum Teil zwischen diesen zeigt. In solchen Fällen müßte man weit mehr als einige Millimeter der oberflächlichen Muskulatur entfernen, wollte man alles mit dem Epikard zusammenhängende Fett entfernen. Aber das wird kaum nötig sein, da ja auch das zwischen den Muskelfasern befindliche Fett bei dem Fettgehalt des Herzens eine Rolle spielt. Wie wird nun das Fett aus dem Blut sowie dem Herzmuskel extrahiert? Diejenige Methode, welche von den Chemikern ausgebaut ist, besteht in der Ätherextraktion des sorgfältig (auf dem Wasserbad bis zur Gewichtskonstanz) getrockneten und pulverisierten Blutes oder Muskels. Sie hat in der Soxhletschen Methode, bei welcher siedender Äther drei Stunden in einem besonderen Apparat das Pulver durchströmt, eine elegante Ausführung erhalten. Durch Verdampfen des Äthers wird dann das Fett gewonnen. Ist nun dieses Ätherextrakt eo ipso als Fett zu bezeichnen? Ich glaube nur mit einer gewissen Reserve. Denn wenn der Muskel (durch Zersetzungen) Amidosäuren, Glykogoll, Leucin, oder auch Tyrosin enthält, so könnten geringe Mengen davon in den Äther übergehen. Aber bei Benutzung frischen Muskels ist die Menge dieser minimal, und es ist allgemeiner Gebrauch geworden, dieses Extrakt als Fett zu verrechnen. Das ist auch bei den nachfolgenden Resultaten geschehen.

Krehl hat allerdings in einer Reihe von Fällen in dem Extrakt die Lecithinmenge durch Bestimmung der Phosphorsäure zu berechnen versucht und diese von dem als Fett betrachteten Ätherextrakt abzuziehen gesucht. Indessen rechnen

wir Lecithin doch zu den fettartigen Verbindungen, da sie beim Kochen mit Säuren oder Basen in Fettsäuren (Stearinsäure, Palmitinsäure, Ölsäure), Glyzerinphosphorsäure und Cholin zerfallen. Da außerdem die von Krehl gefundenen Lecithinwerte gegenüber dem Rest des Ätherextrakts nur geringe Schwankungen zeigten, so haben wir auf eine Berechnung des Lecithins verzichtet.

Durch Dormeyer,[1]) der bei Pflüger arbeitete, ist nun ausgeführt worden, daß vermittelst der Ätherextraktion nicht alles Fett des Muskels gewonnen werde; vielmehr sei das erst der Fall, wenn man den Muskel einer peptischen Verdauung unterwerfe und dann mit Äther extrahiere. Er fand dann in dem Extrakt Lecithin und flüchtige Fettsäuren, woraus sich ergibt, daß auch stickstoffhaltige Bestandteile in den Äther übergegangen sind. Auf den Rat von Pflüger hat sodann Nerking[2]) die vorgängige Verdauung durch mehrstündiges Kochen mit 2 p. c. Salzsäure und Pepsin ersetzt und die Extraktion mit Äther in dem verbesserten Schwarzschen Apparat vorgenommen. Er fand, daß die Extraktion mit Äther ohne vorhergehende Verdauung einen gewissen Prozentsatz von Fett zurückläßt, bei welchem er eine chemische Bindung an Eiweiß vermutet. Die Befunde in Pflügers Laboratorium haben auch Rosenfeld[3]) veranlaßt, seine Methode der Fettextraktion zu verbessern. Die zuletzt geübte Methode besteht zunächst in Alkoholauskochung während 1/4 Stunde, dann 6stündiger Chloroformextraktion, dann einmaliger Wiederholung sowohl der Alkoholkochung als der Chloroformextraktion. Die Extrakte wurden getrocknet, mit absolutem Äther aufgenommen, filtriert und nach Abdampfen des Äthers getrocknet. Ich habe diese Methode mit unserm Kollegen Partheil besprochen; er hat aber das Bedenken, daß das leicht zersetzliche Chloroform in der vielstündigen Anwendung durch Bildung von Chlorwasserstoff das Eiweiß angreift und so falsche Werte gibt. Indessen dürften diese Differenzen für die Pathologie nicht allzusehr ins

[1]) Dormeyer, Pflügers Archiv, Bd. 65.
[2]) Nerking, Pflügers Archiv, Bd. 85.
[3]) Rosenfeld, Zentralbl. f. innere Med. 1901. No. 6.

Gewicht fallen. Wir werden später sehen, wie sehr sich einige Grenzwerte von Rosenfeld mit dem unsrigen decken.

Unsere nachfolgenden Ergebnisse sind sämtlich mit dem Soxhletschen Verfahren gewonnen worden. Sie sind infolgedessen auch mit den Befunden den meisten früheren Untersucher vergleichbar, was gewiß nicht ohne Interesse sein dürfte. Für alle diese Befunde wird aber in der Folge eine Kontrolle durch das neuere Pflügersche Verfahren erwünscht sein.

Auch beim Herzmuskel ist die Frage nach dem normalen Fettgehalt zunächst zu erörtern. Daß auch ohne Nahrung der Herzmuskel Fett erhält, ergibt sich daraus, daß bei den beiden Totgeburten 13,29 und 10,80 pro mille der frischen Substanz Fett sind. Wie hoch darf nun der Fettgehalt steigen, ohne als pathologisch angesprochen zu werden?

Krehl fand in der Norm, daß 100 g Trockensubstanz 8.3—13,4 p. c. Ätherextrakt resp. Fett enthielten und bei Phosphorvergiftung fand er bis zu 24,9 p. c. Ätherextrakt, bei schwerer Anämie als höchsten Wert 19 p. c., bei Septikämie 17,1 p. c. Die Werte, welche v. Hösslin[1]) gefunden hat, waren etwas höher (bei Phosphorvergiftung 30,2 und 25.5 p. c., bei Tuberkulose bis 23,2 p. c.), für den normalen Herzmuskel fand v. Hösslin in dem Herz eines Verunglückten bei 80,2 p. c. Wasser einen Fettgehalt von 8,8 p. c. der Trockensubstanz.

Rosenfeld[2]) ist der Meinung, daß in der Norm der Fettgehalt von 14,66 bis 16,15 p. c. der Trockensubstanz schwankt, daß Herzen mit mikroskopischen Verfettungen 17,334 bis 24,29 p. c. der Trockensubstanz an Fett enthalten. Betrachten wir auf Grund dieser Befunde den Fettgehalt in den von uns untersuchten Herzen. (Tabelle II,)

Wir sehen, daß der Fettgehalt des Herzens von 11,51 bis 59,32 p. c. schwankt und daß 6 Fälle mehr als 40 p. c. der Trockensubstanz an Fett enthalten. Diese Werte sind zum Teil weit höher, als sie von früheren Untersuchern gefunden sind: sie dürften sich aber daraus erklären, daß die Fälle, welche zur chemischen Analyse ausgewählt wurden, eine Aus-

[1]) v. Hösslin, Deutsch. Arch. f. klin. Med., Bd. 33.

[2]) a. a. O.

wahl darstellen, welche in 5—6 Jahren aus dem gewiß großen Material des Eppendorfer Krankenhauses getroffen wurde. Man könnte ja denken, daß die hohen Fettwerte bei Herzen gewonnen seien, deren Epikardialfett nicht völlig entfernt sei. Aber einmal habe ich die Präparation des Herzens persönlich vorgenommen. Weiterhin haben wir aber auch in anderen Organen wie der Leber und der Niere Fettwerte gefunden, wie sie früher nie beobachtet sind. Bei der Leber liegt aber dem Organ kein Fett auf und ebensowenig der von der Kapsel befreiten Niere.

Würden wir Krehls Rechnung zu Grunde legen, der in der Norm 8,3—13,4 g Fett in 100 Teilen Trockensubstanz fand, so wären nach unseren Befunden nur zwei Herzen als nicht verfettet zu betrachten; selbst die Totgeburt Spengemann mit 15,84 p. c. wäre schon der Herzverfettung zuzurechnen. Ich glaube aber kaum, daß wir zu dieser Annahme berechtigt sind. Wir werden also die Grenze der Norm etwas höher annehmen, wie dieses auch Rosenfeld tut.

Ich möchte auch das Herz des Diabetikers Sommer (Fall 4) mit 16,1 p. c. von einer eigentlichen Verfettung ausgenommen wissen. Von den übrigen können Bothe und Köster zweifelhaft sein. Aber alle übrigen Werte zeigen einen Fettgehalt des Herzmuskels, welcher weit über die von Krehl sowie von Rosenfeld gefundenen normalen Werte hinausgeht. Die höchsten Werte zeigen zwei Fälle von leichter Arteriosklerose mit Alkoholismus 52,61 p. c. und 59,32 p. c. der Trockensubstanz. Von der frischen Substanz sind es in dem ersteren Fall 127 pro mille und in dem zweiten 158,28 pro mille, der dritte Fall mit hohem Fettgehalt des Herzens ist die Leukämie mit 57,8 p. c. der Trockensubstanz, bei welcher der Gehalt an Fett in frischer Substanz sogar 176,17 ausmacht. Verhältnismäßig hoch ist auch der Fettgehalt in dem leichten Fall von Diabetes und in den Fällen von Nephritis. Letztere Werte nähern sich allerdings den von Krehl und Rosenfeld gefundenen. Interessant dürfte sein, daß in Fällen von schwerster Anämie sowohl von Krehl als von uns bald eine Verminderung,

Tabelle II. Fettgehalt des Herzens.

	1000 Teile frische Substanz enthalten Fett	100 Teile Trocken-substanz enthalten Fett	1000 Teile frische Substanz enthalten H_2O.
Totgeburt 1 (Mohrbeck)	13,29	12,93	897,2
„ 2 (Spengemann)	10,80	15,84	931,8
Art. 1, Selbstmord (Heeger)	—	—	—
„ 2, verunglückt (Lukaszek), Endocard. chron.	127,21	52,61	758,2
„ 3, Alkohol. (Höppner)	—	—	—
„ 4, Myoc. (Langbek), Hyp. c.	67,44	32,3	791,24
„ 5, (Witte), Hyp. M.	158,28	59,32	733,2
„ 6, Arthr. (Bothe)	64,34	17,7	769,30
„ 7, Schrumpfniere (Dobbertin) Hyp.	64.10	31,25	794,9
„ 8. „ (Jensen)	—	—	—
Schrumpfniere (Kramp), Deg. ad.	47,6	26,2	818,76
Nephr. parench. Hyp. C. (Jungclaus), Hyp. c.	83,63	40,2	792,22
Nephr. häm. (Grünewald)	—	—	—
An. pern. Schrumpfniere (Mahlke), Myod.	85,98	42,31	796,8
„ „ (Schiebe), M. chagrin.	19,62	11.51	829,5
„ „ (Breuel), Herzverf.	176,17	57,8	695,49
„ „ (Krogmann), Hyp. f. d.	45,54	20,6	779,40
Leukäm. (Meyer)	—	—	—
Diab. 1 (Henning)	80,67	40.54	801,0
„ 2 (Cramer)	64,14	28,33	773,5
„ 3 (Schmidt)	76,60	37,51	801,1
„ 4 (Sommer)	36,78	16,1	772,54
„ 5 (Laue)	—	—	—
„ 6 (Paaschke)	58,84	25,3	767,60
Karzin. 1 (Geiger)	38,36	31,04	876,4
„ 2 (Köster)	29,01	18,8	845,76
„ 3 (Kackmann)	82,33	32,9	750,26
Phthise (Schlüter)	—	—	—
Durchschnitt:	68,13	31,0	798,86
höchster Wert:	176,17	59,32	931,8
niedrigster „ :	10,80	11,51	695,49

bald eine Vermehrung des Fettgehaltes des Herzens gefunden wurde. Bei Karzinomen war auch bei unseren Untersuchungen der Befund kein konstanter. Bei mikroskopischer Verfettung des Myokards fand sich bei Breuel (perniziöse Anämie) eine beträchtliche Vermehrung des Fetts, während bei Krogmann (ebenfalls perniziöse Anämie) diese sehr gering war. Man wird daraus schließen müssen, daß die mikroskopische Dia-

gnose einer Herzverfettung ohne Analyse des Fettgehaltes gewisse Bedenken hat. Auch die chagrinierte Zeichnung der Muskulatur kann, wie in dem Fall Schiebe, ohne schwere Fetteinlagerung vorhanden sein.

Die Frage, ob Beziehungen zwischen dem Wasser und Fettgehalt existieren, glaubt Krehl verneinen zu müssen. Er fand den Wassergehalt des gesunden Herzens im Durchschnitt 795 pro mille. Unter pathologischen Verhältnissen fand er diesen nur sehr unbedeutend verändert. Ein ganz anderes Resultat ergaben unsere Untersuchungen. Im Durchschnitt der pathologischen Fälle, welche teils Vermehrung, teils Verminderung des Wassergehaltes zeigten, fanden wir 798 pro mille, aber bei den beiden Totgeburten übertrifft der Wassergehalt diesen Wert ganz beträchtlich 931 pro mille, und bei dem Fall Witte (Myocardit. chronica mit Sklerose und Verkalkung der Aorta) sinkt der Wassergehalt des Herzens auf 695,49 pro mille.

In vielen Fällen steht dem niedrigen Wassergehalt des Herzens ein hoher Fettgehalt, dem hohen Wassergehalt ein niedriger Fettgehalt gegenüber. Es ist das auch natürlich, da mit dem Wassergehalt die Trockensubstanz in umgekehrtem Verhältnis steht. Aber da in dieser der Fettgehalt sehr schwankend ist, so ergibt sich keine gleichmäßige Beziehung. Es kommt vielmehr hoher Fettgehalt bei etwa normalem Wassergehalt (Diabet. 1) und normaler Fettgehalt bei niedrigem Wassergehalt vor (Diabet. 4). Auch anderweitige Beziehungen zu Chlornatrium, Kalium u. s. w. ließen sich nicht nachweisen. Nur das Verhalten zur Trockensubstanz und zum Eiweiß, welches wir später noch zu berücksichtigen haben, dürfte eine Bedeutung beanspruchen.

Der Fettgehalt der Leber.

Über den Fettgehalt der Leber liegen weit weniger Untersuchungen vor, als über den Fettgehalt des Herzens. Drechsel gibt an, die menschliche Leber enthalte 2 p. c. Fett. Nach König enthält die Tierleber im Mittel 3—4, höchstens 5 p. c. ihres Gewichtes an Fett. Aber im Fieber erhebt sich nach

Tabelle III. Fettgehalt der Leber.

	1000 Teile frische Substanz enthalten Fett	100 Teile Trocken-substanz enthalten Fett	1000 Teile frische Substanz enthalten H_2O.
Totgeburt 1 (Mohrbeck)	10,03	17,0	941,0
„ 2 (Spengemann)	9,90	13,32	925,7
Art. 1, Selbstmord (Heeger)	—	—	—
„ 2, verunglückt (Lukaszek)	114,70 (Fettleber)	47,10	756,5
„ 3, Alkohol (Höppner)	—	—	—
„ 4, Myoc. (Langbek)	19,49 (Muskatleber)	10,25	809,85
„ 5, (Witte)	13,08 (Stauungsleber)	10,57	876,2
„ 6, Arthr. (Bothe)	27,69 (Altersdegeneration)	11,6	762,97
„ 7. Schrumpfniere (Dobbertin)	23,59	13,15	820,6
„ 8. „ (Jensen)	25,55	11,56	778,99
Schrumpfniere (Kramp)	80,99 (Fettleber)	34,6	766,08
Nephr. parench. Hyc. C. (Jungclaus)	36,62	17,6	792,11
„ haem. (Grünewald)	—	—	—
An. pern., Schrumpfniere (Mahlke)	16,51 (Leber vergrößert)	13,07	873,7
„ „ (Schiebe)	4,22 (anäm., fetthaltig)	2,12	801,6
„ „ (Breuel)	44,43 (Fettleber)	20,29	781,02
„ „ (Krogmann)	29,35 (vergrößert, Eisenreakt.)	17,5	832,76
Leukämie (Meyer)	30,94 (anämisch)	13,72	774,64
Diab. 1 (Henning)	31,65	24,36	870,1
„ 2 (Cramer)	34,47	12,94	733,7
„ 3 (Schmidt)	21,79	10,07	783,6
„ 4 (Sommer)	29,43 (mäßig groß)	10,7	726,42
„ 5 (Laue)	51,58	21,29	757,77
„ 6 (Paaschke)	57,66	23,89	758,67
Karzin. 1 (Geiger)	34,64	24,19	856,8
„ 2 (Köster)	70,31 (cirrhot. Fettleber)	22,3	685,17
„ 3 (Kackmann)	74,34	31,7	765,72
Phthise (Schlüter)	190,09	56,6	664,59
Durchschnitt:	43,32	19,6	797,85
höchster Wert:	190,09	56,6	941,0
niedrigster „ :	4,22	2,12	664,59

Apt und Weyl der Fettgehalt der Leber bis auf 17,8 p. c. Bauer[1]) fand bei Phosphorvergiftung einen hohen Fettgehalt der Leber. Perls[2]) führt an, daß in der Leber der Fettgehalt in pathologischen Fällen bis zu 43 p. c. der frischen und bis zu 78 p. c. der trockenen Substanz steigen kann.

von Hoesslin[3]) fand bei Phosphorvergiftung bis zu 74,1 p. c. der Trockensubstanz an Fett, bei Karzinom 33 p. c., bei Phthise bis zu 67,7 p. c. Quincke und Hoppe-Seyler[4]) geben an, daß in pathologischen Fällen konstant 40 p. c. Fett sich finden und Rosenfeld fand sogar bei Phlorizinvergiftung von Hunden 20—75 p. c. der Trockensubstanz der Leber an Fett.

Unsere Totgeburten haben 10 und 9,9 pro mille der frischen Substanz von Fett. Ziehen wir aus allen Fällen die Durchschnittszahl, so erhalten wir einen Fettgehalt von 43 pro mille oder etwas über 4 p. c.

Legen wir aber an Stelle der frischen Substanz die Trockensubstanz der Rechnung zu Grunde, so verschieben sich die Werte bei den Totgeburten ganz beträchtlich auf 13 und 17 p. c. Es liegt das an dem hohen Wassergehalt der Leber in diesen Fällen. Als Durchschnitt finden wir dann 19,6 p. c. der Trockensubstanz an Fett. Legen wir die Werte bei den Totgeburten und den Durchschnitt zu Grunde, so würden die Fälle von Arteriosklerose vorgeschrittenen Stadiums,

3 von 5 Fällen von Coma diabeticum,
2 Fälle von Anaemia perniciosa,
1 Fall von Leukämie,

einen normalen oder unternormalen Fettgehalt annehmen lassen.

Dagegen zeigen

3 Fälle von Karzinose,

[1]) Bauer, Zeitschr. f. Biologie Bd. VIII, Heft 1.
[2]) Perls, Zentralblatt f. d. med. Wissenschaft. 1873. S. 801.
[3]) v. Hoesslin, a. a. O.
[4]) Nothnagels Spezielle Pathologie und Therapie. Bd. XVIII.

3 Fälle von Diabetes (2 Komafälle),
1 Fall von perniziöser Anämie

eine mäßige Erhöhung des Fettgehaltes.

1 Fall von Schrumpfniere mit anatomischer Fettleber,
1 Fall von Alkoholismus (verunglückt),
1 Fall von ausgedehnter Tuberkulose

zeigen aber Werte, welche den von Perls und von Hoesslin gefundenen nahe kommen. Der Alkoholismus zeigt 47 p. c., die Tuberkulose 56,6 p. c. der Trockensubstanz an Fett. Von der frischen Substanz macht in diesen Fällen das Fett 114 und 190 pro mille aus.

Daß Alkoholismus und Tuberkulose zu Fettleber neigen, ist ja aus klinischen Befunden bekannt. Afanassijew[1]) sowie von Kahlden[2]) haben diese Fettinfiltration der Leber (sowie anderer Organen) nach Einverleibung von Äthylalkohol und Amylalkohol auch experimentell erwiesen. Auf die klinische Bedeutung dieser Fettinfiltration der Leber haben Gilbert und Lereboullet[3]) neuerdings wieder die Aufmerksamkeit gelenkt. Die Fettinfiltration der Leber bei Phthise ist ebenfalls auf tuberkulöse Prozesse zurückgeführt worden. Auch bei Karzinose sind ähnliche Befunde erhoben worden.

Es erscheint mir nun von hohem Interesse, daß in den späteren Stadien des Alkoholismus, und dahin gehört ein Teil der Arteriosklerosefälle, die Erhöhung des Fettgehaltes der Leber nicht mehr nachweisbar ist und nur zum Teil Werten unterhalb der Norm Platz gemacht hat. Und mit diesem Befund finden sich Muskatleber, Stauungsleber und cirrhotische Prozesse der Leber. In dem einen Fall cirrhotischer Fettleber bei Karzinose liegt der Fettgehalt noch über dem Durchschnittt, während er bei den beiden anderen Fällen von Karzinose noch erhöht ist. Man wird daran denken müssen, daß die in den Anfangsstadien vorhandene Fettinfiltration teilweise ein Symptom

[1]) Afanassijew, Zieglers Beiträge z. pathologischen Anatomie. 1890. Bd. VIII, S. 443.
[2]) von Kahlden, Zieglers Beiträge. 1891. Bd. IX, S. 349.
[3]) Gaz. hebd. de méd et de chir. 1902. No. 50.

degenerativer Vorgänge in der Leber darstellt, deren Folgen im Laufe längerer Zeit häufig cirrhotische Prozesse sind. Die Erhöhung des Fettgehaltes in dem einen Falle von Nephritis hängt vielleicht mit einer ähnlichen Ätiologie wie die Arteriosklerose zusammen. Die entgegenstehenden Befunde des Fettgehaltes der Leber bei den drei Erkrankungen des Blutes zu erörtern, dürfte wenig greifbare Resultate fördern, da die Ätiologie der Bluterkrankungen noch ganz dunkel ist.

Auch beim Diabetes sind gleichmäßige Befunde nicht erhoben worden. Die Mehrzahl der Komafälle hatte einen sehr geringen Fettwert. Nur in 2 Fällen erhebt sich derselbe über den Durchschnitt. Bei der fettreichen Ernährung von Diabetikern dürfte dieser Befund mit dem starken Fettverbrauch zu erklären sein. Daß beim experimentellen Diabetes der Hunde durch Pankreasexstirpation regelmäßig eine kolossale Verfettung der Leber gefunden wird, wissen wir durch Naunyn[1]), hier ist aber ein wesentlich kürzerer Verlauf der Erkrankung vorhanden, als beim Diabetes mellitus. Immerhin dürfte es interessant sein, daß die größte Fettanhäufung der Leber sich bei einem frischen Fall von Diabetes findet, der nicht im Koma gestorben ist.

Daß die hochgradige Fettanhäufung der Leber häufig mit einer Verminderung des Wassergehaltes (756 und 664 gegenüber dem Durchschnitt 797 pro mille) einhergeht, sei nur kurz erwähnt. Doch ist der Befund nicht konstant. Abgesehen von den Totgeburten mit ihrem hohen Wassergehalt findet sich auch niedriger Wassergehalt mit mittlerem Fettgehalt, sodaß beide Prozesse nicht immer entgegengesetzt proportional verlaufen. Vermutlich gehen aber mit der Fettinfiltration vielfach Schädigungen der Leberzellen einher, oder ihr voraus, wie das Ribbert[2]) vor kurzem ausgeführt hat. Wir werden auf diesen Punkt später noch zurückzukommen haben.

[1]) Naunyn, Der Diabetes mellitus. Nothnagels spezielle Pathologie und Therapie. Bd. VII, 1.

[2]) Ribbert, Sitzungsber. der Gesellsch. z. Beförd. d. gesamten Naturwissensch. Marburg, Mai 1902.

Tabelle IV. Fettgehalt der Niere.

	1000 Teile frische Substanz enthalten Fett	100 Teile Trocken-substanz enthalten Fett	1000 Teile frischer Substanz enthalten H^2O.
Totgeburt 2 (Spengemann)	16,52	22,82	927,6
Art. 4, Myoc. (Langbeck)	38,33 (Stauungs-niere.)	19,2	806,68
„ 5, (Witte)	60,64 (Stauungs-niere.)	32,96	816,0
„ 7, Schrumpfniere (Dobertin) . . .	43,99 (Schrumpf-niere.)	28,88	847,7
An. pern., Schrumpfniere (Mahlke) . .	13,46 (Schrumpf-niere.)	28,45	882,4
„ „ (Breuel)	63,62	34,3	814,98
„ „ (Krogmann)	29,93 (blass.)	15,6	809,11
Diab. 1 (Henning)	25,46	23,86	893,3
„ 3 (Schmidt)	33,73 (Nephr. inc.)	18,12	819,4
„ 4 (Sommer)	24,28 (Nephr. inc.)	12,7	809,28
„ 6 (Paaschke)	47,63 (Nephr. inc.)	23,5	797,33
Durchschnitt:	37,96	23,67	837,98
höchster Wert:	63,62	34,3	927,6
niedrigster „ :	16,52	12,7	797,33

Der Fettgehalt der Nieren.

Die Untersuchungen der Nieren stehen an Zahl wesentlich zurück. Legen wir nur die Trockensubstanz zu Grunde, so zeigt die eine Totgeburt 22,82 p. c., eine Zahl, die fast mit dem Durchschnitt übereinstimmt (Tabelle IV). Von diesem entfernt sich der höchste und der niedrigste Wert nicht unbeträchtlich. Die niedrigsten Werte zeigen ein Fall von Diabetes mit beginnender Nephritis und ein Fall perniziöser Anämie mit blasser Niere. Aber auch die übrigen Fälle von Diabetes zeigen Werte, welche von dem Durchschnitt kaum abweichen. Den höchsten Wert zeigt ein Fall von perniziöser Anämie mit 34,3 p. c. der Trockensubstanz. Dieser Befund ist nicht ganz neu. Früher ist derselbe in der Art erklärt worden, daß eine fettige

Tabelle V. Fettgehalt der Milz.

	1000 Teile frische Substanz enthalten Fett	100 Teile Trocken-substanz enthalten Fett	1000 Teile frische Substanz enthalten H_2O.
Totgeburt 1 (Mohrbeck)	5,05	9,30	945,7
„ 2 (Spengemann)	6,89	16,6	958,6
Art. 5 (Witte)	16,70	10,45	840,4
An. pern., Schrumpfniere (Mahlke) . .	2,84	3,03	906,4
„ „ (Schiebe) . .	2,52	1,40	820,3
„ „ (Breuel) . .	11,80	7,1	834,12
„ „ (Krogmann) .	48,06	24,8	806,79
Diab. 3 (Schmidt)	15,30	8,8	826,4
„ 6 (Paaschke	15,83	8,2	808,81
Durchschnitt:	13,88	9,96	837,98 (a. W.)
höchster Wert:	48,06	24,8	958,6
niedrigster „ :	2,52	1,4	808,8

Entartung der Nieren infolge mangelnder Oxydation angenommen wurde, ein Standpunkt, den Senator[1]) noch zu vertreten scheint. Es dürfte sich aber auch in diesen Fällen um eine Fettinfiltration nach Untergang des Parenchyms handeln (Rosenfeld). Die nächsthohen Werte finden sich bei Stauungsniere und Schrumpfniere mit etwa 32 und 28 p. c. der Trockensubstanz. Allerdings fand Rosenfeld in Untersuchungen an normalen Hunden den Fettgehalt zwischen 18,5 und 29,12 p. c. der Trockensubstanz schwankend, sodaß es einstweilen nicht angängig ist, die Befunde von 28 p. c. zu den annormal hohen zu rechnen, zumal auch bei Hunden, welche mit Phloridzin, Kalium bichromicum und Phosphor behandelt waren, höhere Werte als die angegebenen von Rosenfeld nicht gefunden sind. Man wird also die vorstehenden Befunde in der Niere als Beiträge zu betrachten haben, deren Bedeutung in der Folge nach reichlicherer Untersuchung gesunder Nieren erwogen werden kann.

[1]) Senator, Die Erkrankungen der Nieren. Nothnagels spez. Pathol. u. Therapie. Bd. XIX, 1.

Tabelle VI. Fettgehalt des Gehirns.

	1000 Teile frische Substanz enthalten Fett	100 Teile Trocken-substanz enthalten Fett	1000 Teile Trocken-substanz enthalten H_2O.
Totgeburt 2 (Spengemann)	23,63	32,1	926,4
Art. 5 (Witte)	85,48	46,56	816,4
„ 7 Schrumpfniere (Dobbertin)	92,70	48,59	809,2
An. pern. (Mahlke)	64,34	37,94	830,4
„ „ (Schiebe)	55,48	24,64	774,8
Diab. 2 (Cramer)	70,73	34,84	797,0
„ 3 (Schmidt)	82,73	41,20	799,2
„ 4 (Sommer)	99,49	44,6	777,29
Karz. 1 (Geiger)	70,54	47,12	850,3
Durchschnitt:	71,68	39,73	820,11
höchster Wert:	99,49	48,59	926,4
niedrigster „ :	23,63	24,64	774,8

Der Fettgehalt der Milz und des Gehirns.

Noch schwieriger als der Fettgehalt der Nieren ist derjenige der Milz und des Gehirns zu beurteilen. Bei der Milz sind allerdings die Differenzen sehr groß (Tabelle V). Legen wir der Beurteilung nur die Trockensubstanz zu Grunde, so stimmt der erhaltene Fettwert bei den Totgeburten sowohl mit dem Durchschnitt als den Diabetesfällen und dem einen Falle von Arteriosklerose überein. Abweichende Befunde zeigen nur die Blutkrankheiten teils mit minimalem, teils mit sehr hohem Fettgehalt. Da über den Fettgehalt der Milz bisher kaum Beobachtungen vorliegen (Litten[1]) fand allerdings in der amyloid entarteten Milz auch Fett), so dürfte es überflüssig sein, auf Grund der wenigen Befunde in weitere Erwägungen einzutreten.

Den Fettgehalt des Gehirns zu beurteilen bietet die gleichen Schwierigkeiten. Wir wissen, daß im Gehirn neben Fett Cholestearin vorkommt; Petrowsky[2]) fand in der grauen Substanz

[1]) Litten, Die Erkrankungen der Milz. Nothnagels spezielle Pathol. und Therapie. Bd. V, 8.

[2]) Petrowsky, Archiv f. die ges. Physiol. Bd. VII, S. 367.

18,6 und in der weißen 51,9 p. c. der Trockensubstanz an Cholestearin und Fett, was im Durchschnitt etwa 35 p. c. ergeben würde und mit unserem Durchschnitt von 39 p. c. der Trockensubstanz ziemlich übereinstimmt.

Die übrigen Werte (Tabelle VI) zeigen bezüglich des Fettgehalts der frischen Substanz nur in einer Beziehung eine beträchtliche Differenz, als bei der einen untersuchten Totgeburt der Fettgehalt außerordentlich gering ist (23,6 pro mille gegen den Durchschnitt 71,6 pro mille). Es dürfte dieser Befund mit der späten Entwicklung der Markscheiden des Gehirns in Zusammenhang gebracht werden können. In der Trockensubstanz tritt diese Erscheinung nicht so hervor; hier zeigt sich der geringste Fettgehalt bei einem Fall von perniziöser Anämie. der sich durch minimalen Fettgehalt auszeichnet.

Die übrigen Werte zeigen so geringe Differenzen, daß man dem Gehirn eine besondere Fähigkeit der Regulation des Fettgehaltes zuschreiben möchte.

Der Fettgehalt der Muskulatur.

Die Muskelfasern enthalten zweifellos stets Fett; außer diesem findet sich aber auch zwischen den Fasern im Bindegewebe, in der Begleitung der Gefäße und Nerven stets Fett. Je fettärmer ein Organismus ist, um so fettärmer scheint die Muskulatur zu sein. Beim Wild sind von J. König und Farwick[1]) nur 1,07 p. c. und 1,43 p. c. (Hase und Rebhuhn) gefunden worden, Petersen[2]) fand sogar bei einem mageren Ochsen nur 0,76 p. c.

von Hoesslin fand bei Phthise bis zu 13,9 p. c., bei Phosphorvergiftung bis zu 19,5 p. c., und in einem Fall von interstitieller Nephritis 35,3 p. c. der Trockensubstanz an Fett.

Wir waren in der Lage, anscheinend gesunde Muskeln eines Menschen zum Vergleich mit kranken zu untersuchen. Es handelte sich um einen 66jährigen Mann, der im Anschluß

[1]) J. König und B. Farwick, Zeitschr. f. Biolog. XII. 1876. Gutes Fleisch des Rindes enthält dagegen 74 p. c. Wasser, 20 p. c. Eiweißstoffe, 5 p. c. Fett, 1 p. c. Salze.

[2]) Petersen, Zeitschr. f. Biolog. VII. 1871.

an Influenza an einer multiplen Neuritis erkrankte. Anfangs waren auch die Arme schwächer, dann aber erholten sich diese und nur die Beine blieben gelähmt. Pat. starb nach sechsmonatiger Krankheit. In dieser hatte er zuletzt wegen Decubitus im permanenten Wasserbad gelegen, dabei zu allen Bewegungen, zum Essen u. s. w., die Arme frei bewegt, während die Beine völlig gelähmt waren. Es wurde nun als gesunde Muskulatur der Deltoideus, der Triceps und Biceps ausgewählt und nach völliger Entfernung des auflagernden Fettes zur chemischen Untersuchung verwendet.

Normale Muskulatur.

1000 Teile frischer Muskel enthielten im Mittel 37,33 g Fett,
1000 „ „ „ „ „ „ 762,5 H_2O,
1000 „ „ „ „ „ „ 27,77 g N,
100 „ Trockensubstanz „ 15,7 g Fett.

Demgemäß stellt sich Stickstoff : Fett = 1 : 1,34.

Dieser Fettbefund stimmt übrigens in überraschender Weise mit denjenigen Ganzwerten, welche bei normalem Herzmuskel gefunden sind.

Von den oben ausführlicher erwähnten Fällen ist nur in einem die Muskulatur untersucht worden. Es ist dieses der Diabetiker 4 (Sommer).

In diesem Fall fanden wir in der Muskulatur der Beine (Quadriceps und anliegende Muskeln) in 1000 Teilen frischer Substanz 112,10 g Fett. Von der Trockensubstanz machte das Fett 36,0 p. c. aus. In diesem Fall scheint das Fett der Muskulatur eine deutliche Erhöhung erfahren zu haben.

Eine weitere Analyse der Muskulatur in Bezug auf den Fettgehalt ist von mir und O. Schumm[1]) veröffentlicht worden. Es handelt sich um die gesamte Muskulatur der Vorderarme und Unterschenkel, welche infolge multipler Neuritis gelähmt waren und Entartungsreaktion zeigten. Diese sorgfältig von Sehnen und äußerem Fett befreiten Muskeln ergaben auf

[1]) Rumpf und Schumm, Deutsche Zeitschr. f. Nervenheilkunde, Bd. XX.

1000 Teile frische Substanz 148,744 g Fett oder auf 100 Teile Trockensubstanz 45,49 g. In diesen degenerierten Muskeln ist der Fettgehalt wesentlich höher als in normaler Muskulatur und übertrifft auch den Befund bei dem im Coma gestorbenen Diabetiker 1. Auch in dem degenerierten Muskel geht die Fettanhäufung mit wesentlichen Änderungen im Wassergehalt und der Zusammensetzung des Muskels, insbesondere der Verarmung an Eiweiß einher.

Weiterhin haben wir die erkrankte Beinmuskulatur in dem schon oben erwähnten Fall von Neuritis untersucht. In der erkrankten Muskulatur fanden sich in 1000 Teilen frischer Substanz 146,6 Teile Fett, oder in 100 Teilen Trockensubstanz 47,6 Teile Fett. Da 1000 Teile frische Substanz 20,71 g N enthielten, so stellt sich N : Fett = 1 : 2,3.

Die Fettablagerung in dem erkrankten Muskel ist also mit einer wesentlichen Änderung der chemischen Struktur verknüpft, die ihren Ausdruck in der Herabsetzung des Eiweißgehaltes findet. Außerdem fand sich eine Herabsetzung des Kaliumgehaltes neben einer Vermehrung des Chlornatriums, wie Schumm und wir dieselbe auch in dem früheren Fall beobachtet haben.

Einen fast gleichen Eiweiß-Fettquotienten hat übrigens Rosenfeld bei einem Fall von Herzverfettung nach Phthise gefunden (Fall Y), indem sich hier auf 10,8 p. c. N 24,29 p. c. Fett fand. Es ergibt das N : F. = 1 : 2,25. In dem normalen Herzen betrug dieser etwa $\frac{1}{1,1}$ und $\frac{1}{1,2}$.

Für die Leber dürfte neben dem Eiweiß auch der Gehalt an Glykogen in Betracht kommen, der nach Rosenfeld in einem gewissen Gegensatz zur Fetteinlagerung stehen soll.

In den vorstehenden Untersuchungen hat sich im Blut und in allen untersuchten Organen stets Fett nachweisen lassen. Da dieses auch bei Ausschluß jeder Ernährung von seiten des Magen-Darmkanals in den Totgeburten sich fand, so müssen wir wohl annehmen, daß die Eiweißsubstanzen des Körpers ein dringendes Bedürfnis haben, sich Fett anzulagern. Aller-

dings schwankt die Menge in einzelnen Fällen ganz beträchtlich, indem sie bald eine allgemeine Erhöhung, bald eine Verminderung zeigt. Doch bleibt eine Erhöhung des Fettgehaltes der Organe bei fehlender Erkrankung dieser in gewissen Grenzen. Bei Erkrankung des einzelnen Organs stieg allerdings der Gehalt dieses an Fett ganz beträchtlich an. Nur vereinzelt fand sich in solchen Fällen eine Fettanhäufung in mehreren Organen.

So kommt bei Alkoholismus eine gleichzeitige Vermehrung des Fettes im Herzen und der Leber vor, aber bei anderen Fällen geht die Fettinfiltration des Herzens mit geringem Fettgehalt der Leber einher. Nur bei den Erkrankungen des Blutes findet sich einmal ein sehr geringer, in anderen Fällen ein sehr hoher Fettgehalt des Blutes und der Organe. Neben dem allgemeinen Fettreichtum kommen also Verschiedenheiten der Organe in Betracht, welche die Fettinfiltration bedingen, Verschiedenheiten, welche vielfach mit degenerativen Prozessen einhergehen.

Für das Herz und die Muskulatur findet sich ein Maßstab der Degeneration in dem Quotienten von Eiweiß und Fett.

Für die übrigen Organe liegen keine entsprechenden Bestimmungen vor. Vielleicht lassen sich hier noch andere Anhaltspunkte für den degenerativen Prozeß feststellen.

Der Wassergehalt steht in seiner Größe im allgemeinen in einem gewissen Gegensatz zum Fettgehalt. Es wäre das in regelmäßiger Proportion zu erwarten, wenn der Fettgehalt der Trockensubstanz mit der letzteren gleichmäßig ab- und zunehmen würde. Das ist aber nicht der Fall, und so sehen wir gelegentlich auch hohen Wassergehalt und verhältnismäßig hohen Fettgehalt nebeneinander und umgekehrt. Die degenerativen Prozesse, welche die beträchtliche Fettinfiltration im Gefolge haben, gehen also häufig mit einer Abnahme, hie und da aber auch mit einer relativen Zunahme des Wassergehaltes der Organe einher. Auf diese Punkte wird aus der Bearbeitung des Wasser- und Salzgehaltes der verschiedensten Organe zurückzukommen sein.

Bemerkungen über das gefundene Fett.

Bekanntlich enthält das menschliche Fett nach allen Untersuchungen im wesentlichen wechselnde Mengen der Glyceride von Ölsäure, Palmitinsäure und Stearinsäure. Langer[1]) fand außerdem geringe Mengen von Buttersäure und Kapronsäure, aber keine dem Äthylalkohol ähnliche Substanzen. Mehrfach wurde konstatiert, daß das Fett sowohl einzelner Individuen als dasjenige verschiedener Körperteile des gleichen Individuums Verschiedenheiten zeigte. Langer fand den Gehalt an festen Fettsäuren beim Kind dreimal größer als beim Erwachsenen. Jaeckle[2]) fand im Menschenblut keine charakteristischen Bestandteile, welche dasselbe vom Tierfett trennen ließen. Interessant ist seine Anschauung über die Bedeutung der Kalkseifen beim Verkalkungsprozesse. Mit den genannten Verschiedenheiten dürfte auch der wechselnde Schmelzpunkt zusammenhängen, der von 27—45° gefunden wurde.

Mitschel[3]) fand eine Jodzahl von 61,5, eine Säurezahl von 6,5, Rosenfeld fand wechselnde Jodzahlen von 67,8—75,7.

Langer fand folgende Fettsäuren

Ölsäure . . .	89,80 p. c.
Palmitinsäure .	8,16 „
Stearinsäure .	2,04 „

Lebedeff[4]) fand in dem Darmfett

Ölsäure	74,4—76,6 p. c.
Palmitin- und Stearinsäure .	20,9—22,0 „

in dem Leberfett

Ölsäure	68,4—68,7 p. c.
Palmitin- und Stearinsäure .	26,6—26,8 „

bei weiterer Extraktion der Leber

Ölsäure . . .	60,4—61,9 p. c.
feste Fettsäure .	31,9—32.8 „

[1]) Langer, Monatshefte f. Chemie. Bd. II, S. 382.
[2]) Jaeckle, Zeitschr. f. physiol. Chemie. Bd. 36, Heft 1.
[3]) Citiert nach Lindemann, Zeitschr. f. Biologie. 1899. Bd. 38.
[4]) Lebedeff, Zeitschr. f. physiol. Chemie. Bd. VI.

aus dem Unterhautfettgewebe eines gut genährten Menschen

Ölsäure . . . 78,6—80 p. c.
feste Fettsäure . 14,7—16,7 „

Schumm und ich[1]) fanden in dem Fett aus der degenerierten Muskulatur:

Schmelzpunkt des Fettes	39° C
Schmelzpunkt der abgeschiedenen Fettsäuren	36,5 „
Jodzahl des Fettes	66,14
Säuregehalt des Fettes	4,56
flüssige Fettsäure	71,98 p. c.
feste Fettsäure	23,99 „

Aus den Bleibestimmungen haben Schumm und ich allerdings mit einiger Reserve den Schluß gezogen, daß die flüssigen Fettsäuren aus Ölsäure und die festen aus annähernd gleichen Teilen Palmitin- und Stearinsäure bestanden.

In dem weiteren von Gronover und mir untersuchten Fall ergab die Untersuchung des Fettes aus dem gesunden Muskel folgende Resultate:

Schmelzpunkt des Fettes	24°
Brechung im Zeißschen Refraktor bei	50° = 51,3
Mittel der Jodzahl	56,6
Verseifungszahl	195
Säurezahl	9,2
feste Fettsäure	26,3 p. c.
Schmelzpunkt	57°
Brechung bei	68,5° = 12,0
flüssige Fettsäuren	63,69 p. c.
Brechung bei	50° = 44.

Also auch in diesem Falle finden sich wieder wesentliche Unterschiede gegenüber den füheren Befunden.

Die Analyse des Fettes aus dem kranken Muskel ergab aber folgende Resultate:

Schmelzpunkt	20,07
Brechung im Zeißschen Refraktor bei	50° = 49

[1]) Rumpf und Schumm, Deutsche Zeitschr. f. Nervenheilk. Bd. XX.

Mittel der Jodzahl	58,58
Verseifungszahl	199
Säurezahl	8,1
feste Fettsäuren	28,62 p. c.
flüssige Fettsäuren	63,76 „

Die festen Fettsäuren hatten einen Schmelzpunkt von 55,5 und bei 70° eine Brechung von 15; die flüssigen Fettsäuren bei 50° = 42.

Vergleichen wir diese Befunde bei demselben Menschen, so zeigen sich auch hier wesentliche Differenzen zwischen dem Fett der Arm- und der Beinmuskeln. Diese Differenzen betreffen fast alle wesentlichen Punkte. Doch ist in dem quantitativen Verhältnis zwischen flüssigen und festen Fettsäuren kein beträchtlicher Unterschied vorhanden.

Ähnliche Differenzen zwischen den Fettdepots desselben Menschen fand Lindemann[1]), der speziell das Fett in dem degenerierten Herzmuskel untersuchte und Differenzen in der Säurezahl, der Verseifungszahl und Jodzahl gegenüber dem Subkutanfett fand. Lindemann fand in dem Degenerationsfett höhere Säuren und Verseifungszahlen und glaubt, daß dieses dem Butterfett näher steht. Indessen wurde dieser Befund nur zum Teil von uns erhoben. Daß aber unsere Kenntnis der Fette des Menschen noch weit von einem Abschluß entfernt ist, ergibt sich auch aus der nachfolgenden Beobachtung.

Die festen Fettsäuren bestehen nach allgemeiner Annahme aus einem Gemisch von Palmitinsäure und Stearinsäure. Ohne daß ein wesentlicher Grund, dieses zu bezweifeln, vorlag, wurde mit dem neuen Zeißschen Refraktor die Brechung bestimmt. Dieselbe ergab bei 68,5° eine Brechung von 12. Bei der Temperatur von 68,5° liegt nun die Brechung der Palmitinsäure bei 13, diejenige der Stearinsäure bei 17,3. Es ist also bei einer Brechung von 12 ganz unmöglich, daß die festen Fettsäuren nur aus Palmitin- und Stearinsäure bestehen. Es muß vielmehr mindestens eine Säure mit tieferer Brechung in dem Gemisch vorhanden sein, eventl. können es auch zwei

[1]) Lindemann, Zeitschr. f. Biolog., Bd. 38, 1899.

sein. In dieser Hinsicht kann nur die Myristinsäure mit einer Brechung von 7 und eventl. die Laurinsäure mit einer Brechung von 5 in Betracht kommen. Vermutlich handelt es sich um Myristinsäure.

Weiterhin wurde auch das mittlere Molekulargewicht bestimmt. Die Brechung der Fettsäuren lag bei 70° bei 15, die der Palmitinsäure liegt bei dieser Temperatur bei 12,5, der Stearinsäure bei 17. Der Schmelzpunkt der festen Fettsäuren lag bei 55°. 1,7132 g fester Fettsäure brauchten zur Sättigung 6,63 mm $^1/_1$ Normal Kalilauge. Hieraus berechnet sich das Molekulargewicht 260. Das Molekulargewicht der Palmitinsäure ist 256, das der Stearinsäure 284. Würde nun ein Gemisch von etwa gleichen Teilen Palmitinsäure und Stearinsäure vorliegen, so müßte bei der Titration ein höheres Molekulargewicht, etwa 270, gefunden werden. Der Schmelzpunkt der Myristinsäure liegt bei 53,8°, derjenige der Palmitinsäure bei 62° und der der Stearinsäure bei 69,2°, während der Schmelzpunkt der Fettsäure bei 55° lag. Auch hieraus dürfte zu schlußfolgern sein, daß die festen Fettsäuren nicht nur ein Gemisch von Stearinsäure und Palmitinsäure darstellen, sondern daß diesen auch Myristinsäure und eventl. Laurinsäure beigemengt sind.

Aber auch die flüssigen Fettsäuren können nach dem Verhalten der Brechung nicht gleichmäßig zusammengesetzt sein.

Schlußsätze:

1. Fett findet sich im Blute und allen Organen des Menschen auch ohne vorausgegangene Ernährung von seiten des Magen-Darmkanals (bei Totgeburten). Man kann dasselbe somit als einen normalen Bestandteil der einzelnen Organe betrachten, oder muß wenigstens annehmen, daß das Bestreben der eiweißartigen Gewebe, sich Fett in gewissen Mengen anzulagern, ein außerordentlich großes ist. Die Menge des Fettes schwankt, abhängig von den individuellen Verhältnissen, im Blut und den Organen in beträchtlichen Grenzen. Abgesehen hiervon finden sich als Ausdruck pathologischer Veränderungen beträcht-

liche Abweichungen von dem Durchschnitt nach der Seite der Erhöhung.

2. Der Fettgehalt des Blutes schwankt je nach dem Verdauungszustand außerordentlich und ist deshalb schwierig zu beurteilen. Doch ist eine regelmäßige und starke Erhöhung bei Fällen von Coma diabeticum nicht anzunehmen. Sie kommt in mäßigem Grade vor, scheint sich aber nur ganz ausnahmsweise zu den von Zaudy sowie von Fischer gefundenen Werten zu steigern. In höherem Grade und regelmäßiger scheint die Arteriosklerose mit einer Vermehrung des Blutfettes einherzugehen. Ein geringer Fettgehalt des Blutes fand sich bei Schrumpfniere und in einem Fall von Tuberkulose.

3. Der Fettgehalt des Herzens und der Muskulatur kann eine beträchtliche Erhöhung erfahren. Im Herzen sowohl wie der peripherischen Muskulatur scheinen 16 Teile Fett auf 100 Teile Trockensubstanz noch den nicht pathologischen Werten zugerechnet werden zu müssen. Es ergibt das 1 g Stickstoff auf 1,2 bis 1,3 g Fett. Dabei muß allerdings in Betracht gezogen werden, daß neben der Fettinfiltration die Gesamtmenge der leistungsfähigen Muskulatur für die Funktion die Hauptrolle spielt.

In pathologischen Verhältnissen fanden sich als höchster Wert auf 100 Teile Trockensubstanz

im Herzen . . . 59,32 g Fett,
in der Muskulatur 47,6 g „

Es ergibt das nach den Befunden in der Muskulatur 1 g Stickstoff auf 2,3 g Fett. Ein ganz ähnliches Verhältnis läßt sich aus den von Rosenfeld untersuchten pathologischen Herzen berechnen.

4. Der Fettgehalt der Leber erhebt sich in den vorstehenden Untersuchungen bis zu 190 pro mille der frischen und 56,6 p. c. der trockenen Substanz. Alkoholismus und vorgeschrittene Tuberkulose müssen als die wichtigsten ätiologischen Momente für die Fettinfiltration bezeichnet werden. Für den Alkoholismus kommen indessen nur die früheren Stadien in Betracht, da mit den später eintretenden Schrumpfungsprozessen der Fettgehalt bis zur Norm und unter diese sinken kann. Von

der Trockensubstanz können 19,6 p. c. an Fett wohl noch den normalen Werten zugerechnet werden. Auch bei Karzinom fanden sich hohe Fettwerte der Leber. In den späteren Stadien des Diabetes fand sich nur ein mittlerer Fettgehalt, bald unter dem Durchschnittswert, bald etwas darüber.

5. Der Fettgehalt der Niere schien bei Stauungsniere und Schrumpfniere teilweise erhöht zu sein.

6. Die Untersuchungen des Fettgehalts der Milz und des Gehirns lassen keine allgemeinen Schlüsse zu. Interessant ist vielleicht der geringe Fettgehalt des Gehirns bei der Totgeburt und der fast gleichmäßige Fettgehalt der Gehirne Erwachsener.

7. Da die untersuchten Organe im allgemeinen keine wesentliche Änderung der Größe zeigten, so setzt der mit der hochgradigen Fettinfiltration verknüpfte oder ihr vorausgehende Prozeß eine wesentliche Verminderung des funktionsfähigen Gewebes voraus. Es ist deshalb sehr wohl denkbar, daß die Einwanderung von Fett zum Teil erfolgt, um dem geschädigten Gewebe reichliches Nährmaterial zuzuführen.

8. Das menschliche Fett kann unter den festen Fettsäuren neben Palmitinsäure und Stearinsäure noch Myristinsäure oder Laurinsäure enthalten; vermutlich sind auch der Ölsäure noch andere flüssige Fettsäuren gelegentlich beigemengt. Eine konstante Zusammensetzung des menschlichen Fettes gibt es nicht.

X.
Kleinere Mitteilungen.

1.
Eine Methode zur Konservierung von anatomischen Präparaten.[1])

Von
Dr. M. Claudius in Kopenhagen.

Die verschiedenartige Zeichnung der Gewebe schreibt sich sowohl in den gröberen als in den feineren Zügen von der Anordnung und dem

[1]) Vortrag, gehalten in dem internationalen medizinischen Kongreß zu Madrid 1903.

Blutgehalt der Gefäße her, in letzter Instanz also von der Verteilung des Hämoglobins. Eine Methode zur Aufbewahrung von anatomischen Präparaten muß daher erstens und vor allen Dingen auf die Konservierung des Hämoglobins abzielen.

Wenn Aufbewahrung in Alkohol die ursprüngliche Zeichnung verwischt und zuletzt ganz auslöscht, liegt es daran, daß das Hämoglobin umgebildet wird in Para- und Methämoglobin; das Hämoglobin und namentlich dessen Sauerstoffverbindung sind bekanntlich sehr unbeständig, indem sie sehr leicht in das isomere Methämoglobin übergehen. Es ist daher der von dem Hämoglobin absorbierte Sauerstoff, von dem die Gefahr droht. Da nun die Kohlenoxydverbindung des Hämoglobins dagegen sehr beständig ist und die Einwirkung von starken chemischen Reagenzien, sowie von Natronlauge, Chlorwasser, übermangansaurem Kali u. s. w. verträgt, und da dessen Farbe derjenigen des Oxyhämoglobins äußerst gleich ist, so liegt es nahe, zu versuchen, inwieweit dies Verhältnis in der Präparationstechnik mit Erfolg zu verwerten wäre.

Die ersten Versuche einer Imprägnierung von Organen durch Kohlenoxyd unternahm ich, indem sie in einem gläsernen Gefäß angebraucht waren, das durch einen Kork verschlossen und mit zwei gläsernen Röhren versehen war, durch welche Gas hineingeleitet wurde. (Gewöhnliches Leuchtgas enthält bekanntlich von 7 bis 10 % Kohlenoxyd. Bei der Ableitungsröhre wurde das Gas angezündet. — Die Präparate sollten nun aufbewahrt werden, und es handelte sich darum, eine Aufbewahrungs-Flüssigkeit zu finden, die folgende Bedingungen erfüllte:

1. sie durfte nicht das Kohlenoxyd-Hämoglobin spalten, das
2. außerdem darin absolut unlöslich sein mußte;
3. ferner mußte die Flüssigkeit die Organe härten und
4. bakterizide Eigenschaften besitzen, um die Fäulnis zu verhindern.

Mein erster Gedanke war, daß Alkohol wahrscheinlich diese Bedingungen erfüllen würde, allein es zeigte sich sogleich, daß das Kohlenoxyd-Hämoglobin binnen kurzer Zeit, wie es mir vorkam weit schneller als Oxyhämoglobin, unter Alkohol dunkelbraun wurde. Dies Verhältnis erschütterte mein Vertrauen auf die festere Konstitution des Kohlenoxyd-Hämoglobins und ich war auf dem Punkte, dessen Benutzung aufzugeben. Indessen wollte ich noch einen Versuch machen und zwar mit einer konzentrierten Lösung von schwefelsaurem Ammoniak; dies schlägt bekanntlich alle Albuminstoffe schon in der Kälte nieder und müßte folglich ein Härtungsmittel sein, und zwar wegen seiner neutralen Reaktion voraussichtlich schonender Art. Es zeigte sich, daß ich jetzt eine brauchbare Flüssigkeit gefunden hatte; die Gewebe erhärteten vorzüglich, das Hämoglobin ist absolut unlöslich darin, und ihre Verbindung mit Kohlenoxyd behält die schöne rote Farbe, wenn sie von der Luft abgeschlossen ist.

Bei fortgesetzten Versuchen wurden folgende Verhältnisse beobachtet. Eine Oxyhämoglobin-Verbindung verliert schnell ihre rote Farbe in

der konzentrierten Lösung von $(NH_4)_2 SO_4$, aber das Hämoglobin verliert dadurch nicht die Fähigkeit zur Aufnahme von Kohlenoxyd. Als ich Gas durch eine schwefelsaure Ammoniaklösung leitete, worin drei Wochen hindurch oxyhämoglobinhaltige Organe gelegen hatten, nahmen diese schnell eine schöne rote Farbe an.

Wenn das Kohlenoxyd-Hämoglobin der Luft frei ausgesetzt in $(NH_4)_2$-SO_4-Lösung liegt, verliert es schnell seine rote Farbe, indem es wieder in Oxyhämoglobin umgebildet wird.

Wegen des Unterschiedes zwischen der Farbe des Kohlenoxyd-Hämoglobins und des Oxyhämoglobins ist es möglich zu beobachten, wie schnell das Kohlenoxyd in das Gewebe hineindringt. Wenn das Organ in der Salzlösung gehärtet ist, wird man auf einer frischen Schnittfläche die scharfe Grenze zwischen den beiden Arten von Hämoglobin wahrnehmen. Nach Einwirkung von etwa fünf Stunden ist das Kohlenoxyd etwa 1/2 cm in das Gewebe gedrungen. Man kann hierdurch einigermaßen beurteilen, wie lange Organe von verschiedener Größe dem Gas ausgesetzt werden müssen.

Wenn die Lösung von $(NH_4)_2 SO_4$ nicht absolut konzentriert war, verlor auch das CO Hämoglobin seine Farbe. Die Lösung muß daher zahlreiche Krystalle enthalten, weil nämlich aus dem Gewebe bedeutende Massen von Wasser diffundieren. Die einzige sichere Weise, um eine konzentrierte Lösung zu erhalten, ist, daß man das Salz in kochendem Wasser löst und zur Abkühlung hinstellt. Zu bemerken ist, daß 100 g Wasser bei 15° 75 g $(NH_4)_2 SO_4$ lösen; man muß daher 100 g Salz auf je 100 g Wasser berechnen.

Wenn der Gasstrahl das Gewebe direkt traf, konnte man eine Verdorrung und vollständige Dekoloration wahrnehmen; diesem wird vorgebeugt, wenn das Gas zuerst mit Wasserdampf gesättigt wird.

Auf Grund der somit gemachten Wahrnehmungen meine ich, daß auf folgende Weise vorzugehen ist:

Die Absorption des Kohlenoxyd muß in einem Metallkasten geschehen, welcher mit einem Deckel dicht geschlossen werden kann. Von den Wänden des Kastens gehen Vorsprünge aus, die ein Diaphragma aus grobem Eisendrahtflechtwerk tragen, das den Kasten in eine obere und eine untere Hälfte teilt. In den Kasten wird eine konzentrierte Lösung von $(NH_4)_2 SO_4$ gegossen, so daß etwa 1/3 des Raumes gefüllt wird, und jetzt schüttet man reichlich Krystalle von $(NH_4)_2 SO_4$ hinein, so daß die ganze Unterfläche damit bedeckt wird, und daß ein Abstand von 5—10 cm zwischen den Krystallen und der Oberfläche der Flüssigkeit bleibt. Im Deckel findet sich ein Loch, worin ein Kork mit einer zugespitzten Glasröhre angebracht wird.

Über dem Eisendrahtnetz leitet eine Metallröhre durch eine der Seitenwände in den Kasten; an dem äußeren Teile der Röhre wird die Gasleitung angebracht, an dem dünneren, inneren Teile ein dünner Gummi-

schlauch, welchen man unter der Oberfläche der $(NH_4)_2SO_4$-Lösung münden läßt.

An dem Eisendrahtnetz, das wie der ganze Kasten gefirnißt oder galvanisiert sein muß, um von Gas oder Flüssigkeit nicht angegriffen zu werden, wird eine ganz dünne Schicht von hydrophober Watte angebracht, und hierauf legt man die Präparate mit der Schnittfläche nach oben.

Die Organe müssen durchgeschnitten sein, andernfalls würde auf ihrer fibrösen oder serösen Kapsel ein osmotischer Druck ruhen, der eine Einschrumpfung herbeiführen würde. Därme und ähnliches werden im voraus mit Gas gefüllt und an beiden Enden unterbunden.

Der Deckel wird fest zugemacht, und man öffnet den Gashahn vollständig. Das Gas brodelt durch die $(NH_4)_2SO_4$-Lösung empor, sättigt sich dadurch mit Wasserdampf und verdrängt schnell die Luft im Kasten.

Wenn man sich überzeugt hat, daß es reines Gas ist, was aus der Röhre im Deckel ausströmt, so wird es angezündet, und man macht den Gashahn jetzt soweit zu, daß die Flamme nur noch klein brennt. Es ist natürlich das beste, den Apparat in einem Abzug stehen zu lassen.

Von den oben dargestellten Erfahrungen über das Eindringen des Kohlenoxyds in die Gewebe ausgehend, meine ich, daß die kleineren Organe dem Gas etwa 6—12 Stunden ausgesetzt werden müssen, größere etwa 24 Stunden. Nach Verlauf dieser Zeit werden sie mit der Schnittfläche nach unten in die $(NH_4)_2SO_4$-Lösung im Kasten gelegt, indem man fortwährend das Gas hindurchsprudeln läßt. Hierdurch erreicht man außer der Fernhaltung des Sauerstoffs eine Strömung in der Flüssigkeit, die sonst, besonders dicht um die Präparate herum, ihre Konzentration einbüßt. Es ist praktisch, etwas hydrophile Watte oben auf die Organe zu legen; dieselbe saugt sich voll von der Salzlösung und drückt dadurch die Organe in die Flüssigkeit hinab. Denn es ist durchaus notwendig, daß diese während der Härtung und später während der Aufbewahrung sich ganz unter der Oberfläche befinden. Ferner muß die Salzlösung absolut konzentriert gehalten werden, andernfalls mißlingt die Präparation.

Ferner muß man sich während der Präparation hin und wieder davon überzeugen, daß die Gaszuleitung ihren richtigen Verlauf nimmt, und daß keines der Präparate in direkter Berührung mit dem Gasstrahl ist. Bisweilen muß man auch die Präparate in der Flüssigkeit umdrehen.

Während diese Behandlung vorgeht, können natürlich andere Teile gleichzeitig mit Gas oben auf dem Eisendrahtnetze imprägniert werden.

Nach 2 bis 3 mal 24 Stunden ist die Wirkung vollendet; große Organe müssen jedoch, wenn sie nicht durchgeschnitten sind, länger in der Salzlösung liegen; es gilt ja, sie mit einer konzentrierten Lösung von Ammonium sulfuricum vollständig zu durchtränken, bevor sie in die Aufbewahrungsgläser gebracht werden.

Die so behandelten Präparate haben sehr lebhafte Farben; indessen kann man eine beliebige Blutfarbe zwischen hellrot und braun erzielen, indem

man die Behandlung außerhalb des Metallkastens in einem Glase mit gläsernem Deckel vorgehen läßt, in dem keine Gasatmosphäre ist. Hier wird nämlich successive etwas von dem Kohlenoxyd-Hämoglobin dissoziiert, und wenn die Farben die gewünschten Nuancen erreicht haben, werden die Präparate in die Aufbewahrungsgläser gebracht.

Ich habe als solche die gewöhnlichen cylindrischen Gläser mit eingeschliffenem Glasdeckel verwendet; man wähle sie so klein, daß das Präparat gerade darin sein kann. Sie werden jetzt ganz mit einer gesättigten Lösung von Ammonium sulfuricum angefüllt, welche zum voraus mit Gas gesättigt ist; man hat diese Lösung am besten in einer Flasche mit gläsernem Stöpsel. Nachdem man sich überzeugt hat, daß der Deckel dicht schließt, drückt man ihn fest zu, wodurch die überschüssige Flüssigkeit verdrängt wird und keine Luft im Glase zurückbleibt. Da schnell eine Auskrystalisation zwischen dem Deckel und dem Glase entsteht, bildet sich auf diese Weise ein ziemlich dichter Verschluß. Zur weiteren Sicherheit kann natürlich Gummipapier darüber gebunden werden.

Außerdem habe ich viereckige Gläser angewendet, deren metallener Deckel mit Lack angekittet und von zwei Messingröhrchen durchbohrt ist; das eine taucht gerade in die Salzlösung ein. Durch diese Röhrchen wird sie mit Gas gesättigt und dann hermetisch geschlossen, indem die Röhren mit einer Zange zugekniffen werden.

Handelt es sich um Tierpräparate, so kann die Methode sehr vereinfacht werden. Man tötet das Tier durch Gas; hierdurch werden die Organe mit CO imprägniert und man hat nichts anderes zu tun, als auf die dargestellte Weise zu härten und aufzubewahren.

Meine Versuche erstrecken sich über einen Zeitraum von einem halben Jahr, aber die Präparate haben sich während dieser Zeit absolut unverändert gehalten; darf man nun auch annehmen, daß sie sich auf längere Zeit halten werden? Ich glaube diese Frage mit ja beantworten zu können.

Wenn die Präparate sich in einer konzentrierten Lösung von Ammonium sulfuricum bei dichtem Verschluß unverändert halten, so ist damit der Beweis geliefert, daß das schwefelsaure Ammonium keinen Einfluß auf das Kohlenoxyd-Hämoglobin ausübt.

Daß sie langsam eine braune Farbe annehmen, wenn sie der atmosphärischen Luft ausgesetzt werden, ist nur, was man erwarten müßte. Das Kohlenoxyd-Hämoglobin ist ja eine dissociable Verbindung, aber diese Dissociation beginnt, wie von Bock nachgewiesen, erst bei sehr niedrigem Partialdruck. Wenn der Druck höher ist, dissoziiert das Kohlenoxyd-Hämoglobin nicht.

Ein verhältnismäßig hoher Kohlenoxyddruck entsteht nun in der Aufbewahrungsflüssigkeit, wenn das Präparat mit Kohlenoxyd gesättigt ist, sobald die Flüssigkeit das ganze Glas füllt und der Deckel dicht schließt. Zu Anfang wird ein wenig Kohlenoxyd an die Flüssigkeit abgegeben

werden; weil aber das Kohlenoxyd in einer gesättigten Lösung von Ammonium sulf. noch schwerer löslich ist als in Wasser, und eine geringe Menge gelösten Kohlenoxyds schon einer hohen Kohlenoxydspannung entspricht, so hört die Dissociation auf. Zur weiteren Sicherheit sättige ich zum voraus die Salzlösung mit Gas.

Ich kann hier hinzufügen, daß diese Methode nicht nur das Hämoglobin konserviert, sondern auch andere Pigmente der Gewebe, besonders die Gallenfarbstoffe. Außerdem hindert sie nicht eine spätere mikroskopische Untersuchung.

Eine für die Organe schonungsvollere Methode als die hier dargestellte ist nicht leicht denkbar. Die Härtung durch die konzentrierte Lösung von Ammon. sulfur. hat so wenig tiefgehende Veränderungen zur Folge, daß die Präparate ihre normale Konsistenz sogleich wieder annehmen, wenn sie in Wasser gebracht werden oder in eine andere konzentrierte Salzlösung, als gerade eine solche von Ammon. sulfur.

Und wenn eine so zarte Verbindung wie das Hämoglobin ihre spezifische physiologische Eigenschaft, die Fähigkeit, gewisse Gasarten zu absorbieren, bewahrt, wenn sie in schwefelsaurem Ammoniak aufbewahrt wird, dann scheint es beinahe, als ob die Museumspräparate nicht länger tot sind, sondern bloß im Schlafzustand liegen.

2.

Über akute umschriebene Hautentzündungen auf angioneurotischer Basis.

Von

Wilhelm Ebstein, Göttingen.

Am 28. April 1903 schrieb mir ein Kollege wegen seines Bruders, eines 66jährigen ledigen evangelischen Landpastors, und fragte mich seinetwegen um Rat. Derselbe war von Haus aus bis vor mehreren Jahren durchaus gesund gewesen. Seit über 40 Jahren bereits lebt er mit seiner Schwester zusammen. Er führte eine solide und gesunde Lebensweise, ist mäßig in allen Richtungen, neigt aber bei der Abgeschlossenheit seines Wohnortes wohl etwas zur Hypochondrie. Ganz unvermittelt erkrankte er vor mehreren Jahren. Auf ein fremdartiges brennendes Gefühl im Munde schwollen ihm zusehends die Lippen und die umgebenden Partien und gleich darauf das Präputium an. Beides war schmerzhaft und mit Fieberbewegung verbunden. Nach wenigen Tagen hörte die Schwellung auf, es trat eine leichte Abschilferung der Oberhaut ein und die Affektion war ohne viel Residuen beendet. Derartige Anfälle haben sich seitdem

jährlich ein- bis zweimal wiederholt, so auch kürzlich während der Predigt, welche er kaum zu Ende bringen konnte. Ein Brief des Patienten vom 27. April 1903 an seinen Bruder, in welchem der Kranke meldete, daß er ermüdet von einem kleinen Ausgang nach Hause gekommen, zunächst heftige rheumatoide Schmerzen in den Beinen gespürt und Fieber bekommen habe, worauf die bekannte Empfindung im Munde aufgetreten sei und sofort das alte Übel im Gesicht und am Penis sich eingestellt habe, waren die Veranlassung gewesen, daß der Kollege im Interesse seines Bruders an mich das oben mitgeteilte Schreiben richtete.

Bei der Lektüre dieser Krankheitsschilderung mußte man zwar zunächst an das von H. Quincke genau geschilderte akute umschriebene Hautödem denken, von welchem dieser Forscher zuerst ein abgerundetes Krankheitsbild geliefert hat.[1]) Durch diese Bezeichnung wird in einer durchaus unverfänglichen Weise die in Rede stehende Affektion genügend charakterisiert. Freilich läßt Quincke von den Schwellungen am häufigsten die Extremitäten befallen werden, indes doch keineswegs ausschließlich. Neben diesen Prädilektionsstellen der Haut erwähnt er nämlich auch die des Gesichts und hier in erster Reihe die Lippen und die Augenlider. Bemerkt sei übrigens hier noch, daß bereits C. A. Wunderlich[2]) bei der Besprechung des Lippenödems und der Lippenentzündung hervorhebt, daß bei manchen Individuen eine habituelle Disposition zu Lippenentzündungen besteht, welche zeitweise immer von selbst oder durch irgend eine geringe Veranlassung auftrete, auch ohne daß das Individuum an anderen Körperstellen Anomalien zeigt. Obgleich Wunderlich in der Überschrift, wie bereits gesagt, auch das Lippenödem erwähnt, ist er im Text darauf doch nicht mehr zurückgekommen. Was die Erkrankung unseres Landpastors anlangt, so fiel bei ihr zuerst eine gleichzeitige Erkrankung der Lippen und des Präputiums auf, indes konnte dies als eine prinzipielle Differenz zwischen der Quinckeschen Beschreibung und dem Verlauf in dem uns interessierenden Falle nicht angesehen werden; denn Quincke hebt sogar hervor, daß die Schwellungen gewöhnlich an mehreren Stellen zugleich auftreten. Dagegen mußte das Fieber und die längere Dauer in unserem Falle die Frage rechtfertigen, ob der letztere in die Kategorie des akuten umschriebenen Hautödems Quinckes gehöre. Bei Quinckes Beobachtungen erreichen die Schwellungen in einer bis einigen Stunden ihr Maximum, um, nachdem sie mehrere Stunden bis einen Tag bestanden hatten, zu verschwinden. Mit dieser Angabe deckt sich die von W. von Leube[3]), welcher für diese Affektion neben der Quinckeschen die Be-

[1]) Quincke, Monatshefte für praktische Dermatologie. I. Bd. 1882. S. 129.

[2]) C. A. Wunderlich, Handbuch d. Pathologie u. Therapie.2 2. Aufl. III, 1, S. 729. Stuttgart 1854.

[3]) W. von Leube, Spezielle Diagnose d. inneren Krankheiten. Bd. II, 6. Aufl. Leipzig 1901. S. 350.

zeichnung: akutes angioneurotisches Ödem gewählt hat. W. v. Leube gibt nämlich an, daß sich diese Schwellung akut entwickelt und rasch, d. h. im Laufe weniger Stunden wieder verschwindet. Gewisse, allerdings kleine Unterschiede finden sich indes auch zwischen der Quinckeschen und der von v. Leube gegebenen Darstellung. Letzterer gibt an, daß sie ohne Schmerz und Jucken sich entwickele, während Quincke berichtet, daß in den befallenen Teilen gewöhnlich nur etwas Spannungsgefühl, selten Jucken empfunden werde. Bei unserem Kranken sollen aber nach der Angabe seines Bruders Schmerzen vorhanden sein. Obgleich dieser Bruder mit als ein zuverlässiger und guter Arzt bekannt ist, wünschte ich doch, da er seinen Bruder nicht selbst beobachtet hat, authentischere Mitteilungen von dem den Kranken behandelnden Arzt. Diesem Wunsche ist auf das bereitwilligste entsprochen worden. Ich lasse nun den Brief des Herrn Kollegen Kirchner in Jemgum (Ostfriesland) vom 1. Mai 1903 wörtlich folgen: „Ein Prediger, unverheiratet, sehr solide, 66 Jahre alt, bekommt seit ein paar Jahren ab und zu und zwar urplötzlich, ohne nachweisbare Veranlassung Fieber (39°) und Brennen im Munde. Nach Verlauf weniger Stunden sind Nase und Lippen stark geschwollen, die Schleimhaut des Mundes — der Kranke trägt ein künstliches Gebiß — dunkel gerötet und fast ganz mit schmutzig-grünem Belag, wie mit diphtheritischen Membranen bedeckt. Letztere stoßen sich bald ab und hinterlassen schmerzhafte Geschwüre, begleitet von Speichelfluß und Foetor ex ore. Gleichzeitig treten auch an anderen Körperstellen ungefähr fünfmarkstückgroße, blaßrote Flecken auf, auf denen sich Blasen und sodann Geschwüre bilden. Vorzugsweise werden die Hände und die Genitalien ergriffen, sodaß der Penis und das Skrotum ganz wund werden. Bis zu der Heilung dieser Affektion vergehen etwa 14 Tage.“ Gleichzeitig mit diesem Briefe des Hausarztes unseres Kranken erhielt ich einen zweiten Brief des Bruders des Patienten, welcher noch einige von dem letzteren herrührende Bemerkungen über dessen Krankheitszustand enthält und welchem ich folgende Daten entnehme. In dem vom 8. Mai datierten Briefe schreibt der Kranke: „Einstweilen bin ich die Plage so ziemlich wieder los. Sie ist verlaufen, wie noch jedesmal bisher bis zum Rotwerden und dem Abschälen des ersten Gliedes des Daumens und des linken kleinen Fingers. Nur die Schwellung der Geschlechtsteile war nicht so arg, doch mußte ich auch hier einen Verband anlegen. Die Schwellung an den Lippen und im Munde zeigte sich unter heftigen Schmerzen. Was die Ursache der Erkrankung betrifft, so ließ sich diesmal ebensowenig darüber ermitteln, wie bei den drei früheren Anfällen. Das erste Mal zeigte sich das Übel vor mehreren Jahren, als ich abends von einem Besuche in der Gemeinde heimkehrte, das zweite Mal 1901 im Juni, als ich mich anschickte einen Spaziergang zu machen, das dritte Mal vor Ostern 1902 während der Predigt und nun wieder — also das vierte Mal — im April 1903. Jedesmal war ich vorher ganz wohl, das Fieber stellte sich gleich ein, 39—39,5° und legte sich

erst nach wiederholtem Einnehmen von Chinin.“ Damit sind die mir zur Verfügung stehenden Notizen über diesen Krankheitsfall erschöpft. Wir finden, daß die Angaben des behandelnden Arztes wesentlich von denen abweichen, welche mir der Bruder des Patienten optima fide zuerst hatte zugehen lassen. Man ersieht daraus, wie vorsichtig man bei der Verwertung derartiger Mitteilungen sein muß, wofern man in der Deutung nicht grobe Mißgriffe begehen will. Die letzterwähnten, durchaus miteinander übereinstimmenden Schilderungen des Hausarztes und des Patienten dürften als durchaus zuverlässig betrachtet werden. Es entsteht nun die Frage, ob man diesen Fall in die Reihe der von Quincke berichteten Fälle von akutem zirkumskripten Ödem rechnen darf? Die Frage muß natürlich verneint werden, weil nicht nur die Dauer, sondern auch das Fieber und die entzündlichen Prozesse die Affektion unseres Landpastors von einem einfachen Ödem unterscheiden. Wer daran zweifelt, braucht sich nur die unter Quinckes Leitung gearbeitete Inauguraldissertation, welche den Titel: „Über akutes Ödem“ von Eugen Dinkelacker[1]) führt, anzusehen, in welcher das kasuistische Material mitgeteilt ist, auf dessen Grundlage das Krankheitsbild und die gesamte Pathologie dieser Affektion von Quincke entwickelt worden sind. Auch eine Reihe späterer Autoren haben sich genau an das von Quincke gegebene Krankheitsbild gehalten, so z. B. William Osler[2]), dessen Darstellung sich durch ihre präzise Kürze bei bemerkenswerter Vollständigkeit auszeichnet. Nur betreffs der Dauer läßt Osler, wie es scheint, indem er von einer „transient duration“ spricht, einen weiteren Spielraum, was übrigens auch L. v. Schrötter[3]) tut, indem er von „tagelangem Hinziehen“ spricht. Osler legt, was u. a. vor ihm bereits Quincke angegeben hatte, auf die familiäre Disposition ein sehr großes Gewicht. Sehr instruktiv ist in dieser Beziehung die noch in anderer Hinsicht bemerkenswerte Beobachtung von A. Valentin (s. u.). H. Schlesinger[4]) hat später auf Grund einer ziemlich reichhaltigen Kasuistik eine besondere familiäre Form des akuten zirkumskripten Ödems beschrieben. Man könnte dasselbe in ätiologischer Beziehung noch weiter spezifizieren, indem man z. B. eine rheumatische Form abgrenzt, und Max Joseph[5]) ist geneigt, auch für diese Hautaffektion den chronischen Alkoholismus verantwortlich zu machen. Gerade die ätiologische Einteilung, auf welche ich nicht näher hier eingehen will, dürfte übrigens in prophylaktischer und therapeutischer Beziehung nicht unfruchtbar sein. Vielleicht noch mehr Gruppen als auf ätiologischer

[1]) Kiel 1882.

[2]) W. Osler, The principles and practice of medicine. 3. edition. Edinburgh and London 1898. S. 1140.

[3]) L. v. Schrötter in Nothnagels Spez. Pathologie und Therapie. XII, II, S. 400—402. Wien 1901.

[4]) H. Schlesinger, Wiener klin. Wochenschr. 1898. No. 14. S.-A.

[5]) M. Joseph, Berl. klin. Wochenschr. No. 5. S. 106.

Grundlage könnte man unter Rücksichtnahme auf die Symptomatologie des akuten zirkumskripten Hautödems bilden, indem bei dieser Krankheit sich nicht nur die Haut im engeren Sinne, sondern auch die Schleimhäute sowie ferner das Unterhautbindegewebe beteiligen, überdies aber die inneren Organe, wie anscheinend vorzugsweise der Magen und der Darmkanal. Dann kommt ferner noch eine andere Sippe von Fällen in Betracht, welchen Max Joseph[1]) gleichfalls seine Aufmerksamkeit zugewendet und wofür er einige eigene Beobachtungen beigebracht hat. Es sei hier des von ihm besprochenen Nebeneinandervorkommens von akutem zirkumskripten Ödem mit paroxysmaler Hämoglobinurie in einem, ferner in einem anderen Falle, bei welchem die Hautaffektion nur im Winter auftrat, mit der Basedowschen Krankheit gedacht. Über die etwaigen kausalen Beziehungen der paroxysmalen Hämoglobinurie und der Basedowschen Krankheit einer- und des akuten zirkumskripten Hautödems andrerseits läßt sich viel diskutieren. Joseph hat dies redlich getan. Indes ist dies ein sehr schwieriges Kapitel, über welches die Akten noch lange nicht geschlossen sind.

Nun bleibt aber noch eine recht bunte Gesellschaft von Fällen übrig, bei denen man sich ernsthaft fragen muß, ob sie mit Fug und Recht in die Gruppe der akuten zircumskripten Hautödeme gerechnet werden dürfen. Ich glaube zunächst nicht, daß es, um in dieser Beziehung Klarheit zu schaffen, genügt, wenn man, wie H. Schlesinger[2]) vorschlägt, nicht von „Hautödem", sondern, was auch Osler und Strübing[3]) tun, generell von Ödem spricht. Es wäre in der Tat überdies recht bedauerlich, wenn die so wohl charakterisierte Gruppe des „akuten zirkumskripten Hautödems", wobei das Schleimhautödem natürlich auch eingeschlossen ist — denn die Schleimhäute sind doch auch Häute — aus dem nosologischen System verschwinden würde. Was in diesen Rahmen nicht paßt, muß aus ihm heraus und anderweitig untergebracht werden. Auf die Dauer der Affektion, d. h. ob solche Ödeme einen oder einige Tage dauern, wird ein ausschlaggebendes Gewicht deshalb nicht zu legen sein, weil, wie es bereits von Osler und v. Schrötter getan ist, auch die Dauer von einigen Tagen noch in den Begriff „akut" einzuschließen ist. Man könnte höchstens, wofern man weitere Unterabteilungen liebt, die im Verlauf weniger Stunden vorübergehenden Anfälle als „acutissimi" bezeichnen, wofür indes ein besonderes Bedürfnis nicht vorliegen dürfte. Dagegen scheint mir, daß die

[1]) M. Joseph, Ebenda. No. 4 und 5.

[2]) H. Schlesinger, Das akute zirkumskripte Ödem. Sammelreferat. S.-A. a. d. Cbl. f. d. Grenzgebiete der Medizin und Chirurgie I. Bd. (1898) No. 5. (Die einschlägigen Arbeiten bis 1890 sind in der noch zu zitierenden Arbeit von M. Joseph angeführt.

[3]) P. Strübing, Über akutes angioneurotisches Ödem. Zeitschr. f. klin. Medizin Bd. 9 (1885) S. 381.

„Umschriebenheit“ und das „Ödem“ als typische Symptome festgehalten werden müssen. Aus diesem Grunde möchte ich z. B. den von Hermann Müller[1]) berichteten Fall, welchen dieser doch selbst als allgemeines angioneurotisches Ödem bezeichnet, nicht, wie Schlesinger dies tut, in die gleiche Kategorie mit dem akuten umschriebenen Hautödem stellen. Die Pathogenese solcher Fälle auf angioneurotischer Basis, wie deren einen Müller beschrieben hat, setzt der Deutung erheblich größere Schwierigkeiten entgegen, als die der zirkumskripten Ödeme. Indes soll darauf hier nicht weitläufig eingegangen werden. Ich begnüge mich, nur ein, aber gewiß nicht zu unterschätzendes Moment hervorzuheben. Es mag bemerkt werden, daß die Körpertemperatur während der bis zu 10 Tagen dauernden Anfälle stets erhöht war. Ich beabsichtige, auf diese meines Erachtens eine Sonderstellung einnehmenden Fälle hier nicht näher einzugehen. Dagegen dürfen wir getrost dem Quinckeschen akuten umschriebenen Hautödeme die akuten umschriebenen wirklichen Hautentzündungen gegenüberstellen. Für letztere Erkrankung bildet die Geschichte unseres Landpastors ein wirklich geradezu typisches Paradigma. Beide — das akute umschriebene Hautödem und die akute umschriebene Hautentzündung mit Verschwärung — stimmen in der Lokalisation in bemerkenswerter Weise überein. Osler erklärt die Haut der Hände, des Gesichts und der Geschlechtsteile mit Recht für die bei dem akuten Ödem am häufigsten erkrankenden Hautpartien. Ganz analoge Lokalisationsverhältnisse finden wir, wie wir gesehen haben, bei allen unseren Landpastor heimsuchenden Anfällen, bei denen es sich um kein einfaches Ödem handelte, sondern um eine wirkliche Entzündung, welche immer mit Blasen- und Geschwürsbildung einherging. Die in die Kategorie der akuten zirkumsrkipten Hautentzündungen gehörenden Fälle scheinen in der Literatur nicht sehr reichlich vertreten zu sein. H. Schlesinger hat in seinem sorgsamen Referat nur über einen mit Blasenbildung an den affizierten Teilen komplizierten Fall berichtet, von welchem mir das schwedische Original nicht zugänglich war, sondern nur ein genaues Referat.[2]) Es handelte sich hier um einen Fall von „Quinckes akutem zirkumskripten Ödem“, welches eine 55jährige Witwe nach einem Insektenstiche bekam. Nachdem nämlich die durch denselben zunächst an der betroffenen rechten Hand veranlaßten entzündlichen Symptome, welche im Verlauf die gesamte rechte obere Extremität ergriffen hatten, vorübergegangen waren, bekam die Patientin weiterhin, ungefähr jeden 14. Tag rezidivierend, unter entzündlichen Erscheinungen: Frösteln, allgemeines

[1]) Hermann Müller, Corresp.-Blatt f. Schweizer Ärzte, 1892, S. 412 und 480.

[2]) E. Forßberg, Om Quinckes acuta circumscripta Oedem. Hygiea, Januar 1892 (schwedisch). Referat von Köster in Gothenburg in Cbl. f. klinische Medizin 1892 (XIII.) S. 830/831.

Unbehagen, ödematöse Schwellungen an verschiedenen Körperstellen, an denen sich dann bisweilen manchmal noch einige Tage nach dem Verschwinden des Ödems erbsen- bis bohnengroße Blasen mit serösem Inhalt entwickelten. Hier dürften die Blasen wohl entzündlicher Natur gewesen sein. Daß man nicht jede Blasenbildung als entzündlich ansehen darf — eine Frage, welche Ad. Valentin[1]) ausführlich ventiliert hat —, lehren sehr viele vornehmlich infolge von Stauungsödem auftretende Blasenbildungen an der wassersüchtigen Haut. Einen ganz gleichartigen Fall, wie den unseren Landpastor betreffenden, kenne ich freilich weder aus eigener, noch ist er mir aus fremder Erfahrung bekannt geworden. Hier handelt es sich um zweifellos entzündliche Prozesse. Der Hauptgrund, welcher mich veranlaßt hat, diesen Fall hier zu erzählen, ist der, um dadurch zu weiteren einschlägigen Mitteilungen anzuregen. Man hat im Anschluß an Quincke die akuten zirkumskripten Hautödeme als angioneurotische bezeichnet, und indem ich diese Deutung für die plausibelste halte, entsteht die Frage, ob die in analoger Weise entstehenden und verlaufenden akuten umschriebenen Hautentzündungen gleichfalls auf Gefäßnervenstörungen zurückführen darf. Nach dem, was über die neurotischen Entzündungen nicht nur durch das Experiment ergründet worden ist, sondern auch durch klinische Erfahrungen beim Menschen ermittelt wurde,[2]) kann an der Existenz solcher Entzündungen nicht wohl gezweifelt werden. Wenn man demnach die infolge der Affektion der Gefäßnerven akut auftretenden und verlaufenden, rezidivierenden umschriebenen Ödeme der Haut (inkl. der Schleimhäute) in symptomatologischer und ätiologischer Beziehung klassifizieren will, so wird man sie in nicht entzündliche und in entzündliche sondern müssen, d. h. man wird angioneurotische einfache und entzündliche Ödeme zu unterscheiden haben. Zu den letzteren gehören zweifellos neben den mit Geschwürsbildung einhergehenden akuten zirkumskripten Ödemen der Haut alle diejenigen, welche mit den vier Kardinaleigenschaften der Entzündung: Calor, Rubor, Tumor und Dolor, verbunden sind und welche überdies gelegentlich auch mit Blasenbildung einhergehen. Die Entscheidung in praxi, ob entzündlich oder nicht entzündlich, dürfte sich freilich hier ebenso wie bei den Ödemen im allgemeinen nicht ganz so einfach gestalten. In dieser Beziehung darf auf die Bemerkung J. Cohnheims[3]) verwiesen werden: „. . . Vom Glottisödem der Nephritiker bezweifelt es, denke ich, niemand, daß es ein entzündliches ist; aber wer weiß, ob nicht auch mancher Ascites, manches Hydropericardium und manches Anasarka, das im Verlauf etwa einer

[1]) Ad. Valentin, Über hereditäre Dermatitis bullosa und hereditäres akutes Ödem. Berl. kl. Wochenschr. 1885, S. 150 No. 10.

[2]) Vergl. F. v. Recklinghausen, Handbuch der allgemeinen Pathologie des Kreislaufs und der Ernährung. Stuttgart 1883. S. 235.

[3]) J. Cohnheim, Vorlesungen über allgem. Pathologie, II. Bd. (Berlin 1880) S. 467.

Amyloidniere auftritt, entzündlicher Natur, d. h. Produkt einer sekundären urämischen Entzündung ist." Welches ist nun demnach für den Arzt das Kriterium, ob es sich bei den zirkumskripten Ödemformen der Haut ohne die erwähnten Symptome, ohne entzündliche Blaseneruption und besonders ohne geschwürige Prozesse an den affizierten Hautpartien um entzündliche Vorgänge handelt? Darf die Erhöhung der Körpertemperatur, vorausgesetzt, daß, was doch oft recht schwer zu entscheiden ist, andere Gründe dafür nicht vorhanden sind, als ein solches Kriterium angesehen werden? Dann müßte, wenn wir Tillbury Fox folgen, auch die akute und die chronische Form der Urticaria, — die Riesenformen der Urticaria sind nach den heu geläufigen Anschauungen nichts weiter als akute angioneurotische Ödeme und die typischen Urticariaeruptionen begleiten meist diese größeren Anschwellungen[1]) — zu den entzündlichen Angioneurosen zählen. Fox gibt nämlich an,[2]) daß die akute Urticaria mehr oder weniger fieberhaft sei, und daß auch bei der chronischen Urticaria wenig Fieber bestehe. Die klinischen Erfahrungen betreffs des Fiebers bei den uns interessierenden Ödemen lauten anders. Bei dem einfachen akuten umschriebenen Hautödem, welches Quincke beschrieb, bestand nach seinen Erfahrungen keine Erhöhung der Körpertemperatur. Schlesinger fand sie unter zahlreichen Beobachtungen (s. dessen Sammelreferat) nur viermal verzeichnet. Es ist die Körpertemperatur nicht zu verwechseln mit der lokalen Temperatur der angioneurotisch affizierten Hautstellen. Über den letzteren Punkt habe ich schon bei Heusinger[3]) betr. der Urticaria factitia exakte Angaben gefunden, bei dem akuten umschriebenen Hautödem scheint man sich mit allgemeinen Angaben, wie die, daß „sich die Haut nicht sonderlich heiß anfühlte", begnügt zu haben. Heusinger hat bekanntlich in einer auch sonst interessanten Beobachtung, welche einen 16jährigen Bauernburschen betraf, festgestellt, daß erstens auf dessen Haut, wo man sie auch drücken mochte, Quaddeln an der Druckstelle hervortraten, und daß man zweitens auf der Haut des Burschen mit einem geeigneten Instrument, z. B. mit einer stumpfen Schlüsselspitze, schreiben konnte und daß die durch den Druck bewirkten Quaddeln als Schriftzeichen bis 30—40 Minuten stehen blieben. Heusinger hat also das als „Urticaria factitia" bekannte Symptom nicht nur sehr wohl gekannt, sondern auch mittels eines Thermomultiplikators die Temperatur der Hautquaddeln des Burschen zu ermitteln gesucht. Heusinger berichtet darüber: „Es zeigte sich die Temperaturerhöhung nicht an allen Stellen des Körpers gleich groß, im allgemeinen zwischen 1,5 und 2,5° C; ein Versehen hinderte leider die genaue Berechnung."

[1]) Tilbury Fox, Skin diseases 3. edition London 1873, p. 117/8.

[2]) Vergl. Neißer, Krankheiten der Haut in Ebstein u. Schwalbe, Handbuch d. prakt. Medizin, Stuttgart 1901, Bd. III, 1, S. 38 u. 272.

[3]) Heusinger, Eine merkwürdige Hautaffektion. Dieses Archiv Bd. 39 S. 337.

Was die Ursache der Erhöhung der Körpertemperatur bei unserem Landpastor anlangt, so wird ausdrücklich hervorgehoben, daß dieselbe gleichzeitig mit dem Beginn der Hautaffektion eintrat. Daß hier eine nachträgliche sekundäre Infektion der erkrankten Hautpartien als Grund der Erhöhung der Körpertemperatur anzusehen ist, darf also füglich zurückgewiesen werden. Es muß vielmehr angenommen werden, daß dieselbe Ursache gleichzeitig das Ödem sowie die Entzündung und das Fieber bedingt hat. Die Annahme, daß es sich hier um eine neurotische Entzündung handelt, erscheint nach den vorhergehenden Auseinandersetzungen als die plausibelste. Der Umstand, daß die einzelnen Attacken sich völlig gleichen sowie in kurzer Zeit und ohne dauernde Schädigung der Gesundheit vorübergehen, gestatten wohl den Schluß, daß es sich dabei stets, wenn nicht um dieselbe, so doch um eine verwandte und keinesfalls sehr bösartige Noxe handelt. Jedenfalls aber sind die dadurch veranlaßten Beschwerden und besonders das plötzliche und unvermittelte Auftreten derselben, abgesehen von dem wissenschaftlichen Interesse für den Arzt, wichtig genug, um dem Gegenstande, welcher noch mancherlei unaufgeklärte Seiten hat, die Aufmerksamkeit zuzuwenden.

Virchows Archiv
für
pathologische Anatomie und Physiologie
und für
klinische Medizin.
Band 174. (Siebzehnte Folge Bd. IV.) Heft 2.

XI.

Über Chorioepitheliome, die außerhalb der Placentarstelle entstanden sind.

Von
Professor Dr. Otto Busse,
I. Assistenten am Pathologischen Institut zu Greifswald.
(Hierzu Tafel V.)

Die im Anschluß an Aborte, Blasenmolen oder normale Geburten auftretenden Geschwülste, die Chorioepitheliome, bilden eine Gruppe von Tumoren, die sich nur schwer in unsere Geschwulsteinteilung eingliedern läßt, und die sich durch mancherlei Besonderheiten vor anderen Geschwülsten auszeichnet. Die Auffassung von Sänger[1]), der das unzweifelhafte Verdienst hat, diese Geschwulst als eine Klasse sui generis erkannt zu haben und ihr den Namen Deciduoma oder Sarcoma deciduocellulare gegeben hat, kann wohl heute als definitiv widerlegt angesehen werden. Sänger betrachtete, wie der Name sagt, die Decidua graviditatis uteri für die Matrix der Geschwülste und hielt diese, wie das in der Bezeichnung Sarcoma deciduocellulare präzise zum Ausdruck kommt, für Sarkome. Gottschalk[2]) erkannte, daß die Chorionzotten und nicht die Decidua den Ausgangspunkt bildeten, leitete die Zellen aber von

[1]) Zentralblatt f. Gynäkologie 1889. Archiv f. Gynäk. Bd. 44.
[2]) Gottschalk, Archiv f. Gynäk. Bd. 46.

dem Stroma der Zotten ab. Der erste, der das Wesen der Geschwülste wirklich richtig auffaßte, war Ludwig Fraenkel[1]), der einen Tumor dieser Art im Greifswalder pathologischen Institut untersuchte und als „das von dem Epithel der Chorionzellen ausgehende Karzinom" beschrieb. Er stellte also fest, daß diese Geschwülste epitheliale Bildungen sind und zwar von dem Chorionepithel ausgehen. Diese Deutung hat sich in der Folge als die richtige erwiesen, und das Verdienst, ihr allseitig Anerkennung verschafft zu haben, gebührt in erster Linie Marchand[2]), Er wie auch L. Fränkel[3]) zeigten dann die Ähnlichkeit der histologischen Vorgänge bei diesen Tumoren und den Blasenmolen. Hatte Fränkel in seinem Falle nur Abkömmlinge des äußeren Chorionepithelüberzuges des Syncytium beobachten können, so wies Marchand nach, daß sich für gewöhnlich, wie bei der Bildung von Blasenmolen, so auch bei den Chorioepitheliomen beide Schichten des Zottenüberzuges, also außer dem Syncytium auch die Langhanssche Zellschicht beteiligen. Die späteren Veröffentlichungen haben im wesentlichen eine Bestätigung dieser Angaben gebracht, und so steht man heute mit Ausnahme von Veit wohl allgemein auf dem Standpunkt, daß die früher als „Deciduome" bezeichneten Geschwülste Chorioepitheliome sind und im wesentlichen durch Wucherung beider Schichten des Zottenüberzuges entstehen.

Weniger Klarheit besteht über die Frage, welcher Klasse der Geschwülste diese Epitheliome subsummiert werden sollen. L. Fränkel bezeichnete sie direkt als „Karzinome", fügt aber ebenso wie Marchand und andere hinzu, daß sie in ihrer Struktur vielmehr den Sarkomen gleichen, da ihnen jegliche Andeutung eines alveolären Baues fehle, die sonst für den Krebs charakteristisch ist. Eine weitere Eigenart, die sie von den gewöhnlichen Karzinomen unterscheidet, ist der Umstand, daß sie im wesentlichen durch die Blutbahn ihre Verbreitung finden.

[1]) Ludwig Fränkel, Arch. f. Gynäk. Bd. 48.
[2]) Marchand, Monatsschr. f. Geburtshilfe u. Gynäk. Bd. 1.
[3]) Ludwig Fränkel, Arch. f. Gynäk. Bd. 49.

Geht man nun aber der Frage nach, welcher Art und Herkunft die Zellen sind, die den Zottenüberzug bilden, so ergeben sich in der Beantwortung derselben daraus sehr große Schwierigkeiten, daß man auch heute noch keineswegs sicher festgestellt hat, wofür das Syncytium im letzten Sinne zu halten ist. Im allgemeinen nimmt man ja heute an, daß dasselbe eine Bildung des Ektoderms sei, aber daß dem wirklich so ist, ist noch keineswegs sicher erwiesen. Erst in allerneuster Zeit hat Bonnet[1]) darauf hingewiesen, wie groß die Verwirrung über den Begriff Syncytium selbst unter den hervorragenden Embryologen ist, und wie weit die Meinungen darüber auseinander gehen, was man schließlich als Syncytium bezeichnen darf. Bonnet hat dargetan, einmal daß die heterogensten Dinge als Syncytium benannt werden, und zum andern, daß den verschiedensten Geweben in der Placenta die Eigenschaft, Syncytium zu bilden, zukommt. Er unterscheidet ein Syncytium foetale choriale von einem Syncytium maternum epitheliale und Syncytium maternum conjunctivum und trennt von diesen wirklichen Syncytien, die zur Weiterentwicklung bestimmt sind, die „Symplasmen", die dem Untergang entgegen gehen und als Embryotrophe, wenigstens höchstwahrscheinlich, das Material für die Ernährung des Eies abgeben.

Auch die Symplasmen stellen riesenzellenähnliche Protoplasmahaufen mit vielen Kernen dar und können aus den verschiedensten Geweben der Placenta hervorgehen. Angesichts dieser Sachlage scheint es mir auch heute noch verfrüht, ein abschließendes Urteil über die Histiogenese und die Klassifizierung der syncytialen Tumoren abzugeben.

Das ist auch keineswegs Zweck und Absicht dieser Arbeit, ich möchte vielmehr auf einen andern Punkt des näheren eingehen. Bei einer großen Anzahl der als Deciduome oder Chorioepitheliome beschriebenen Fälle haben sich außer an der Plazentarstelle, also dem Uterus oder der Tube, auch Metastasen in benachbarten oder entfernten Organen gefunden. Das ist ja keineswegs wunderbar, sondern ein Verhalten, das

[1]) R. Bonnet: Beiträge zur Embryologie des Hundes. II. Fortsetzung. Anatom. Hefte 20. Bd., Heft 64 und 65.

diese Geschwülste mit andern malignen Tumoren gemeinsam haben. Nun sind aber Fälle bekannt geworden, bei denen an der Plazentarstelle nicht das Geringste von einer Geschwulstbildung zu entdecken ist, und bei denen sich doch in der Scheide oder andern Organen, ganz wie sonst die Metastasen, Geschwülste vom Bau der Chorioepitheliome entwickelt haben.

Zwei bemerkenswerte Fälle dieser Art, die im letzten Sommer im Greifswalder pathologischen Institut zur Beobachtung gekommen sind, möchte ich im folgenden mitteilen.

Der erste Fall betrifft eine 39jährige Frau, die unter den Symptomen einer schweren, in ihrem Wesen nicht ganz klaren Gehirnerkrankung erkrankt und verstorben war.

Krankengeschichte. Am 2. Juli 1902 wurde die 39jährige Frau in bewußtlosem Zustande in die Universitätsklinik mit einem Begleitschreiben des Herrn Dr. Messerschmidt-Gützkow eingeliefert, aus dem ich folgendes hier anführe: „Heute Vormittag ist die Stadtarme Frau Glawe in die Klinik gebracht worden. Da die Frau seit drei Tagen aber absolut nicht antwortet, erlaube ich mir etwas über die Anamnese zu schreiben. Die Frau ist seit mehreren Jahren Witwe, hat drei Kinder, von denen zwei nach dem Tode des Mannes unehelich geboren sind; sie führt einen ziemlich liederlichen Lebenswandel und hat noch in den letzten Tagen den Geliebten im Hause gehabt. Sie ist jetzt seit ungefähr 14 Tagen bettlägerig krank und von mir an Influenza und gastrischen Erscheinungen behandelt worden, dabei klagte sie über heftige Kopfschmerzen, die ab und zu schwanden. Seit drei Tagen dieser apathische Zustand, in dem sie keinen Ton redet, nur mit Mühe die Kiefer voneinander macht und kaum etwas herunterschluckt. Vor vier Tagen ist der Geliebte noch bei ihr gewesen, ob ein Auftritt stattgefunden, weiß ich nicht, sie ist eine sonst jähzornige Person. Urin und Stuhl läßt sie auch seit dieser Zeit ins Bett gehen. Fieber bisher nicht vorhanden, gestern Abend 37,1°, heute Vormittag 37,4°. Da nun hier eine Behandlung absolut unmöglich ist, habe ich dem Bürgermeister zur Klinik geraten, der sie auch heute Morgen überwiesen ist.“ — Auf spätere persönliche Erkundigung bei Herrn Dr. Messerschmidt erfuhr ich noch, daß die Beschwerden, welche die Frau in den letzten 14 Tagen an das Bett fesselten, in allgemeiner Mattigkeit, Schmerzen im Leibe, besonders der Magen- und Herzgegend, heftigen Kopfschmerzen, Unbesinnlichkeit, Pulsbeschleunigung und Atemnot bestanden hatten. Es wurde ferner ermittelt, daß sie im Januar, also etwa fünf Monate vor Beginn des jetzigen Leidens, abortiert hatte. Ein Arzt oder eine Hebamme ist damals nicht zugezogen worden, sodaß über die Art des Abortes, über Dauer der Blutungen usw. nichts mehr festzustellen

war. Nur soviel glaubte Herr Dr. Messerschmidt auf meine dahingehenden Fragen mit Bestimmtheit versichern zu können, daß eine künstliche Ausräumung oder spätere Auskratzung nicht vorgenommen worden sei.

In der Klinik wurde bei der Aufnahme folgender Status praesens erhoben:

Puls frequent, 108 in der Minute, klein und weich. Linke Hand bleibt, passiv aufgerichtet, stehen, während die rechte zurückfällt. Patellarreflexe an beiden Seiten etwas verstärkt, rechts stärker. Kneifen auf beiden Unterschenkeln wird gefühlt. In beiden Füßen Fußklonus. Auf Nadelstiche in die Wadenmuskulatur wird das linke Bein weggezogen, das rechte bleibt liegen, bezw. es erfolgen viel geringere fluchtartige Bewegungen.

Mundwinkel nach links gezogen. Bei Hautreizen im Gesicht tritt die Parese des rechten Facialis stärker hervor, ist auch deutlich an der Stirn. Augen geöffnet, starr. Pupillen reagieren beide gleichmäßig. Herztöne rein, Herzdämpfung nicht vergrößert. Atmen 36 in der Minute, im ganzen vertieft, aber in der Tiefe etwas wechselnd. Die rechte untere hintere Thoraxgegend etwas vorgewölbt, links hinten unten Atmungsgeräusch abgeschwächt. In der Mitte der Scapula im Interskapularraum dumpfes Rasseln. Dämpfung von links hinten unten nach vorne abnehmend.

Blase nicht gefüllt.

Am Abend folgender Befund: Temperatur 36,5°. Puls 108, regelmäßig, weich. Gesicht fieberhaft gerötet. Die letzten Stunden bestand ruhiger Schlaf. Atmung ruhig, rechte Thoraxseite schleppt ein wenig nach. Die Bulbi stehen etwas unkoordiniert. Pupillen ziemlich eng. Die Haut ist sehr empfindlich gegen Berührung. Geringes Ödem an den Unterschenkeln.

Dämpfung rechts hinten beginnt am 5. Brustwirbel. Atmung hier leiser, bronchial. Keine Nebengeräusche.

Am 3. Juli morgens: Patientin andauernd somnolent, tief soporöser Zustand. Temperatur ist auf 39° gestiegen, Puls 168, weich. Pupillen sehr eng, reagieren. Augen stehen koordiniert. Atmung laut und röchelnd und beschleunigt, beträgt 60 in der Minute. Die rechte Thoraxseite dehnt sich weniger gut aus, rechts hinten über der Dämpfung rauhes vesikuläres Atmen mit Rasselgeräuschen und, vielleicht, mit pleuritischem Reiben. Herzaktion sehr beschleunigt, zweiter Aortenton etwas accentuiert. Patientin läßt unter sich gehen; nimmt keine Nahrung zu sich. Das rechte Bein und die rechte Bauchseite ist bis etwas über Nabelhöhe fleckig rot marmoriert. Die Zeichnung schneidet genau in der Mittellinie ab. Die befallenen Hautpartien fühlen sich etwas kühler an als die symmetrischen der andern Seite.

Im Urin kein Zucker, eine Spur Eiweiß.

Bei der Vorstellung der Kranken in der Klinik am 3. Juli war der Puls sehr frequent, 180, noch nicht fadenförmig. Die Atmung, sehr frequent, wurde mit Zuhilfenahme aller Muskeln ausgeführt, das Gesicht war cyanotisch.

Die Augen stehen konjugiert nach rechts. Patellarreflex ist rechts nicht, links nur schwach auszulösen.

Der Tod tritt am 3. Juli 1902 Nachmittag 2 Uhr 30 Minuten ein.

Die Sektion wird am 4. Juli vormittags von Herrn Professor Grawitz ausgeführt und ergibt folgenden Befund.

Mittelgroße, schlank gebaute, gut genährte weibliche Leiche, zeigt kräftig entwickelte Muskulatur. Die Haut ist weiß, an den schlaffen Bauchdecken sind alte Schwangerschaftsnarben sichtbar.

Schädelhöhle. Das Schädeldach ist von mittlerer Dicke, der Längssinus leer. Die Dura mater ist von mittlerer Spannung, inwendig glatt und grauweiß. Die Oberfläche der Pia mater zeigt in der Höhe des Scheitellappens rechts eine geringe platte hämorrhagische Infiltration. Rechts ist diese erheblich umfangreicher und nimmt die Gegend des Scheitellappens, des Gyrus angularis und Operculum ein und erstreckt sich besonders auf die in die Furchen eindringenden Piafortsätze. An der Basis des Gehirns ist die Pia mater zart und durchscheinend. Die Arterien sind dünnwandig und enthalten flüssiges Blut. Nur die linke Art. carotis ist durch einen weichen, graurosa aussehenden Pfropf verschlossen, der 3 cm weit in die Art. fossae Sylvii hineinragt. Rechts ist die Arterie frei. Es wird zunächst die Pia mater abgezogen. Dabei ist es kaum möglich, in dem Gebiete um die Fossa Sylvii herum die blutig infiltrierten Piafortsätze aus den Furchen herauszuziehen, weil hier die Rinde des Gyrus angularis ungefähr auf das doppelte verbreitert, äußerst feucht und zerfließend weich ist, während die weiße Substanz ihre Konsistenz und Farbe fast normal bewahrt hat. Von diesen Rindenbezirken erheblich unterschieden ist der übrige Teil der linken Großhirnhemisphäre, welcher zwar in Rinde und Marksubstanz ein deutliches Ödem und eine auffallende Blässe gegenüber der rechten Seite darbietet, aber keine eigentliche Erweichung erkennen läßt. In beiden Sehhügeln finden sich Erweichungsherde, rechts eine förmliche Cyste, die 1 cm lang und 4 mm breit ist, während links noch keine Verflüssigung eingetreten ist. In dem ischämischen Gebiete ist an zahlreichen untersuchten Stellen von Fettmetamorphose nichts, in dem Gyrus angularis einige Fetttropfen, an den Arterienerweiterungen nur ganz vereinzelte Körnchenzellen zu sehen.

Brust- und Bauchhöhle. Das Fettpolster am Bauche mißt auf dem Hauptschnitte 2—3 cm, über der Brust 1 cm und hat eine orangegelbe Farbe. Die Muskulatur ist kräftig entwickelt und hellrot. Aus der Bauchhöhle entweicht weder Flüssigkeit noch Gas, die Beckenhöhle ist leer von fremdem Inhalt. Die Darmschlingen sind von dem fettreichen Netz bedeckt, nach Wegnahme desselben sieht man in der Serosa der Darmschlingen, die überall glatt und von grauer Farbe ist, zahlreiche blaue Flecken von Linsengröße bis zu Streifen von 1 cm Länge und 5 mm Breite eingestreut. Texturveränderungen sind hier nicht zu erkennen. Der Zwerchfellstand ist beiderseits am oberen Rande der 4. Rippe. Die

Rippenknorpel sind weich. In den Pleurahöhlen findet sich kein Inhalt, jedoch hier und da kleine strangförmige Verwachsungen.

Der Herzbeutel ist leer, das Perikard glatt und graurot. Der linke Ventrikel prall gefüllt, von kegelförmiger Gestalt, zeigt an der Basis eine mäßige Fettschicht, an der Spitze im Perikard eine leichte fibröse Verdickung mit Vaskularisation, welche mit diffuser Grenze in die benachbarten Fettträubchen übergeht. Die Wand fühlt sich überall prall an gegenüber dem schlaffen rechten Ventrikel, der aber gleichfalls an seiner Spitze eine leichte fibröse Verdickung und Vaskularisation des Überzuges erkennen läßt. Beim Aufschneiden des Herzens muß der Schnitt in den linken Ventrikel ungewöhnlich tief geführt werden, da man nirgends in das Innere gerät, sondern in eine dicke, weiche, etwas bröcklige Masse hineingelangt, welche alle Recessus zwischen den Fleischbälkchen anfüllt, sodaß man an einigen Stellen näher der Basis nach $2^1/_2$ cm, weiter unterhalb erst nach 6 cm in die freie Lichtung des Ventrikels gelangt. Vom Eingehen in die Atrioventrikularostien wird wegen der Embolie der Art. fossae Sylvii Abstand genommen, um nicht etwaige anhaftende Klappenrauhigkeiten loszureißen. Am herausgenommenen Herzen zeigen sich die Ostien der Aorta und Pulmonalis eng, aber schlußfähig. Das Ostium aorticum ist 6 cm breit, die Länge des Ventrikels von der Schlußlinie am Septum entlang beträgt außen 11,5 cm, innen 10,5 cm, die Tricuspidal- und Mitralklappe sind intakt. Das Septum ventriculorum ist, von dem eröffneten Ventrikel betrachtet, vollkommen frei, von zartem Endokard ausgekleidet. Ebenso der dem vorderen Papillarmuskel angrenzende Teil des aus der linken Ventrikelwand gebildeten Zipfels. Der ganze übrige Wandabschnitt des linken Ventrikels, also die Spitze und der nach links und hinten gelegene Bezirk, wird von einem kegelförmigen, der Wand überall aufsitzenden, 7 cm langen, 3—4 cm breiten und ebenso dicken parietalen Thrombus eingenommen, der sich durch seine Festigkeit, außen durch ein eigentümlich durchscheinend rotes Aussehen und etwas bröcklige Schnittfläche von dem Aussehen gewöhnlicher Parietalthromben unterscheidet und den Eindruck einer Geschwulst macht (vgl. Taf. V, Fig. 1). Im rechten Ventrikel sitzen kleinere ähnliche graurote Wucherungen teils zwischen den Trabekeln, teils polypenartig dem Endokard fest auf, sodaß ein gestielter, haselnußgroßer, weicher Tumor mit einer schmalen Basis ziemlich fest auf dem Endokard zwischen den beiden, dem scharfen Rande zugekehrten Papillarmuskeln sitzt. Die Gesamtmenge der hier vorhandenen Geschwulstklümpchen beträgt etwa den Umfang einer kleinen Kirsche. Die Herzmuskulatur dahinter sieht blaß-bräunlich aus. Die Dicke links mißt durchschnittlich 15 mm, in maximo 20 mm, in minimo 10 mm, rechts 3—5 mm.

Beide Lungen zeigen, von den erwähnten Verwachsungen abgesehen, rosarote zarte Pleura. Links ist das Parenchym durchweg lufthaltig, blutreich. Rechts fühlt es sich etwas derber an, in den abhängigen Gebieten fühlt man zahlreiche weiche Hepatisationsherde von leicht körniger,

roter Schnittfläche. Etwas blutiger Inhalt in den Bronchien. Die Lungenarterien sind teilweise frei. In einem mittleren Ast der Lungenvene rechts findet sich ein Gerinnsel von reichlich Bohnengröße und von derselben Beschaffenheit wie die Parietalthromben im Herzen. Auch die mikroskopische Untersuchung des frischen Objekts gibt übereinstimmende Bilder einer großzelligen Geschwulst. Die Halsorgane sind ohne nennenswerte Veränderungen, Aorta und beide Carotiden sind eng, dünnwandig, sonst intakt.

Die Milz ist groß und sehr weich und mißt 16,5 : 9,5 : 3,4 cm. Durch die äußerst weiche, etwas zurücksinkende Milzsubstanz sieht man bei zarter, dünner Kapsel sehr reichliche blaßrote, zum Teil orangegelbliche, derbere Herde von ungefähr Linsengröße durchschimmern. Auf dem Durchschnitt tritt vielfach eine ausgesprochen keilförmige, scharfe Umgrenzung dieser Herde hervor, sowie auffallend trockene Beschaffenheit gegenüber der weichen vorquellenden, kirschroten Pulpa. Beide Nieren sind ziemlich groß, die Kapsel ist schwer abziehbar. Nirgends bieten die Nieren eine glatte Oberfläche, sondern überall heben sich aus dem blassen, rötlich-grauen Parenchym scharf umschriebene, linsenförmige, sowie größere konfluierende, fleischrote oder grau-gelbliche Herde mit roter Umgebung hervor, die im Niveau etwas tiefer liegen und vielfach einen schon deutlich erkennbaren Charakter als flache Narben darbieten. Der Durchschnitt zeigt Trübung der Rinde im allgemeinen, Verschmälerung an denjenigen Stellen, die außen narbig erscheinen. Die Marksubstanz ist gleichmäßig rot und transparent. Die Nierenkelche und Becken sind intakt, Ureteren und Harnblase von mittlerer Weite, fast leer, die Schleimhaut ist weiß und hat eine glatte, hellrote Innenfläche. An dem äußeren Muttermund finden sich mehrere derbe Stellen, durch die kleine Cysten hindurchschimmern. Beim Einschneiden sieht das Gewebe der Portio cervicalis eigentümlich markig weiß aus. Frisches Präparat gibt keine Tumorzellen. Der Uterus ist von einer grauroten Schicht einer weichen, 2—3 mm dicken, glatten Schleimhaut ausgekleidet. Die Uteruswand ist 12—15 mm dick, weich und anscheinend normal. In den Ovarien kein Corpus luteum zu finden usw. Im Rectum enorm harte, faustgroße Kotballen, in der Ampulle beginnende Dekubitalentzündung. Der übrige Darm zeigt in der Schleimhaut nichts Pathologisches. Eine Anzahl von kleinen miliaren, blauroten Knötchen sind in der Wand des Dünndarms unter der Schleimhaut oder in der Serosa sichtbar. Die Leber ist groß und blutreich, die Oberfläche glatt. Die Acini sind dunkelrot, ohne Fettinfiltration. Gallenblase, Magen und Duodenum normal.

Die schon sofort bei der Sektion vorgenommene mikroskopische Untersuchung der frischen Präparate wird später genauer ausgeführt. An dem Herzthrombus finden sich massenhaft sehr große Zellen von verschiedenem Typus. Vielfach

findet man in Gruppen beieinander liegend große polygonale Zellen, die an Plattenepithelien erinnern. Sie führen für gewöhnlich einen einzigen runden oder ovalen bläschenförmigen Kern, dessen Größe in den einzelnen Zellen ebenso wie die Größe dieser Zellen in sehr weiten Grenzen schwankt. Es finden sich zuweilen Kerne von wahrhaft gigantischer Größe, das Zellprotoplasma zeigt eine verschieden starke Körnung.

Der zweite Typus von Zellen wird gebildet von großen Protoplasmamassen von sehr verschiedener Größe und Gestalt; sie haben nur das Eine gemeinsam, daß sie gar keine scharfen Ecken und Kanten aufweisen, sondern überall weich und abgerundet erscheinen. Diese Protoplasmamassen enthalten gewöhnlich mehrere Kerne, deren Zahl und Größe, ebenso wie ihre Lagerung, ganz außerordentlich variiert. In den Zellen findet man oft vakuolenartige Hohlräume.

Ganz ähnlich sind die Thromben in der Lungenvene, in den Piagefäßen und den Gefäßen der übrigen Organe zusammengesetzt.

Zur genaueren mikroskopischen Untersuchung wurden entweder Organteile oder die ganzen Organe in sehr verschiedener Weise fixiert (Alkohol, Formol, Flemmingsches Säuregemisch, Müllersche Flüssigkeit) und gehärtet und nachher, meist in Paraffin eingebettet, geschnitten. Gefärbt wurde in der mannigfaltigsten Weise (Hämatein-Eosin, nach van Gieson, mit Karminfarben, Safranin, Fuchsin, sowie spezifische Färbungen für elastische Fasern).

Stücke aus dem Thrombus im Herzen bestätigen im wesentlichen die am frischen Präparate gestellte Diagnose. Es handelt sich um ein Chorioepitheliom. Es finden sich zwei verschiedene Zelltypen, einmal polygonale Zellen mit meist rundem, bläschenförmigem Kern und zum andern große, weiche Protoplasmagebilde mit einem eigentümlichen feinkörnigen Zelleibe, der ganz offenbar ungemein saftreich ist. Beide Zellarten liegen beieinander ohne jede Spur einer Zwischensubstanz. Die kleineren vieleckigen Zellen machen durchaus den Eindruck von Epithelien. Die großen Zellen dagegen mit den weichen, abgerundeten Begrenzungen gleichen mehr sehr weichen Sarkomzellen. Sie enthalten Kerne in sehr verschiedener Größe, Gestalt und Zahl. Oft findet sich nur ein Kern, oft mehrere, ja sehr viele, oft solche von gigantischer Größe, bald mit sehr geringem, bald mit sehr erheblichem Färbungsvermögen, sodaß hier oft von einer Kernstruktur nichts mehr zu erkennen ist. Vielfach beherbergen die Zellen kleinere oder größere Vakuolen, die meistens leer, zuweilen aber mit frischen, gut erhaltenen roten Blutkörperchen angefüllt

sind. Bei starker Vergrößerung dieser Hohlräume scheinen die Zellen in ein Netzwerk von feineren oder gröberen Protoplasmabalken verzogen. Für diese eigenartigen Zellen gibt es in der ganzen menschlichen Histologie nur ein Paradigma, und das sind die Syncytiumzellen der Chorionzotten. Eine Verwechselung mit Riesenzellen irgendwelcher Art erscheint ausgeschlossen.

Es ist aber nur der kleinste Teil des Thrombus von solchen noch gut erhaltenen Zellen gebildet, die Hauptmasse besteht aus fast kernlosem Material, das zum Teil noch schattenhafte Zellumrisse erkennen läßt, zum Teil aber aus älteren Blut- und Fibringerinnseln besteht, das hier und da Detritus von Kerntrümmern enthält. Die gut erhaltenen Zellen finden sich hauptsächlich an der Peripherie des Thrombus und als Auskleidung der Risse und Spalten des zerklüfteten Thrombus. Bezüglich des Mischungsverhältnisses der beiden Zelltypen ist zu bemerken, daß die syncytialen Zellen erheblich überwiegen.

Schnitte, die durch die Herzwand und den aufsitzenden anhaftenden Thrombus gelegt werden, zeigen, daß meist eine scharfe Grenze zwischen Endokard und Thrombus besteht. Ersteres setzt sich meistens durch einen gut erhaltenen Endothelsaum von dem anliegenden Gerinnsel ab; eine Durchbrechung des Endokards habe ich nur an vereinzelten Stellen wahrnehmen können. Wohl aber haben sich andere schwere Veränderungen der Herzwand in allen Teilen derselben nachweisen lassen. Einmal besteht in dem ganzen Herzmuskel eine diffus verbreitete, erhebliche interstitielle Entzündung. Überall finden sich große Bindegewebsinseln mit sehr verschiedenem Kernreichtum, in denen Reste von Muskelfasern bez. Muskelzellenschläuchen zu erkennen sind. Diese Myocarditis interstitialis ist besonders stark an der Herzspitze ausgebildet und in dem subendokardialen Teile mehr als in der subperikardialen Zone, sie bietet Bilder, wie ich sie unlängst bei der syphilitischen Myocarditis[1]) beschrieben habe. Auch die Veränderung in dem vorliegenden Herzen ist in hohem Maße auf Syphilis verdächtig.

Noch auffallender als die hochgradige Myokarditis interstitialis (syphylitica) ist die Beschaffenheit der Venen in dem Herzmuskel und dem subperikardialen Fettgewebe. Die Mehrzahl derselben, wenigstens der größeren Venen, ist ad maximum ausgedehnt und vollgepfropft von Thromben, die ganz ähnlich zusammengesetzt sind wie der Herzthrombus. Auch sie bestehen im Zentrum gewöhnlich aus einer kernlosen Masse, in der man noch vielfach die Umrisse von großen Geschwulstzellen erkennt, wie solche in der Peripherie des Thrombus gelegen sind. Auf den ersten Blick sind

[1]) Busse: Über syphilitische Entzündung der quergestreiften Muskeln. Arch. f. klin. Chirurgie Bd. 69. — Busse und Hochheim: Über syphilitische Entzündung der äußeren Augenmuskeln und des Herzens. Von Graefes Archiv f. Ophthalm. Bd. 55.

diese Zellen als die gleichen zu erkennen wie die im Herzthrombus gelegenen. Die Wandung der Venen ist meist noch intakt. Nur an einzelnen Stellen sieht man die Zellen auch nach außen durchbrechen.

Es reizte mich, die Art des Durchbruches genauer zu studieren, zu diesem Zwecke habe ich neben andern Methoden insonderheit auch Schnitte auf elastische Fasern gefärbt. Dabei zeigt sich nun, daß trotz der starken Dehnung der Wand die elastischen Membranen zunächst noch intakt und vollkommen erhalten sind. In spätern Stadien, bei Wachstum der intravenösen Geschwulst, kommt es aber nicht, wie man wohl annehmen könnte, zu einer einfachen Zerreißung der Innenwand, sondern man sieht vielmehr, daß die elastischen Membranen aufgelöst und eingeschmolzen werden. Man kann dann verfolgen, wie die derbe Faser streckenweise verdünnt wird und körnig zerfällt und schließlich ganz verschwindet. Dringen dann die Geschwulstzellen in die Venenwand vor, so entsteht dabei gewöhnlich eine Blutung in die Umgebung (vgl. Taf. V, Fig. 2). Man kann sich angesichts dieser Bilder des Eindrucks nicht erwehren, daß die Geschwulst die derben elastischen Fasern auflöst und im wahrsten Sinne des Wortes die Gewebe einschmilzt.

Ganz ähnliche Bilder habe ich in der Milz, den Nieren und den Lungen erhalten. Auch hier waren die Gefäße, und zwar in Milz und Nieren vorzugsweise die Arterien, in der Lunge dagegen die Venen, durch Geschwulstthromben mächtig gedehnt. Auch hier ließ sich die auflösende Wirkung der Geschwulstzellen bei Anwendung spezifischer Färbung auf elastische Fasern geradezu demonstrieren, und aus dieser Zerstörung der Wand erklärt sich, daß der Arterienverstopfung nicht einfach eine Nekrose, sondern eine so umfangreiche Durchblutung des abgestorbenen und benachbarten Gewebes gefolgt ist.

Auch die Blutungen in die Pia mater und die Darmwand erklären sich auf diese Weise. Auch hier ließ sich die Zerstörung der Gefäßwände zeigen.

Von dem Uterus habe ich sowohl die Schleimhaut als auch die verschiedenen Teile der Wand untersucht. In den oberflächlichen Schichten der Schleimhaut habe ich an einzelnen Stellen große, weiche Zellen im Bindegewebe gefunden, wie man sie bei beginnender Schwangerschaft oder nach Aborten antrifft, jedoch nicht so weit in die Tiefe gehend und nur auf einzelne Abschnitte beschränkt. Drüsen waren in den oberen Lagen spärlich, in den tieferen etwas reichlicher vorhanden. In der Muskulatur sowie an der Ansatzstelle des Lig. latum habe ich keine Veränderungen, speziell nichts von Geschwulstbildungen, gefunden.

Epikrise: In dem vorliegenden Falle handelt es sich also um eine 39jährige Frau, welche anscheinend erst etwa zwei Wochen vor ihrem Tode plötzlich mit sehr heftigen Kopfschmerzen und gastrischen Erscheinungen, Mattigkeit und

Schmerzen in der Herzgegend erkrankte. Schon während dieser Zeit schien sie apathisch, antwortete langsam, oft erst auf mehrmaliges Fragen. Dieser Zustand verschlimmerte sich mehr und mehr, sie wurde allmählich vollkommen bewußtlos, konnte nicht mehr sprechen, nur noch mit Mühe den Mund öffnen und ließ Urin und Kot unter sich. Bei der Untersuchung in der Klinik wurde eine Parese des N. facialis und verminderte Sensibilität der ganzen rechten Körperhälfte konstatiert. Dazu gesellten sich vasomotorische Störungen dieser Seite, die genau in der Mittellinie abschnitten und sich durch eine eigentümlich fleckige Marmorierung der Haut zu erkennen gaben. Erst die Sektion ließ die Ursache dieser eigenartigen Erkrankung auffinden. Embolien, die kleinere und größere Arterien des Gehirns völlig verstopften, hatten zu umfangreicher Degeneration größerer Abschnitte des Gehirns geführt. Aus dem Umstande, daß diese Erkrankungsherde sich in sehr verschiedenen Stadien der Degeneration befanden, mußte auf ein sehr verschiedenes Alter der einzelnen Embolien geschlossen werden. Was nun den vorliegenden Fall bemerkenswert macht, das ist die ungewöhnliche Art der Embolien. Es schien im Anfang hier eine eigentümliche Vermischung von blanden und malignen Embolien vorzuliegen. Die Größe der Emboli, die umfangreiche Erweichung des Gehirns entspricht dem Charakter der blanden Embolie, während die zahlreichen umschriebenen Blutungen in der Pia mater ebenso wie auch der Darmwand mehr in das Bild der malignen Embolie hineinpassen. Eine später vorgenommene mikroskopische Untersuchung der obturierenden Pfröpfe hat nun gezeigt, daß dieselben überhaupt nicht aus einfachen oder infizierten Gerinnseln bestehen, sondern von einer großzelligen Tumormasse gebildet werden, die zum Teil die Gefäßwandungen durchwuchert und dadurch die Blutungen herbeigeführt hat.

Diese Pfröpfe entstammen, wie die weitere Sektion ergeben hat, einer großen Geschwulst, die nach Art eines Parietalthrombus den ganzen linken Ventrikel des Herzens einnimmt, die Wandungen des Herzens teilweise durchsetzt und vor allem die im Myokard gelegenen Gefäße zum großen Teil ausfüllt.

Auch andere Organe, wie Lungen, Milz, Nieren, Leber und Darm enthalten in Arterien oder Venen ähnliche Geschwulstthromben, die teils Nekrosen, teils Blutungen herbeigeführt haben.

Ich komme nunmehr zur Beantwortung der Frage, welcher Art denn die Geschwulst im Herzen und den verschiedenen Organen sein kann. Die großen ein- und mehrkernigen Zellen mit den eigentümlich weichen und abgerundeten Formen gleichen am meisten denjenigen, die man in den Chorioepitheliomen oder den sog. Deciduomen findet. Ja ich möchte sagen, die Geschwülste können füglich nach Gestalt, Aussehen und Anordnung der Zellen nichts anderes sein als Metastasen eines derartigen Tumors. Das einzige, was zunächst gegen eine solche Deutung spricht, ist der Umstand, daß im Uterus auch bei genauster Untersuchung nicht das geringste von einem Primärtumor zu finden ist. Die Innenfläche des etwas vergrößerten Uterus ist durchaus glatt, trotzdem habe ich die verschiedensten Stellen der Schleimhaut und der Wand mikroskopisch untersucht, aber auch nichts von Geschwulst darin entdeckt. Angesichts dieser Tatsache muß selbstverständlich die Frage erwogen werden, ob nicht etwa das Herz selbst, Myokard oder Endokard die Matrix für die große, den linken und zum Teil auch den rechten Ventrikel ausfüllende Geschwulst abgegeben haben könnte. Für diese Deutung spricht garnichts: denn weder kennen wir überhaupt solche vom Herzen ausgehenden Geschwülste, noch auch drängt im vorliegenden Falle der mikroskopische Befund in der Herzwand zu einer solchen Auffassung. Auf der anderen Seite spricht aber außer der Form und Aneinanderlagerung der Zellen noch manches andere für die Deutung als Chorioepitheliom, so z. B. die Vorliebe der Geschwulst, sich in der Blutbahn zu verbreiten, und die Art, wie die Zellen die Gefäßwandungen von innen nach außen arrodieren und durchbrechen und umfangreiche Blutungen veranlassen. Es kommt ferner als sehr wichtiges Moment hinzu, daß die Frau vor nicht ganz 6 Monaten abortiert hat, daß somit die Möglichkeit zur Bildung eines Chorioepithelioms ohne weiteres gegeben ist.

Man müßte dann annehmen, daß zur Zeit der Schwanger-

schaft Placentarteile in die großen Venen des Uterus gewissermaßen hineingefallen und dann mit dem Blutstrom verschleppt sind. Im Herzmuskel findet sich eine nicht unbedeutende ältere Myocarditis interstitialis (syphilitica?), ganz besonders auch in der Spitze, und ich halte dafür, daß die Ansiedelung der verschleppten und im Blute kreisenden Plazentarteile in den Herzhöhlen auf diese interstitielle Myocarditis mit zurückzuführen ist, insofern als diese durch Verlangsamung des Blutstromes die Ursache für die Bildung eines Parietalthrombus geworden ist, in dem die Zellen sich festgesetzt und zur Geschwulst ausgewachsen haben. Bildet doch gerade für das Chorionepithel das Blut der Mutter den günstigsten und natürlichen Nährboden!

Auf Grund der gegebenen Auseinandersetzung kämen wir also zu dem Schlusse, daß während der letzten Schwangerschaft im Anschluß an den Abortus im Januar Chorionzotten oder Teile des Überzuges derselben mit dem Blute der Uterinvenen verschleppt und in dem Blute zur Ansiedlung gekommen sind, das in der stark fibrös degenerierten Herzspitze allmählich stagniert hat. Auch in den Lungenvenen und in dem rechten Ventrikel haben sich Chorionepithelien festgesetzt und vermehrt. Im linken Herzen haben sie sich nach und nach zu einer großen zerklüfteten Geschwulst ausgewachsen. Von diesem rauhen, bröckligen Material sind Teilchen abgerissen und als Emboli in die verschiedensten Organe verschleppt worden. Auf diese Weise haben sich umfangreiche embolische Nekrosen in der Milz und in den Nieren gebildet, deren Emboli bei weiterem Wachstum der Geschwulstteile zu einer Zerstörung der Arterienwandung und einer blutigen Infarzierung großer Organabschnitte geführt haben. Auch im Darm sind kleinere Arterien verstopft, ihre Wandungen arrodiert worden, und es haben sich so erbsengroße Hämorrhagien unter der Mucosa oder Serosa gebildet.

Ganz ähnliche Vorgänge haben sich in den Gehirnarterien abgespielt. Durch die Verlegung derselben haben sich in den von den Arterien versorgten Gehirnabschnitten vielfach Erweichungen und Fettmetamorphose eingestellt, und in der Um-

gebung der Arterien sind zahlreiche Blutungen aufgetreten. Die sehr verschiedenen Stadien der Erweichung, in welchen sich die unterschiedlichsten Teile des Gehirns befinden, beweisen, daß die vielen kleineren und größeren Embolien nicht auf einmal erfolgt sind, sondern ganz offenbar im Laufe längerer Zeit nacheinander entstanden sind.

Die Blutungen erklären sich daraus, daß durch die fortwuchernden Geschwulstemboli die Gefäßwandungen erweicht und aufgelöst worden sind, während gleichzeitig durch eine Degeneration in dem Geschwulstembolus auch in diesem eine Verflüssigung eingetreten ist, die ein Durchsickern des von hinten andrängenden Blutes ermöglicht hat. Daß tatsächlich solche Erweichungen und Kanalisierungen in der Geschwulst stattgefunden haben, dafür spricht die eigenartige vakuoläre Degeneration der großen Syncytiumzellen und die Anwesenheit frischen, gut erhaltenen Blutes innerhalb der Vakuolen sowie inmitten der Geschwulst.

Endlich scheint mir der Modus der Gefäßwandzerstörung, die die Blutung erst ermöglicht, in hohem Maße beachtenswert. Die Gefäßwände werden nicht einfach durch die im Lumen wachsende Geschwulst zerrissen, sondern aufgelöst. Es ist interessant, daß die Abkömmlinge der Chorioepithelien sich die Eigenschaft der letzteren, die Gefäßwände aufzulösen und zu durchbrechen, in dem Maße bewahrt haben, wie unsere Untersuchung dies gezeigt hat, und auf dieser Eigenschaft basiert höchstwahrscheinlich auch die Neigung der Chorioepitheliome, Blutungen in großem Umfange auszulösen.

Wenige Wochen nach der Sektion dieses interessanten und lehrreichen Falles kam im Pathologischen Institut eine Frau zur Sektion, die einen in vieler Beziehung an den eben geschilderten erinnernden Befund darbot.

Krankengeschichte. Der zweite Fall betrifft eine 30jährige Frau, welche am 5. August 1902 in die Universitätsfrauenklinik aufgenommen wurde. Sie hatte 7 Geburten durchgemacht, die letzte am 8. August 1901: einmal, vor 6 Jahren, ist eine Traubenmole durch Kunsthilfe entfernt worden. Seit dem April 1902 verspürte sie Brennen beim Urinlassen, außerdem klagte sie über Schmerzen im Rücken, Unterleib und in der rechten Seite. Vor 6 Tagen begann sie, nachdem die Menstruation längere

Zeit cessiert hatte, zu bluten. Nach Angabe des behandelnden Arztes, Herrn Dr. Büttner in Gingst a. R., ist zu der Zeit ein Abort erfolgt. Über Beschaffenheit der Frucht ist aber nichts bekannt, da Herr Dr. B. die ausgestoßenen Teile nicht selbst gesehen hat. Er fand bei seiner Untersuchung eine Geschwulstbildung in der Scheide und veranlaßte die Überführung in die Universitäts-Frauenklinik zu Greifswald.

Bei der Aufnahme befand sich die mittelgroße, kräftig gebaute Patientin in befriedigendem Ernährungszustande. Fettpolster und Muskulatur waren leidlich entwickelt. Seit 4 Tagen bestand Obstipation, Appetit war schlecht. Über beiden Lungen wurde verschärftes Exspirium, über der rechten Spitze Dämpfung festgestellt.

Der Urin war anfangs frei von Eiweiß und Zucker, später war Eiweiß in Spuren nachzuweisen.

Am Herzen nichts pathologisches.

Der Genitalbefund war der folgende: Die hintere Scheidenwand ragt in Form einer hühnereigroßen, dunkelblau gefärbten Geschwulst aus der Vagina hervor; auf der Geschwulst befindet sich ein kirschgroßes Dekubitalgeschwür. Auch die vordere Scheidenwand ragt aus der Vulva heraus. Sie ist dunkelblau gefärbt und mit starken Varicen durchzogen. An einer Stelle spritzt Blut im Strahle hervor. Weiter oben in der Scheide ist die rechte Scheidenwand durch eine enteneigroße, fluktuierende Masse nach dem Lumen zu vorgewölbt. Die Portio vaginalis cervicis uteri steht hoch links oben, etwa in Höhe der Beckeneingangslinie. Der Uterus ist anteflektiert und von normaler Größe. Auf beiden Seiten lassen sich adnexartige Gebilde tasten,

Die Kranke hatte während ihres Aufenthaltes in der Klinik verschiedene Male profuses Nasenbluten und entleerte reichliches schleimiges Sputum, in dem bei wiederholten Untersuchungen weder elastische Fasern noch Tuberkelbazillen gefunden wurden.

Am 10. August erfolgte eine starke Blutung aus dem in der vorderen Scheidenwand gelegenen Knoten. Am 11. August traten heftige Atembeschwerden auf, das Sputum enthielt reichliche blutige Beimengungen, zugleich stellte sich Fieber ein, die Temperatur bewegte sich zwischen 38,4 ° und 39,4 °, die Atmung stieg von 23 auf 32—44. Über beiden Unterlappen bestand abgeschwächter Perkussionsschall, Knisterrasseln und rechts bronchiales Atmen.

Am 12. August nahm die Atemnot erheblich zu, der Puls stieg bis auf 150 Schläge, gegen Abend trat Lungenödem ein und in der Nacht zum 13. August gegen 3 Uhr morgens erfolgte der Tod.

Die Sektion wurde von Herrn Dr. Penkert am 13. August 1902, 6 Stunden nach Eintritt des Todes ausgeführt und ergab folgenden Befund:

Sektionsprotokoll.

Die große weibliche Leiche zeigt eine durch reichliche Fettpolsterung straffe Haut von grauweißer Farbe. Die Mammae sind schlaff. Auf dem

Abdomen sehr zahlreiche Striae gravidarum. Aus der Vulva ragt ein taubeneigroßer, schwärzlicher Tumor hervor, an der Commissura posterior der Vulva findet sich ein erbsengroßer schwärzlicher Tumor, am Rücken dicht unterhalb der linken Scapula eine linsengroße schwärzliche Warze, sonst findet sich, außer einer weißlichen Warze an der linken Halsseite, nichts Abnormes an der äußeren Haut.

Auf dem Hauptschnitt vom Kinn bis zur Symphyse mißt das Fettpolster über der Brust 1 cm, über dem Bauche 1,5 cm. Das Peritonaeum ist spiegelnd glatt und glänzend, desgleichen die Serosa der Darmschlingen, welche leicht aufgetrieben sind. Die Leber überragt den rechten Rippenbogen um 3 cm. Das Netz überlagert schürzenartig auf der linken Seite die Darmschlingen und ist fettreich, die Venen sind bis zur Hälfte mit Blut gefüllt.

Zwerchfellstand rechts: oberer Rand der 4. Rippe, links: unterer Rand der 5. Rippe.

Die Milz mißt 16 : 8 : 4 cm. Die Kapsel ist prall gespannt, graurot und durchscheinend. Die Konsistenz der Milz ist äußerst weich. Auf dem Durchschnitt tritt die Pulpa heraus, die Schnittfläche hat eine blaßgraurote Farbe, Trabekel und Follikelzeichnung verwaschen.

Der linke Ureter ist 4 mm dick, der rechte gut fingerdick und prall gefüllt. Die linke Niere mißt 12 : 5,5 : 4,5 cm, die Kapsel läßt sich leicht abziehen, die Oberfläche ist glatt und zeigt deutliche Renculuszeichnung. Die Stellulae und die Glomeruli sind prall mit Blut gefüllt. Konsistenz der Niere ist derb, Rindensubstanz mißt 0,8 cm auf dem Durchschnitt und ist leicht opak. Die Markkegel sind blaßrot und leicht violett. Nierenbecken ist von mäßigem Fettgewebe umgeben, aber sonst unverändert.

Die rechte Niere wird im Zusammenhang mit der Blase belassen, sie mißt 13 : 5.5 : 4 cm und zeigt, abgesehen von einer geringen Ausdehnung des Nierenbeckens durch klare, wässrige Flüssigkeit, gleiche Verhältnisse wie die linke Niere.

Die Blase ist stark dilatiert, mit trübem, dunkelrotem Urin gefüllt. An der Hinterfläche der Blase befindet sich ein 4 cm langes und 2 cm breites Geschwür mit brandig aussehendem Grunde, das zum größten Teil unterhalb der rechten Ureterenmündung gelegen ist. Der Grund ist schwarz oder gelblich gefärbt, die Ränder sind ausgezackt, etwas erhaben und stark gerötet; die ganze Umgebung des Geschwürs ist stark injiziert und hebt sich durch ihre rote Farbe sofort vor der grauweißen, nicht veränderten Schleimhaut des übrigen Teils der Blase ab. Die Einmündung des linken Ureters liegt in der normal aussehenden Blasenschleimhaut. Die Einmündung des rechten Ureters ist stark gerötet und liegt in der linken Hälfte des Geschwürs. Der Ureter beginnt sich 2 cm oberhalb der Mündung zu erweitern und ist 7 cm oberhalb derselben durch im Parametrium gelegene Geschwulstknollen stark nach rechts und hinten ausgezogen, sodaß die Breite des aufgeschnittenen Ureters hier 3 cm

beträgt. Die Schleimhaut ist in diesem Bezirke rot gefärbt und geschwollen. Der Geschwulstknoten im rechten Parametrium ist kleinkinderkopfgroß, hämorrhagisch infiltriert und zwischen Blase, Vagina, Portio und Rectum gelegen. Die rechte Tube ist stark geschlängelt, etwa bleistiftdick. Das rechte Ovarium ist fast kleinkindskopfgroß, von zahlreichen dünnwandigen Cysten mit gelblich-rötlichem Inhalt durchsetzt. Das linke Ovar ist hühnereigroß und in gleicher Weise verändert wie das rechte. Die linke Tube zeigt das Aussehen der rechten.

Der Uterus ist 13 cm lang, 7,5 cm breit, 4,5 cm dick. Die Serosa ist spiegelnd glatt und graurot; das Cavum uteri mißt im aufgeschnittenen Organe 8 cm in der Länge, 6 cm in der Breite, die Cervix ist 4 cm lang. Die Innenfläche des Cavum uteri ist mit schokoladenfarbigem, schmierigem Inhalt bedeckt, nach dessen Abspülen aber nicht glatt, sondern höckrig.

Die größte Dicke der Uteruswand im Corpus mißt 2,2 cm, in der Cervix 1,2 cm. Auf dem Durchschnitt sieht man viele Gefäße.

Die Scheide ist 12 cm lang, in aufgeschnittenem Zustande 14 cm breit. Im unteren Abschnitt ist die Schleimhaut leicht gerunzelt. Die Portio ist narbig verdickt, 4 cm unterhalb derselben liegt in der hinteren Scheidenwand ein 1 cm im Durchmesser haltender schwärzlicher Knoten, an den sich 4 weitere Knoten von Haselnuß- bis Taubeneigröße anschließen und allmählich nach der vorderen Wand herüberziehen. Zwischen den größeren liegen noch mehrere kleinere, erbsengroße Knoten. Über den zwei oberen zieht noch die Schleimhaut in dicker Lage hinweg, während sie über den andern zerfallen und in eine diphtherische Membran verwandelt ist. An der rechten vorderen Seite dicht über dem Introitus vaginae liegt ein enteneigroßer Knoten, der sich aus einzelnen kleineren zusammensetzt und der zum Teil aus der Vulva herausragt. Die Knoten liegen alle unter der Schleimhaut, über einzelnen ist dieselbe jedoch auf der Höhe exulceriert.

Das Rectum ist nach links gedrängt, mit dünnbreiigem Kot gefüllt, und zeigt eine gelblich-weiße, gefaltete Schleimhaut.

Magen, Duodenum, wie auch der übrige Darm sind ohne pathologische Veränderungen.

Die Leber mißt 30 : 20 : 7 cm. Die Oberfläche ist glatt, die Acinuszeichnung ist deutlich, Blut- und Fettgehalt mäßig. Die ganze Leber ist frei von Metastasen.

Die Gallenblase ist nicht verändert.

In der Radix mesenterii, sowie neben der Aorta und in den Leistenbeugen sehr zahlreiche derbe, bohnengroße Lymphdrüsen, die grauweiß aussehen.

Brusthöhle: Nach Herausnahme des Brustbeins retrahieren sich beide Lungen sehr wenig. Der Herzbeutel liegt in einer Ausdehnung von 6—8 cm frei. An den freien Rändern der Lungen schimmern überall

erbsengroße blaurote Knötchen durch. Im Herzbeutel 25 ccm klarer, hellgelber Flüssigkeit. Das Perikard ist spiegelnd glatt und glänzend, das subperikardiale Fettgewebe ist reichlich entwickelt. Das Herz ist größer als die Faust der Leiche und leidlich kräftig kontrahiert. Die venösen Klappen sind für zwei Finger durchgängig. Aorta- und Pulmonalklappen schließen auf Wassereinguß. Beide Ventrikel sind durch dunkelrote feuchte Cruormassen prall erfüllt. Die Aorta ist 7 cm breit. Der linke Ventrikel 9,5 bez. 10,5 cm lang. Die Muskulatur ist links 21 mm, rechts 0,6 mm dick, hat eine gelblich-braunrote Farbe und ist etwas weich. Klappen, Endokard und Sehnenfäden sind zart. Die Kranzarterien haben dünne, elastische Wandungen.

Die linke Lunge ist in ihrer ganzen Ausdehnung mit der Pleura costalis verwachsen; sie ist im allgemeinen lufthaltig, doch kann man an sehr vielen Stellen erbsengroße Knoten durchfühlen. Auch auf der dunkelroten Schnittfläche springen sowohl im Ober- wie im Unterlappen zahlreiche erbsengroße, dunkelblaurote Knoten hervor, die teilweise den Eindruck erwecken, als lägen sie innerhalb eines stark ausgedehnten Gefäßrohres. Die Bronchen enthalten wenig blutig-schaumiges, klares Sekret und haben eine glatte, graurote Schleimhaut. Die Bronchialdrüsen sind geschwollen und sehen dunkelblaurot, zum Teil schwärzlich aus, sowohl an der Oberfläche wie auch auf dem Durchschnitt. Die rechte Lunge ist nirgends mit der Pleura costalis verwachsen. An ihrem scharfen Rande ragen überall erbsen- bis bohnengroße dunkelblaurote Knoten hervor, die sich auch sonst durch die ganze Lunge verstreut finden. Die über den Knoten hinwegziehende Pleura pulmonalis ist überall glatt und dunkelblaurot gefärbt. In dem Oberlappen finden sich größere lufthaltige Bezirke als im Unterlappen und Mittellappen, welche eine viel reichlichere Durchsetzung mit festen Knoten darbieten als der Oberlappen, aber doch auch noch überall lufthaltige, wenn auch ödematöse Abschnitte enthalten.

Die Bronchen haben schaumiges Sekret, ihre Schleimhaut ist glatt.

An den Halsorganen ist außer einer geringen Schwellung und Rötung der Rachenschleimhaut nichts Pathologisches zu entdecken.

Im Gehirn und in der Schädelhöhle vollkommen normale Verhältnisse, ebenso in beiden Augen.

Unmittelbar nach der Sektion wurde durch mikroskopische Untersuchung des frischen Präparates zunächst festgestellt, daß eine melanotische Geschwulst sicher nicht vorläge, sondern daß vielmehr die dunkle Färbung auf frische und alte Blutungen zurückzuführen wäre. Außerdem wurden auch schon in frischen Präparaten Geschwulstzellen aufgefunden, wie sie in dem eben beschriebenen ersten Fall beobachtet waren, und wie man sie tatsächlich nur in der Placenta und Placentartumoren antrifft.

Die später von mir an gehärtetem Materiale vorgenommene genaue histologische Untersuchung lieferte in den verschiedensten Teilen, vor allem aber in der Lunge, den strikten Beweis, daß es sich auch in diesem Falle um ein Chorioepitheliom handelt. Die von Marchand mit vollem Rechte als typisch beschriebenen beiden Zellarten dieser Geschwülste finden sich hier in einer so charakteristischen Ausbildung und Anordnung, daß man fast glauben könnte, die Präparate hätten Marchand als Vorlage für seine Abbildungen gedient.

Die kleineren Knoten zeigen übereinstimmend folgenden Bau. In der Mitte findet sich ein Coagulum von frischem und altem Blut und Kern- und Zelltrümmern. Diesem ist an der Peripherie ein zwar nicht ganz vollständiger, d. h. nicht ununterbrochener Saum von gut erhaltenem Geschwulstgewebe umgelagert. Der Saum ist verschieden breit und besteht im wesentlichen aus hellen, polyedrischen Zellen mit schönen, bläschenförmigen Kernen und vereinzelten Mitosen (vgl. Taf. V, Fig. 3). Zwischen diesen Zellen und besonders an der zentralen Seite des Saumes finden sich große, weiche Protoplasmamassen, die vielfach geradezu als Bänder zu bezeichnen sind und gewöhnlich mehrere Kerne enthalten. Sie liegen den kleineren polyedrischen Zellen oft dicht an, sodaß sie manchmal wie ein Überzug derselben erscheinen, an andern Stellen liegen sie in Gruppen regellos und lose nebeneinander. Eine ganze Anzahl von ihnen zeigt die charakteristischen vakuolenartigen Lücken in allen Größen. Die Lücken sind zum Teil leer, zum Teil jedoch angefüllt mit gut erhaltenen roten Blutkörperchen. Durch die Ausbildung dieser Lücken entstehen förmliche Protoplasmanetze. Die großen Zellen enthalten sehr verschiedenartige Kerne, nur vereinzelte sind wirklich gut erhalten und mit deutlich färbbarem Chromatingerüst versehen. Daneben kommen aber pyknotische und vielfach auch zerfallene oder aber sehr große, eigentümlich aufgequollene Kerne vor, manchmal mit wahrhaft gigantischen Formen.

Von einer Zwischensubstanz ist weder bei diesen großen, noch bei den polyedrischen Zellen etwas wahrzunehmen. Auch fehlt ein eigentliches Stroma.

Das Lungengewebe ist scheinbar durch den Tumor vollkommen aufgezehrt. In dem ganzen Bereich ist nichts von der Struktur der Lunge mehr zu erkennen, auch die elastischen Fasern sind völlig verschwunden. Eine Entscheidung darüber, ob die Geschwülste innerhalb von Venen liegen oder auch nur in solchen begonnen haben, läßt sich angesichts des weit vorgeschrittenen Stadiums nicht mehr erbringen.

Die Geschwulstknoten in der Scheide und den Parametrien sind ganz ähnlich zusammengesetzt, nur scheinen mir hier die Degenerationen noch weiter vorgeschritten als in der Lunge.

Präparate aus der vorderen Scheidenwand, an der schon bei Lebzeiten sehr stark geschwollene Varicen aufgefallen waren, haben in der Tat gezeigt, daß hier nur prall gefüllte und stark erweiterte Venen vorliegen.

Im Uterus hat sich auch bei mikroskopischer Untersuchung nichts von Geschwulst gefunden. Die Schleimhaut ist in ihren oberen Schichten drüsenarm und besteht hier aus vielen sehr großen Zellen vom Typus der Zellen der Decidua graviditatis. Die tieferen Lagen enthalten reichliche Drüsen und sind viel zellenreicher als die oberen.

Epikrise: Die mikroskopische Untersuchung zeigt, daß auch bei dieser Frau ein Chorioepitheliom vorliegt, das, wie auch in dem ersten Falle, nicht an der Placentarstelle entstanden ist, sondern unter Verschonung von Uterus und Tuben sich zunächst in dem rechten Parametrium und der Hinterwand der Scheide entwickelt hat. Es muß also auch hier in der kurz vor dem Tode sich abspielenden Schwangerschaft eine Loslösung und Verschleppung von Chorioepithelien stattgefunden haben, die weiter gewuchert sind, mächtige Blutungen veranlaßt und Metastasen in der Nachbarschaft und der Lunge nach sich gezogen haben. Die Blutungen hatten die Tumoren in dem Maße dunkel gefärbt, daß man bei Lebzeiten und auch noch zunächst bei der Sektion nach dem makroskopischen Aussehen die Knoten für melanotische Tumoren hielt.

Ebenso wie in dem ersten Falle ist auch in diesem die Fähigkeit der Geschwulst, das Gewebe aufzulösen, beobachtet worden; es tritt das am deutlichsten in der Lunge zutage. Innerhalb der Geschwulstknoten und auch in der nächsten Umgebung derselben sind die elastischen Fasern verschwunden.

Was die Histologie der beiden Fälle anbetrifft, so unterscheiden sie sich insofern etwas voneinander, als in dem ersten Falle die Syncytiumzellen sehr stark überwiegen. Sie bilden dort durchaus die Hauptmasse der Geschwulst. Die Abkömmlinge der Langhansschen Zellschicht treten dagegen völlig zurück und bilden nur kleine Nester und Gruppen, die vereinzelt hier und da zwischen den großen Syncytiumzellen angetroffen werden. Anders in dem zweiten Falle. In diesem findet man überall in der Geschwulst, wo überhaupt noch gut erhaltene Geschwulstzellen vorhanden sind, Züge und Bänder

von eng aneinanderliegenden polyedrischen Zellen, die ganz zweifellos von der Langhansschen Zellschicht abstammen. Ganz gewöhnlich findet man in ihrer unmittelbaren Nähe, zuweilen als eine Art äußeren Überzug oder äußere Bedeckung, einen mehr oder minder breiten Saum eines offenbar sehr weichen (im frischen Zustande vielleicht halbflüssigen) Protoplasmas, das sich noch nicht in einzelne einkernige Zellen zerlegt hat, sondern wie der syncytiale Überzug des Chorions eine in großen Klumpen gesonderte Protoplasmamasse darstellt. Auch sonst zeigen diese Massen alle Eigenschaften der Syncytiumzellen, so die sehr wechselnde Form, Größe und Färbbarkeit der Kerne, ferner die eigentümliche Art der Degeneration unter Bildung der so charakteristischen Vakuolen. Die besondere Gruppierung und Lagerung der Kerne in den Zellen macht es in hohem Maße wahrscheinlich, daß die Kernvermehrung auf amitotischem Wege vor sich geht, umsomehr als in diesen Zellen Kernteilungsfiguren nicht zu sehen sind, während die dicht danebenliegenden polyedrischen Epithelzellen sehr zahlreiche und gut erhaltene Mitosen zeigen.

Der Uterus zeigt in diesem Falle vollkommen die Veränderungen wie bei einer Extrauteringravidität. Die Gebärmutter ist erheblich vergrößert, sie mißt 13 cm und ist von weicher Konsistenz und enthält im Innern eine verdickte, schwammige, etwas höckerige Schleimhaut, die so vollkommen den Bau einer Decidua graviditatis darbietet, daß ich nach Durchmusterung der ersten Schnitte mir noch einmal das makroskopische Präparat vornahm und genaustens auf die Frage hin untersuchte, ob nicht am Ende doch eine Extrauteringravidität vorliegen könnte. Doch fand sich hierfür nicht der geringste Anhaltspunkt.

Auch in dem ersten Falle findet sich eine Andeutung von einer Deciduabildung im Uterus, insofern, als die obersten Lagen der Schleimhaut sehr stark vergrößerte, vielfach an Epithelien erinnernde Zellen enthalten, während der Hauptteil der Schleimhaut das gewöhnliche Aussehen zeigt. In dem zweiten Falle ist aber umgekehrt nur an der Grenze zur Uterusmuskulatur noch drüsen- und zellenreiches Schleimhautgewebe

erhalten, während die Hauptmasse der Schleimhaut in ein großzelliges, drüsenarmes Deciduagewebe umgewandelt ist.

Die hier beschriebenen Fälle reihen sich einer beschränkten Anzahl ähnlicher Fälle an, die in der Literatur der letzten Jahre beschrieben worden sind. In einer unlängst erschienenen Arbeit von Zagorjanski-Kissel[1]) sind schon 16 Fälle dieser Art zusammengestellt worden. Bei allen diesen finden sich der Uterus und die Tuben frei von Geschwulstentwicklung, während in andern Organen Chorioepitheliome vorhanden sind. Hierbei ist die Scheide am allerhäufigsten der Primärsitz, wie ja auch hier am häufigsten und zuerst Metastasen beobachtet werden. In vier der bekannten Fälle haben sich in den Scheidenknoten noch wirkliche Chorionzotten, nicht nur Chorionepithelien nachweisen lassen. Demnächst sind von der Metastasenbildung die Lungen am häufigsten betroffen worden. Unser zweiter Fall wurde sich demnach dem einen Haupttypus dieser Geschwülste anschließen. Der erste dagegen bildet bis zu einem gewissen Grade ein Unikum; eine derartige Chorioepitheliombildung im Herzinnern, wie die eben beschriebene, ist überhaupt noch nicht beobachtet worden. Dahingegen hat man Metastasen im Gehirn, die wie in unserm Falle sehr schwere Gehirnsymptome zur Folge hatten, schon mehrfach angetroffen.

Ich habe nicht die Absicht, im einzelnen auf die Literatur einzugehen und den Leser mit langatmigen Wiederholungen aufzuhalten; wer sich über die einschlägige Literatur orientieren will, sei auf die oben erwähnte Arbeit von Zagorjanski-Kissel verwiesen.[2]) Da ich diesen Aufsatz hier nun wiederholt anführe, so möchte ich doch einen Punkt dieser Arbeit nicht unwidersprochen lassen, weil man sonst wohl annehmen

[1]) Zagorjanski-Kissel: Über das primäre Chorioepitheliom außerhalb des Bereiches der Eiansiedelung. Arch. f. Gynäk. Bd. 67.

[2]) Eine noch genauere Zusammenstellung der gesamten das Chorioepitheliom betreffenden Literatur findet sich in der Monographie von Risel: „Über das maligne Chorioepitheliom. Leipzig. S. Hirzel 1903." Die während der Drucklegung dieser Arbeit herausgegebene Monographie konnte leider nicht mehr berücksichtigt werden.

könnte — qui tacet, consentire videtur — daß ich den Schlußfolgerungen derselben zustimmte.

In dem dort beschriebenen Fall trat bei der 20jährigen Patientin vorübergehend Schüttelfrost und Bluthusten ein. Beides schwand während der Krankenhausbehandlung, nachdem der kleine Scheidenknoten exstirpiert worden war. Trotz sorgfältiger Untersuchung haben sich in dem Sputum niemals Geschwulstzellen nachweisen lassen. Nichts desto weniger bezieht Zagorjanski-Kissel den Bluthusten auf die Bildung von Geschwulstmetastasen in der Lunge und folgert aus dem Verschwinden des Bluthustens, daß nach Entfernung des Haupttumors aus der Scheide die sekundären Lungenknoten von selbst zurückgegangen sind. Dieser Satz wird dann am Schlusse der Arbeit dahin erweitert, daß überhaupt bei Chorioepitheliomen die Metastasen einer spontanen Rückbildung fähig seien, wenn nur der Primärtumor und der Hauptteil der Geschwulst entfernt wird. Nun. dieser Satz wird durch den mitgeteilten Fall in keiner Weise bewiesen. Denn Bluthusten und Schüttelfrost sind ganz allgemeine Symptome, die bei den verschiedenartigsten Lungenerkrankungen auftreten, und auch der Umstand, daß man in dem Sputum zwar Geschwulstzellen gesucht, aber nicht gefunden hat, kann doch wohl nicht zur Stütze der Diagnose Chorioepitheliommetastase der Lunge angeführt werden.

Daß also Geschwulstmetastasen in der Lunge vorgelegen haben, ist eine durch nichts gestützte Vermutung, aus der irgendwelche weitergehende Schlüsse nicht gezogen werden dürfen.

Ein anderer Punkt, den ich in den beiden von mir mitgeteilten Fällen beobachtet habe, nämlich die eigentümliche. an eine Decidua graviditatis erinnernde Umbildung der Schleimhaut des Uterus, verdient noch eine kurze Besprechung. Auch Fiedler[1]), Marchand[2]) und Holzapfel[3]) berichten von einer

[1]) Fiedler, Beitrag zur Kenntnis der syncytialen Tumoren. Inaug.-Diss. Kiel 1900.

[2]) Marchand, Demonstr. in der Leipziger medizin. Gesellsch. Münch. medizin. Wochenschrift 1901, S. 1303.

[3]) Holzapfel, Fall von Deciduoma malignum. Münch. medizin. Wochenschr. 1901, S. 1550 u. 1725.

ähnlichen Veränderung der Uterusschleimhaut. Die Häufigkeit dieses Befundes zeigt, daß derselbe nicht etwas Zufälliges sein kann. Fiedler hält es nicht für ausgeschlossen, daß die Deciduabildung auf eine zwischendurch eingetretene Schwangerschaft zu beziehen ist. Zagorjanski-Kissel bringt sie mit einer Fernwirkung der Chorioepitheliome auf den Uterus zusammen, ähnlich wie auch eine Tubargravidität eine Deciduabildung im Uterus zur Folge habe, oder eine normale Schwangerschaft sehr bedeutende Veränderungen in den verschiedensten Organen hervorrufe. Ob hier eine chemische Wirkung vorliegt, oder ob etwa nur die in der Schwangerschaft vorhandene Blutüberfüllung und ausgezeichnete Ernährung der Uterusschleimhaut bestehen bleibt und den letzten Grund für die Deciduabildung, bez. für das Ausbleiben der Rückbildung abgibt, muß unentschieden bleiben. Die Tatsache, daß bei Chorioepitheliomen, die außerhalb des Uterus entstehen, eine Vergrößerung des Uterus und eine Umbildung der Schleimhaut zur Decidua graviditatis ganz ähnlich wie bei Extrauterinschwangerschaften vorkommt, verdient immerhin als interessante Beobachtung besonders hervorgehoben zu werden, wie denn überhaupt das allgemeine Interesse, das die Chorioepitheliome von jeher erregt haben. noch erheblich erhöht worden ist durch die Erfahrung, daß die primäre Entwicklung dieser Geschwülste keineswegs an die Placentarstelle gebunden ist.

Erklärung der Abbildungen auf Taf. V.

Fig. 1. Herz mit thrombusähnlichem großen Chorioepithelioma im linken Ventrikel. Die Muskulatur an der Spitze ist teils von Geschwulst, teils von interstitieller (gummöser?) Entzündung durchsetzt und dadurch heller gefärbt.

Fig. 2. Venen aus dem oben gezeichneten Herzen mit einem Geschwulstthrombus, der die elastischen Fasern teilweise aufgelöst, die Wandung erweicht und somit eine Blutung veranlaßt hat.

Fig. 3. Schnitt aus einer Lungenmetastase des zweiten Falles, der die beiden Zelltypen des Chorialüberzuges, die Abkömmlinge der Langhansschen Zellschicht und der Syncytiumzellen besonders deutlich zeigt.

XII.

Über die embryoiden Geschwülste der Keimdrüsen und über das Vorkommen chorionepitheliom-artiger Bildungen in diesen Tumoren.

(Aus dem Pathologischen Institut des Stadtkrankenhauses Dresden-Friedrichstadt.)

Von

Dr. H. Steinert,

früherem Assistenten der 1. medizinischen Abteilung des Krankenhauses, jetzt Assistenten der medizinischen Klinik zu Leipzig.

(Hierzu Tafel VI.)

Unter den Erweiterungen, die seit den Arbeiten von Wilms das Bild der sogenannten Embryome erfahren hat, steht mit in erster Reihe der Befund von chorionepitheliom-artigen Partien. Durch die Güte des Herrn Obermedizinalrates Dr. Schmorl, Prosektors am Dresdener Stadtkrankenhause, war ich in der Lage, einen solchen Fall bearbeiten zu können. Ich habe diesen Fall bei einem Vortrage in der Dresdener Gesellschaft für Natur- und Heilkunde am 31. März 1901 besprochen und die Präparate demonstriert. Unterdessen hat Schlagenhaufer einem weiteren Publikum einen ähnlichen Fall mitgeteilt. Ich lasse die genauere Beschreibung meines auch sonst bemerkenswerten Falles, die aus äußeren Gründen bisher verschoben wurde, hier an erster Stelle folgen.

Der Kranke war ein 22jähriger Gardist, der am 31. August 1900 ins Dresdener Diakonissenhaus aufgenommen worden war. Aus der Krankengeschichte, die Herr Obermedizinalrat Dr. Rupprecht mir gütigst zur Verfügung stellte, hebe ich hervor, daß der Kranke bei seiner Aufnahme angegeben hat, seit drei Jahren sei sein linker Hoden ohne besonderen Anlaß und ohne ihm Beschwerden zu machen, allmählich erheblich angeschwollen. Seit einiger Zeit habe er jedoch an Größe nicht mehr zugenommen. — Vor gut einem halben Jahr habe ein Hufschlag die linke Lendengegend des Patienten getroffen. Kurz darauf haben sich heftige „Kreuzschmerzen“ eingestellt. Einen Monat später führten sie ihn ins Lazarett. Nach weiteren drei Monaten wurde oberhalb des Nabels eine Geschwulst fühlbar, die seitdem rasch gewachsen ist.

Der Aufnahmestatus schildert einen mäßig genährten Mann. Das Ab-

domen stark aufgetrieben, druckempfindlich, gespannt. Die ganze rechte Bauchhälfte ausgefüllt durch einen derben, höckrigen, nach oben und unten nicht, nach den Seiten nur wenig verschieblichen Tumor. Der linke Hoden in eine gänseeigroße, unempfindliche Geschwulst verwandelt. Keine Odeme.

1. September. Probeexcision aus dem Hodentumor. Diagnose: Cystadenom.

7. September. Retroperitonaeale Probeexcision aus dem Bauchtumor. Das gleiche Bild.

17. September. Die Scrotumwunde klafft, es liegt Tumorgewebe in Pfenniggröße vor. Deshalb Ablatio testis.

20. September. Der Bauchtumor wächst weiter.

3. Oktober. Abnahme der Kräfte und des Ernährungszustandes des Patienten. Brechreiz.

8. Oktober. Kachektischer Zustand. Viel Kopfschmerzen. Icterus. Beständiges Erbrechen.

9. Oktober. Tod an Erschöpfung.

Die Obduktion wurde im Garnisonlazarett zu Dresden vorgenommen. Dem königlichen Sanitätsamt danke ich die Erlaubnis zur Lektüre und Verwertung des Protokolls, dem ich folgende Angaben entnehme.

Die linke Hälfte und der obere Teil der rechten Hälfte der Bauchhöhle wird durch eine über mannskopfgroße, auf der Wirbelsäule reitende, derbhöckrige, vom Bauchfell überzogene Geschwulst ausgefüllt, das Netz ist fast in ganzer Ausdehnung mit der vorgewölbten Bauchwand verwachsen. Duodenum, Colon descendens, linke Niere und beide Nebennieren mit der Geschwulst verwachsen. Auch an der hinteren Bauchwand adhaeriert der Tumor. Er wiegt 5 kg. Die Bauchhöhle enthält 400 ccm seröse Flüssigkeit. Die Milz etwas vergrößert. Erbs- bis bohnengroße Mesenterialdrüsen, mit käsig-bröckligen, gelblichen Massen erfüllt.

Die Leber wiegt 4 kg. An der Oberfläche wölben sich hasel- bis walnußgroße Erhabenheiten vor. Schnittfläche der Leber grüngelblich bis braunrot, leicht erweiterte Gallenwege. Die Oberflächenvorwölbungen entsprechen prall-elastischen, von festen Bindegewebskapseln umgebenen, cystischen Knoten, die beim Einschneiden gelbliche Flüssigkeit entleeren. Im rechten Leberlappen dagegen findet sich eine mehr diffuse, solide Einlagerung, die später beschrieben werden soll.

Lungen. Der linke Unter- und der rechte Oberlappen zeigen mehrere halbkuglige Hervorragungen, die leicht ausschälbaren Knoten entsprechen. Diese sind zusammengesetzt aus traubenartig zusammenhängenden Bläschen mit trübgallertigem Inhalt.

Ganz ähnlich zeigen sich auf dem Durchschnitt die bis zu Walnußgröße geschwollenen Bronchialdrüsen. Der rechte Hoden war normal.

Eigne Untersuchungen konnten vorgenommen werden an dem exstirpierten Hoden, dem retroperitonaealen Tumor, an den Lebertumoren. den als vergrößerte Bronchialdrüsen aufgefaßten Knoten und an einem

Stück der Lunge. Diese Teile waren dem pathologischen Institut des Stadtkrankenhauses freundlichst überlassen worden. Sie waren zuerst in Formalin konserviert, dann in Kaiserlingsche Flüssigkeit übertragen worden.

1. Der Hodentumor.

Gänseeigroße, ziemlich glatte, derbe, von der Albuginea straff überzogene Geschwulst, an der einen Seite fest verwachsen mit einer Fistel. der äußeren Haut, dem Reste des Schnittes der Probeexcision. Der Tumor war längshalbiert, sodaß der Nebenhoden und Samenstrang der einen Hälfte aufsaß und vom Schnitt nicht getroffen wurde. Auf dem Schnitte zeigt sich die Hodensubstanz zu einem bis 1½ cm breiten, etwa halbmondförmigen Streifen zusammengedrängt, der der einen Längsconvexität der eigentlichen Geschwulst aufsitzt. Diese letztere besteht aus mehreren größeren und kleineren, eng aneinander gedrängten Knoten, die auch auf weiteren parallelen Schnitten durch Bindegewebskapseln von einander isoliert und gegen das Nachbargewebe scharf abgegrenzt erscheinen. Das Hodengewebe sendet stellenweise schmale Streifen zwischen die einzelnen Knoten. Nähern wir uns dem Nebenhoden auf den Parallelschnitten, so werden diese Streifen Hodengewebe breiter, und einer trennt schließlich auf dem Querschnitt zwei Teile der Geschwulst völlig von einander. Die Knoten erscheinen demnach als ins Hodengewebe selbst als etwas durchaus Fremdartiges eingesprengt. Jeder der Knoten hat eine kleincystische Beschaffenheit. Er ist zusammengesetzt aus einer bindegewebigen Grundsubstanz von der Farbe des Hodengewebes, in die zahlreiche stecknadelkopf- bis erbsgroße, meist rundliche, vielfach dicht aneinander gedrängte, an anderen Stellen wieder spärlichere Hohlräume eingelagert sind. Diese Cystchen haben vielfach einen wasserklaren, an anderen Stellen einen gelben oder grünen gallertigen Inhalt, hier und da sind auch thrombusartig aussehende, schwarzrote Massen in wohlumwandete Hohlräume eingelagert. Einer hanfkorngroßen Partie am äußeren Rande eines der peripherisch gelegenen großen Knoten, die als nicht scharf umgrenzter, rostroter Fleck imponiert, werden wir besondere Aufmerksamkeit zu schenken haben.

Der größte Teil der Geschwulst wurde in Celloidinschnitte zerlegt und mikroskopisch genau durchmustert. Ich nenne zunächst die typischen Bestandteile der embryoiden Geschwülste. Das Cystenwerk stellt sich unter dem Mikroskop unendlich viel komplizierter dar, als bei der Betrachtung mit bloßem Auge. Die Hohlräume mit epithelialer Auskleidung zeigen die seltsamsten und kompliziertesten Formen: kreis- und spaltförmige Querschnitte in der mannigfachsten Anordnung, lange gewundene und verzweigte Gänge, Ausläufer und Nebenräume in allen Formen und Zusammenhängen. Die Hohlräume sind ausgekleidet von glattem, cubischem oder cylindrischem Epithel, einfachem oder geschichtetem, vielfach exquisite Becherzellen. Für einen Hodentumor ungewöhnlich reich entwickelt ist das verhornende, oft breitgeschichtete Plattenepithel, das in vielen Hohl-

räumen genau den Typus der normalen Cutis zeigt: Papillen, ein Rete Malpighii mit Fußzellen, Stachelzellen und Körnerschicht, darüber die Hornschicht. Ganz spärlich sind die Ausläufer vom Bilde junger Talgdrüsenzapfen, an einigen Stellen mündet der Ausführungsgang eines acinösen Drüschens von kubischem Epithel an eine epidermoidale Oberfläche. In vielen Cysten gleichzeitig neben einander, mit scharfer Grenze gegen einander abschneidend, verhornende Epidermis und Cylinderepithel, jenes für die embryoiden Tumoren so sehr charakteristische Bild. In manchen besonders der größeren Hohlräume ist das Epithel ganz oder teilweise zugrunde gegangen. In den krümeligen Inhaltsmassen abgestorbene Kerne in allen Stadien des Zerfalls. Andere Cysten mit desquamirter Hornsubstanz erfüllt, viele Cylinderepithelcysten mit einer homogenen, durch Eosin intensiv gefärbten Masse, die an ihrer Peripherie mit einem Kranze feiner, hellerer, rundlicher Fleckchen besetzt ist, deren jedes einer Epithelzelle entspricht — das Bild kolloider Substanz. Besonders in der Umgebung der Cystenräume, aber auch kreuz und quer das Stroma durchziehend, finden sich Züge von glatter Muskulatur. Die bindegewebige Grundsubstanz meist locker, ziemlich kernreich, von mannigfach wechselndem Aussehen. Stellenweise eingesprengte Knorpelinseln, besonders die Cylinderepithelhohlräume mehrfach von konzentrisch angeordneten Knorpelplatten umgeben. Gefäße durchziehen in mittlerer Zahl den Tumor. An einigen Stellen Blutextravasate, hier und da scheinen sie in Hohlräume eingebrochen zu sein, die dann sich als mit krümelig zerfallenden Gerinnungsmassen angefüllt zeigen. In den letzteren reichliche Leukocyten. Stellenweise Ablagerung von Pigmentkörnern, auch in und an Epithelzellen, doch nirgends das Bild eines wirklichen Pigmentepithels.

Besondere Aufmerksamkeit verdiente jene bei der makroskopischen Betrachtung besonders hervorgehobene Stelle, die zunächst als kleine Blutung imponierte. Sie bietet, um die Diagnose vorweg zu nehmen, so vollkommen das Bild des Chorioepithelioma malignum, daß jeder kundige Beschauer, dem diese Stelle gezeigt wurde, die Diagnose ohne Zaudern stellte,[1]) Wir sehen bei Hämatoxylin-Eosinfärbung zunächst bald bandförmig schmale, bald breitere, ziemlich dunkel tingierte Protoplasmamassen von höchst unregelmäßiger Anordnung, hier feine, rundliche Vakuolen umgrenzend, dort den Saum größerer Hohlräume bildend. In diese Protoplasmafäden, -bänder und -platten dichter oder spärlicher eingelagerte Kerne von oft mächtiger Größe, ovale, rundliche, stumpf polygonale, der Rand stellenweise uneben. Im Durchschnitt mittlerer Chromatingehalt, meist mehrere, sehr große und intensiv gefärbte Nukleolen. Keine Zellgrenzen. Keine Mitosen. Die kleineren Vakuolen zeigen hellen, homogenen Inhalt. In den größeren Räumen frische oder zerfallene rote Blut-

[1]) Vgl. Fig. a und b (Taf. VI). Die Mikrophotogramme sind von Herrn Obermedizinalrat Schmorl aufgenommen und mir gütigst überlassen worden.

zellen, die Leukocyten meist zu ganzen Massen zusammengehäuft, doch auch ins Gewebe und in die Blutmassen verteilt. Die bekannte Neigung der syncytialen Gebilde zur zentralen Coagulationsnekrose macht sich in unserem Falle bei der geringen Ausdehnung der betr. Partie nur wenig geltend. An einigen Stellen neben dem als syncytial zu bezeichnenden Bestandteil noch eine andere Zellart, nämlich in die Maschen des syncytialen Balkenwerks direkt eingelagerte Zellen von sehr hellem, feinwabigem Protoplasma, rundlich-polygonaler Form, eine etwa so groß wie die andre, mit scharfen Zellgrenzen ohne Zwischensubstanz dicht aneinandergereiht, sodaß man den Eindruck einer Epithelplatte erhält. Die Kerne von mittlerer Größe, vielfach unregelmäßig eckig gestaltet, einzelne sogar gelappt, von mittlerem Chromatingehalt und deutlicher Kernstruktur. Meist mehrere Nukleolen. Auch ohne Ausführung der Glykogenfärbung dürfen diese Gewebsbestandteile den Langhansschen Zellen des Chorioepithelioma gleichgestellt werden, sodaß wir der ganzen Bildung gegenüber von der „typischen" Form (Marchand) des Chorioepithelioma malignum sprechen dürfen. In anderen Schnitten fand sich ein der atypischen Form genau entsprechendes Bild. Keine Langhansschen Zellen. Das Syncytium „aufgelöst". Hier und da treten Zellgrenzen in kleineren Protoplasmastücken auf. Zumeist riesenzellartige Komplexe oder einzelne Zellen, die ihrem Aussehen nach sich mit Sicherheit als Teile des Syncytiums ansprechen lassen, für sich in die Grundsubstanz eingesprengt, häufig in der Umgebung größerer oder kleinerer Bluträume oder Extravasate. Stellenweise syncytiale Stücke scheinbar frei in größeren Bluträumen. Grade die isolierten, einzelzellartigen, wie abgerissene Fetzen eines Syncytiums aussehenden protoplasmatischen Körper zeigen oft außerordentlich chromatinreiche, unregelmäßig eckig gestaltete, große Kerne. Nicht unerwähnt bleibe, daß auch Übergangsbilder von Zellen, die zwischen syncytialen und Langhansschen ihrem Aussehen nach die Mitte halten, nicht fehlen. Über die Beziehungen der chorionepitheliomartigen Partien zu Gefäßen läßt sich nur sagen, daß in der nächsten Nachbarschaft neben Blutungen endothelial ausgekleidete blutgefüllte Hohlräume, erweiterte Capillaren, sich in sehr reicher Zahl finden, während das Gewebe selbst weder bindegewebige Bestandteile noch Gefäße enthält,

Das Hodengewebe, gegen welches die Tumorpartie durch eine bindegewebige Kapsel abgegrenzt ist, der Samenstrang mit seinen Venen zeigen keine irgend erwähnenswerten Besonderheiten. Der Nebenhoden wurde nicht mikroskopisch untersucht.

2. Die retroperitonaeale Geschwulst.

Das mächtige, über mannskopfgroße Gebilde zeigt zum größten Teil eine weißlich glänzende Oberfläche, die mit zahlreichen, bis apfelgroßen flachen Knollen und Höckern besetzt ist. Kleine Abschnitte fluktuieren, andere sind von knorpeliger Härte. An einigen Stellen schimmert es rotbraun, offenbar von Blutfarbstoff, durch. Die Aorta tritt oben in den Tumor

ein, wird durch ihn säbelscheidenartig von vorn nach hinten zusammengepreßt. Sie teilt sich innerhalb des Tumors. Unten treten, unregelmäßig komprimiert, die beiden Aa. iliacae aus. Die Vena cava tritt nur an den Tumor heran, bleibt an seiner Oberfläche, verläuft vielfach geschlängelt zwischen den Höckern und Knollen hin, an einer Stelle zwischen zweien derselben tief verborgen. In der oberen Hälfte dieses Verlaufs ist ein glatter, von der Gefäßintima überzogener Geschwulstteil von der Form und Größe einer Linse in das Gefäßlumen derart hineingewuchert, daß er mit einer Stelle seiner Kante mit der Gefäßwand verbunden ist. Eine Stelle seiner einen Fläche ist mit der Gefäßwand ebenfalls verwachsen, sodaß das Gebilde eine Brücke durch das Gefäß hindurch darstellt.

Kurz fassen darf ich mich bezüglich des ungeheuer komplizierten Querschnittbildes. Im allgemeinen finden wir im vergrößerten Maßstabe die Verhältnisse des Hodentumors wieder. Taubeneigroße Hohlräume mit polypösen Einstülpungen ihrer Wand neben kleincystisch-wabigen Teilen, In den Cysten hier gallertartige, dort wasserklare, flüssige, dort thrombusartige, rotbraune Massen. Dazwischen auch größere weißglänzende fibromatöse Gebiete. An der äußeren Peripherie wieder eine unscharf abgegrenzte, blutig schwarzrot gefärbte, stellenweise rotgelbe, von einzelnen muskelfarbenen und weißen Zügen durchzogene Masse, die den Verdacht auf eine Wiederholung der chorionepitheliomartigen Gewebe erweckt. Ein großer cystischer Spalt von einem Kranze quergetroffener Knorpelbälkchen umsäumt. Vielfach sind Cysten durch Usur ihrer Wand verschmolzen, was sich durch das Bestehen von Halbsepten ankündigt.

Die mikroskopische Untersuchung konnte sich natürlich nur auf Proben aus dieser gewaltigen Geschwulstmasse erstrecken. Das Stroma zeigt uns wiederum die mannigfachsten Bilder, hier schmale Balken, dort mächtige fibromatöse Partien. Derb-fibrilläres neben zartem, zellreichem Bindegewebe. An manchen Stellen außerordentlich dicht gelagerte große Zellen mit chromatinreichen Kernen und schmalem Protoplasmaleib, zwischen denen ein feinfaseriges Stroma vorhanden ist, sodaß das Bild einer sarkomatösen Neubildung resultiert. An anderen Stellen wieder treten Stränge von epithelartigen Zellen, welche Interzellularsubstanz zwischen sich nicht erkennen lassen, in großer Ausdehnung hervor. Die Epithelstränge hängen netzartig mit einander zusammen, sodaß man unwillkürlich an Bilder erinnert wird, wie man sie in Karzinomen findet. Gefäße führt der Tumor in mittlerer Zahl. Die Cysten mit einfachem oder geschichtetem Cylinderepithel, auch kubischen bis platten Zellen ausgekleidet, vereinzelt Becherzellen. Vielfach organoide Bilder, in die Cysten mündende Schleimdrüschen, Muscularis, Knorpelplatten und -bälkchen. In zahlreichen Schnitten wurde ein feines Knochengebilde untersucht, das durchaus das Bild des Querschnitts eines embryonalen Röhrenknochens bot. Zwischen den feinen Bälkchen Knochenmark. Einige Schnitte zeigen neben dem Knochen eine ihm aufsitzende Knorpelkappe.

Weiter fanden sich Knorpelknollen frei im Bindegewebe und Lymphknoten. Sehr spärlich, aber in guter Ausbildung finden wir Epidermis. In höchst charakteristischer Weise tritt uns wiederum das Bild des Chorionepithelioms an der Stelle entgegen, die schon nach ihrem Aussehen fürs bloße Auge diese Vermutung erweckte. Mächtige Blutmassen bieten das gewöhnliche bunte Bild. Hier ein feines Fibrinwerk, dort frisches Blut, dort große Anhäufungen von Leukocyten. Das Blut sowohl in wohlumrandeten Räumen, als ins zerklüftete Bindegewebe ausgetreten. Die eigentlichen Geschwulstmassen zeigen das „atypische" Bild Marchands, wie wir es oben auch in dem Hodentumor fanden: das Syncytium zumeist „aufgelöst" zu kleineren, riesenzellartigen Conglomeraten, die oft auf den Schnitten frei in den Blutmassen zu schwimmen scheinen, und einzelnen Zellen, die die Peripherie der Blutmassen umkränzen und vielfach ins umgebende Bindegewebe einwandern. Wiederum in der Nachbarschaft reichlich engere und auch enorm erweiterte Kapillaren. Die Wand solcher vielfach unterbrochen durch die Geschwulstmassen, sodaß diese dann innerhalb der präformierten Hohlräume sich ausbreiten. Über das Verhalten der Gefäßendothelien ist eine sichere Aussage nach unseren Bildern nicht möglich.

3.

Dem eben beschriebenen Tumor hing an seiner linken Seite ein kleines Stück Dünndarm von ungefähr 3 cm Länge an. In der Wand desselben fand sich ein halberbsengroßer Knoten, der in der Submucosa saß, scharf gegen die Umgebung abgesetzt und dunkelrot gefärbt war. Bei der mikroskopischen Untersuchung ergab sich, daß derselbe die Struktur des typischen Chorionepithelioms aufwies. Es fanden sich breitere und schmälere Zellsäulen, welche sich aus dichtgelagerten, ziemlich kleinen, eckigen und runden Zellen aufbauten, die scharf gegeneinander abgegrenzt waren, ein zartes, feinwabiges Protoplasma und mäßig stark tingierte, deutliche Struktur aufweisende Kerne besaßen, hier und da auch Mitosen enthielten. Diese Zellsäulen wurden an der Oberfläche von einem typischen Syncytium überkleidet, welches sich durch die dunklere Färbung des Protoplasmas und durch die zahlreichen eingestreuten Kerne, sowie durch das Fehlen von Zellgrenzen scharf von den unmittelbar benachbarten kleinen Zellen, die den Langhansschen Zellen gleichzusetzen sind, unterschieden. Hier und da fanden sich knospenförmige Vorsprünge der syncytialen Protoplasmamasse, auch wurde guirlandenartige Anordnung des Syncytiums gefunden. Zwischen den mit Syncytium bekleideten Zellsäulen fanden sich buchtige Hohlräume, welche mit dicht gelagerten roten Blutkörperchen angefüllt waren. An einzelnen, besonders günstig gelegenen Schnitten ließ sich nachweisen, daß dieser Knoten unzweifelhaft in einer stark erweiterten Vene der Submucosa zur Entwicklung gekommen war, denn es ließen sich an der Peripherie Reste der Gefäßwand, besonders ein fast kontinuierlich vorhandener Endothelbelag finden. Nur da, wo die Zellsäulen mit der Darmwand in Verbindung traten, fehlte der letztere.

4. Die mediastinalen Geschwülste,

die als vergrößerte Bronchialdrüsen imponierten, sind platte, höckrig-kuglige, weißliche Gebilde von der Größe einer großen Pflaume. Cystischer Bau. Hohlräume von mikroskopischer Größe bis zu der einer kleinen Kirsche. Mikroskopisch im wesentlichen fibrilläre Grundsubstanz, Cylinderepithelcysten, auch Becherzellen, glatte Musculatur, Knorpel, relativ reichlich Epidermis.

5. Die Lungenmetastase,

die uns übergeben wurde, ist ein reichlich erbsgroßes, in den Lungenrand eingelagertes Gebilde. Im umgebenden Lungengewebe kleine lobulärpneumonische Herde. Die Geschwulst zeigt fast genau den Bau der zuletzt besprochenen, doch findet sich an Stelle der Epidermis an den genommenen Schnitten nur geschichtetes Plattenepithel ohne deutliche Verhornung.

6. Die Lebertumoren.

Ich beginne mit der Schilderung eines der größten der cystischen Knoten, der durch eine feste Bindegewebskapsel gegen das nicht wesentlich veränderte Lebergewebe abgesetzt ist; das mikroskopische Bild zeigt uns wieder die üblichen Befunde: Cylinderepithelcysten mit Muscularis, hochentwickelte Epidermis, Knorpel, Knochen. Nähere Schilderung verdient nur eine Stelle des Präparats, die eine höchst merkwürdige Zusammenstellung von Geweben zeigt. Ein kirschgroßer Hohlraum trägt gerade da, wo er direkt an das Lebergewebe grenzt, in seiner Wand eine flach hügelige Hervorragung. Ausgekleidet ist jener Hohlraum von einem ein- oder mehrschichtigen glatten, stellenweise deutlich verhornenden Epithel, das sich da, wo der Hügel ansteigt, zu einer wohlausgebildeten Epidermis verbreitert. Auf der Höhe des Hügels fehlt das Epithel. Nur an wenigen Schnitten ist ein kleiner Rest eines Cylinderepithels zu erkennen. Die Hauptmasse des Hügels wird aus einem feinmaschigen Gewebe gebildet, einem Netzwerk feinster Fasern, in dessen protoplasmatische Knotenpunkte runde, intensiv gefärbte Kerne eingelagert sind. Die Ähnlichkeit dieses Gewebes mit Neuroglia ist außerordentlich groß. Trotz allen Suchens in sehr zahlreichen Schnitten konnten jedoch die Deutung sichernde nervöse Elemente nicht gefnnden werden. Auch corpora amylacea fehlten, die sonst sich so oft in dem Nervengewebe der teratoiden Geschwülste finden. Dagegen umschließt dieses Gewebe einen von kubischem Epithel ausgekleideten, vielfach sich windenden, auch verästelten Gang. Dieser Gang verbreitert sich an mehreren Stellen zu größeren rundlichen oder unregelmäßig gestalteten Hohlräumen, in die dann wieder vielfach gefaltete Ausläufer der Epithellamelle hineinragen. An einigen Stellen umschließen die feinen Falten dieses Zellblatts aufs engste feine Gefäße, sodaß ein Vergleich dieser Bildung mit einer ependymären Bildung und einer Tela chorioides nahe liegt. Außerdem finden wir in dem mehrerwähnten Hügel

[1]) Fig. 2 (Taf. VI).

eine kurze Knochenplatte, die auf dem Querschnitt wiederum einem embryonalen Röhrenknochen sehr ähnelt, und eine schmale Knochenspange, die sich weiterhin krümmt und schließlich zum offenen Ringe sich gestaltet. In der Nähe der Knochenstücke einige rundliche Knorpelkörper. Die Geschwulstmasse im rechten Leberlappen hatte die Leberoberfläche nur wenig vorgewölbt. Der flache Buckel trug auf seiner Höhe eine pfenniggroße livide Verfärbung. Auf einem Schnitt senkrecht zu dieser Stelle zeigen sich in dem braunroten, zum teil gallig gefärbten Lebergewebe mehrere kirsch- bis kleineigroße Massen ohne scharfe Grenze eingelagert, im ganzen dunkler als das Lebergewebe, bis tief rotschwarz gefärbt. Neben den dunklen Partien hellere Flecken, rotbraune, hellrote, einzelne Gebiete fast weiß. An einer Stelle durch Abwechslung dunkler und heller Streifen eine schalige Zeichnung. Diese Massen sind etwas derber als das Lebergewebe, sind unter Einwirkung der Konservierungsflüssigkeiten minder geschrumpft als das Lebergewebe, sodaß sie über die Schnittfläche etwas prominieren. Besonders die centralen Teile sehen rissig-bröcklig, trocken aus, gleichen mehr einer geronnenen Masse als einem Gewebe. Schon nach dem makroskopischen Bilde mußte hier, noch vor allen mikroskopischen Untersuchungen, der Gedanke an eine chorionepitheliomartige Bildung auftauchen, den die mikroskopische Betrachtung völlig bestätigte;[1] die Hauptmasse der Bildung besteht in mächtigen Blutmengen in den verschiedenen Stadien der Gerinnung und der Degeneration des Blutfarbstoffs, wodurch die eigentümliche Zeichnung und Buntheit des Bildes sich erklärt. Frisches, unverändertes Blut, ausgelaugte, farblose Fibrinmassen, große Leukocytenanhäufungen charakterisieren diese Verhältnisse. Die eigentlichen Geschwulstteile treten quantitativ zurück. Das „typische" Nebeneinander sicher unterscheidbarer syncytialer und Langhansscher Zellen findet sich nirgends. Um so charakteristischer treten uns die wundersam geformten syncytialen Protoplasmamassen mit ihren oft mißgestalteten, tieftingierten, riesigen Kernen entgegen. Neben größeren zusammenhängenden Bändern, „Guirlanden", findet sich vielfach eine „Auflösung" der protoplasmatischen Gebilde in kleinere Platten und einzelne Zellen, die sich regellos, vereinzelt oder in Haufen, meist an der Peripherie der Blutmassen, scheinbar frei in ihnen oder hineingewandert ins Lebergewebe finden. Die Abgrenzung gegen dieses ist nirgends scharf, auch fehlen wohlumschriebene oder gar präformierte Hohlräume. Ebensowenig finden sich erheblich erweiterte Kapillaren.

Nach den Arbeiten von Wilms hätte man glauben können, daß in die Lehre von den embryoiden Geschwülsten der Generationsdrüsen, wie die verschiedenen als Embryonalkystome, Embryome, solide Teratome und anders bezeichneten dreikeimblättrigen Geschwülste dieser Organe hier zusammenfassend genannt sein mögen, eine gewisse Sicherheit der Beurteilung

eingezogen wäre. Diese Erwartung hat sich nicht völlig erfüllt. Immer wieder haben einzelne Vorkommnisse dieser Art eine einseitige, von mangelhafter Berücksichtigung nahestehender Formen zeugende Beurteilung erfahren. Einwandfrei festgestellte Tatsachen sind geleugnet worden. In der pathogenetischen Beurteilung gar sind immer wieder Differenzen hervorgetreten, die Bonnet veranlassen konnten, von „höchster Verwirrung" zu sprechen. Es soll deshalb hier ein kurzer Überblick über die wichtigsten Gesichtspunkte zur Beurteilung dieser Geschwulstgruppe gegeben werden, wie sie sich mir nach dem Studium besonders der neuen Literatur und nach Untersuchung einer ganzen Reihe von eigenen Fällen ergeben haben.

Wir müssen ausgehen von der grundlegenden Lehre Wilms', daß die bisher sog. Dermoidysten und Mischgeschwülste der Generationsdrüsen eine einheitliche, diesen Organen ausschließlich eigene Geschwulstgruppe darstellten. Zwei auf den ersten Blick recht verschiedene Typen treten uns in dieser Gruppe entgegen.

Wir kennen zunächst die bes. im Ovarium häufige Form einer mehr oder minder großen Dermoidcyste, in deren Wandung eine Zotte von höchst kompliziertem Bau eingelagert ist, die in das Cystenlumen hineinragt. Diese Zotte enthält die Abkömmlinge aller drei Keimblätter. Die Gewebe derselben entwickeln sich wie beim Embryo, sind zu Organanlagen und Organen zusammengefügt, die wiederum in ihrer Anordnung die Konstruktion eines foetalen Körpers kopieren. Der behaarte Überzug der Zotte, gewöhnlich vom Bau der Kopfhaut, stellt die ektodermale Körperhülle dar. Unter ihr findet sich häufig nervöse Substanz, die oft einen Zentralkanal und sogar plexushaltige Ventrikel erkennen läßt; in ihrer Umgebung schützende Knochenplatten, auch hirnhautartige Membranen. Weiter innen finden wir Bestandteile, die Teile des Respirations- und Digestionsapparats oft mit verblüffender Deutlichkeit kopieren. Diese kanalartigen Bildungen münden vielfach an der Basis der Zotte in eine mit dem Cysteninnern offen kommunizierende Bucht, die mit einer Plattenepithelschleimhaut ausgekleidet ist. In der Umgebung dieser „Mundbucht" finden wir die so oft

beschriebenen Zähne, ja ganze Kiefer und andres mehr. Diese embryoide Bildung ragt nicht immer als breitaufsitzende Zotte ins Lumen der Cyste hinein. Sie kann als gestielter kugliger Körper im Innern pendeln (Krömer u. a.), sie kann die Cystenwand nur flach hügelig (Krömer, l. c. Fig. 6, Katsurada, l. c. Fall 4) oder gar nicht (Fall Kockel, Hodentumor) vorwölben. Auch brückenartig kann sie das Cystenlumen durchziehen (Katsurada, Fall 1), wie schon Wilms in seiner ersten Arbeit ausführlich dargelegt hat. Daß es Fälle gibt, wo nur die Zotte von typischem Bau nachweisbar ist, eine dermoide Cyste aber fehlt, sei nur erwähnt, (der noch zu erwähnende Fall Bäcker).

Der zweite Typus ist im Hoden häufiger vertreten. Es handelt sich um kleinzystische, mehr solide Tumoren, die wiederum Gewebe, die auf alle drei Keimblätter zurückgeführt werden müssen, aber in buntester Anordnung, in ausgesprochen geschwulstartigem Durcheinander darbieten. Die organogene Tendenz ist auch in ihnen vorhanden, aber minder stark ausgesprochen.

Das pathogenetische Verständnis dieser Geschwulstgruppe setzt die Einigung über drei wichtige Punkte unbedingt voraus: erstens die Fötusähnlichkeit der höchstentwickelten Geschwulst-Individuen, ja der Fälle des ersten Typus überhaupt, zweitens die enge Zusammengehörigkeit beider Typen und drittens ihr Verhältnis zu verwandten Geschwulstformen.

Den ersten Punkt hat schon Wilms mit Recht an die Spitze gestellt.[1]) Man kann einfachere Formen dieser Gruppe nicht deuten, wenn man nicht daran denkt, was alles diese Tumoren zu produzieren vermögen. Merttens fand in der Zotte einer ovariellen Dermoidcyste unter dem haartragenden Hautüberzuge ein Medullarrohr, Knochen, an der Basis der Zotte eine Mundbucht, Kiefer mit Zähnen, dazwischen eine Zunge, in der Nähe Speicheldrüsen. Die Fortsetzung des Respirations- und Digestionstraktus fehlte nicht, es fand sich eine Art Kehlkopf, Thyreoidea, eine embryonale Trachea und andrerseits eine Darmanlage. Ähnliches beschreibt Kockel

[1]) Mischgeschwülste, III. S. 227.

von einer Dermoidzotte des Hodens. Unter der Haut, die den Bau der Kopfhaut zeigte, eine Schädelkapsel, Dura und Pia, Hirn mit deutlicher Ausbildung der Rinde, der Ventrikel, eines Plexus chorioideus, mit peripherischen Nerven und Ganglien, darunter eine mit Plattenepitheil ausgekleidete Bucht, an die sich Cylinderepithelgänge und eine embryonale Trachea anschließen. Neben solchen, besonders den Kopfteil eines embryoiden Gebildes gut darstellenden Fällen, finden sich welche, die auch noch die hintere Körperhälfte, besonders wohlentwickelte Extremitäten ausgebildet haben. Aus ovariellen Tumoren stammen die höchst merkwürdigen Befunde von Répin und Axel Key, die ich nicht des genauern referieren will. Man kann sich bei Wilms (Deutsch. Archiv) über ihre wichtigsten Züge orientieren. Der Fötusähnlichkeit solcher Bildungen gegenüber hat meines Erachtens jede Skepsis zu schweigen.

Wollen wir die Zusammengehörigkeit dieser Fälle mit einfacheren und scheinbar ganz anders gebauten dartun, so werden wir Übergangsformen aufzuzeigen haben. Daß die genannten Paradigmata von den gewöhnlichen Formen der embryoiden Zotten sich nicht wesentlich unterscheiden, lehrt ein Blick in die Wilmsschen Arbeiten. Einer besonderen Begründung bedurfte dagegen die Gleichstellung dieser Gebilde mit den kleincystisch-soliden Tumoren. An den Übergangsformen fehlt es jedoch nicht. Ich erinnere zunächst an einen noch wegen anderer Merkwürdigkeiten zu besprechenden Fall Krömers.[1]) In einer mächtigen Dermoidcyste finden wir eine Zotte von durchaus typischem Bau. An ihrer Basis gehen jedoch ihre Bestandteile eine regellose Proliferation ein, sodaß hier ein Embryom des ersten Typus direkt in ein solches des zweiten übergeht. Weiter gibt es Fälle, in denen ein Embryom des zweiten Typus einer großen Dermoidcyste außen angelagert ist (Wilms.[2]) Eigne Beobachtung.[3])). Solche Fälle leiten zu andern von gleichem Bau über, die mehrere mit Haut ausgekleidete Räume umschließen, von denen der eine an Größe

[1]) Arch. f. Gyn. Bd. LVII. Fall XI.
[2]) Zieglers Beitr. XIX. Fall II (Ovarium).
[3]) Siehe unten.

noch überwiegt (z. B. Ovarialtumor von Seitz). In andern, auch aus dem Ovarium stammenden Präparaten (Falk. Andre Fälle bei Wilms, L. c.) hat keine der Dermoidcysten im Innern des Teratoms mehr ein räumliches Übergewicht. In vielen typischen Geschwülsten dieser Art ist die hautartige Auskleidung der ektodermalen Räume so mangelhaft entwickelt, daß wir von dermoiden Cysten kaum mehr reden dürfen. Wertvoll für den Nachweis der Verwandschaft der „cystischen" und der „soliden" Embryome, wie wir mit Wilms kurz sagen wollen, ist ferner der mehrfach erhobene Befund der einen Form in dem einen, der andern im andern Ovarium. Ich teile eine eigne Beobachtung derart kurz mit. Herr Dr. Obermann-Leipzig hat die Präparate durch Operation gewonnen und dem Pathologischen Institut zu Leipzig übergeben.

Herr Geheimrat Birch-Hirschfeld hat mir dieselben zur Untersuchung seiner Zeit gütigst überlassen.

Aus dem Operationsbericht. Links intraligamentäre kindskopfgroße Cyste mit dermoidem Balg und schmalzartigem Inhalt mit Haaren. Rechts „nicht intraligamentäre, sondern durch massenhafte Adhäsionen mit der Umgebung verwachsene" apfelgroße Dermoidcyste. Käsiger Inhalt mit Haaren.

Zur mikroskopischen Untersuchung stehen zur Verfügung der größte Teil einer in die linksseitige Cyste vorragenden, 3 cm hohen Zotte und ein der rechtsseitigen Cyste angelagertes Geschwulststück. Die Zotte hat Sanduhrform. Sie ist von typischer Haut überzogen. Der freie Bauch der Sanduhr wird dargestellt durch ein mächtiges Talgdrüsenadenom. Zwischen den Drüsenläppchen glatte Muskelfasern, Fettgewebe. Nahe der Taille einzelne Schweißdrüsen. Sie zeigen die von Wilms in seiner ersten Arbeit[1]) näher beschriebenen Eigentümlichkeiten. Das Taillengebiet der Zotte wird eingenommen durch so typisches Schilddrüsengewebe, daß jede nähere Beschreibung sich erübrigt.[2]) Neben Kolloidbildung cystische Degeneration einiger Läppchen. Der der Cystenwand aufsitzende Bauch der Sanduhr enthält, in derbes Bindegewebe eingebettet, von kräftiger Muskularis umzogen, einige feine Cylinderepithelgänge. Ob andre Gewebe in unserem Tumor fehlen, ist mit Sicherheit nicht zu sagen, da nicht die ganze Zotte zur Verfügung stand. Bei der sehr beträchtlichen Ausbildung des Ektoderms in dem Adenom würde das Fehlen von Gehirnsubstanz nicht besonders auffallend sein. Die der Wand der zweiten Demoidcyste

[1]) Beobachtung 15.

[2]) Gleiche Beobachtungen machten Böttlin, Wilms, Merttens, Katsurada, Neck-Nauwerk, Pick.

an- und eingelagerte kleine Geschwulstmasse hängt mit dem wohlerhaltenen Ovarialrest zusammen. An der Grenze beider tritt der Ovarialhilus an das Gebilde heran. Die Geschwulstmasse zeigt das regellose Bild des „soliden Embryoms", ein buntes Durcheinander von Cysten mit Flimmer-, Cylinder- und verhornendem Plattenepithel, Becherzellen, Talgdrüsen, eine adenokarzinom-artige Partie, Lymphfollikel, glatte Muskulatur, in wohlgefügten Ringen die Hohlräume umgebend, reichliches Bindegewebe.

Neben dem Nachweis der morphologischen Verwandschaft der Gruppen ist von besonderer Bedeutung die Identifizierung der drei Keimblätter bei jeder derselben. An dem Vorhandensein ektodermaler Gebilde ist bei den cystischen Embryomen des Hodens und Ovariums nie gezweifelt worden. Das Vorhandensein von Haut mit den Anhangsgebilden, von Zähnen, von Centralnervensystem konnte nicht bestritten werden. Die gleichen beweisenden Befunde bieten die „soliden Embryome" des Ovariums. Schwieriger lag die Sache bei denen des Hodens. Wilms wußte zuerst nur von spärlich entwickelter verhornender Epidermis zu berichten, und so wahrscheinlich die ektodermale Herkunft dieser Gebilde auch war, in Anbetracht der öfters beobachteten Hornproduktion an nicht ektodermalen Geweben (Posner) konnte der bindende Beweis nicht als erbracht gelten. So hielt es Wilms selbst für besonders wertvoll, später[3]) den Befund einer in Stratum cylindricum, dentatum, granulosum, lucidum und corneum wohldifferenzierten Epidermis zu veröffentlichen und in einem Falle sogar Talgdrüsen und Haare nachzuweisen. Diese Befunde bestätigt nun auch mein Eingangs geschilderter Fall, der allerdings Haare nicht aufweist, und auch Gessner hat verhornende Epidermis mit allen Schichten der äußeren Haut nachgewiesen. Diesem Autor gebührt das Verdienst des ersten Nachweises von Centralnervensystem in soliden Hodenteratomen. Auch diesen Befund vermag ich auf Grund meines Falles zu bestätigen, der, wenn auch nicht im Primärtumor, so doch in einer Lebermetastase unverkennbares ektodermales Neurogliagewebe bietet. Endlich ist auch für die Frage des Ektodermnachweises von Bedeutung der Befund von typischem Chorionepitheliomgewebe, wie ihn Schlagenhaufer gemacht hat, und wie mein Fall ihn bietet.

[3]) Zeitschr. f. Chir.

An der Gleichheit unsrer Befunde mit denen bei im Anschluß an Gravidität entstandenem Chorionepitheliom kann nicht gezweifelt werden. Makroskopisches und mikroskopisches Bild, insbesondere auch die Zusammensetzung aus Syncytium und Langhansschen Zellen stimmen hier und dort überein. Daß wir hier, wie dort mit Recht in dieser Geschwulstform Abkömmlinge des Chorions sehen, soll später ausgeführt werden. Hier kam es uns nur darauf an, auf den Befund eines weiteren ektodermalen Gewebes in soliden Hodenteratomen hinzuweisen. Das Vorhandensein entodermaler Gebilde in allen vier Gruppen der Embryome bedarf kaum besonderer Beweise. Für die dermoidcystischen Embryome des Ovariums hat Bandler die Behauptung aufgestellt, die als entodermal angesprochnen Bestandteile seien Abkömmlinge des Wolffschen Ganges. Der Kritik Bonnets an dieser Anschauung habe ich nichts hinzuzufügen. Die typische Entwicklung der verschiedensten, vom Entoderm ihr Epithel beziehenden Organgewebe in Embryomen (Schilddrüse, Magen, Darm, Trachea u. a.) ist eine sichere Tatsache. Auffallend ist die dürftige Entwicklung der Abkömmlinge des eigentlichen epithelialen Mesoderms. Willkürliche, bezw. quergestreifte Muskulatur gehört zu den entschieden seltenen Befunden, ist aber in allen Gruppen unsrer Geschwülste gefunden, für die cystischen Hodenembryome von Kockel wenigstens mit einer gewissen Wahrscheinlichkeit nachgewiesen worden. Analoga einer Urogenitalanlage fehlen fast völlig. Krömer will eine Uterus-ähnliche Bildung gesehen haben. Bindegewebe, glatte Muskulatur, Knorpel, Knochen gehören dagegen zu den regelmäßigen Bestandteilen fast jeden Embryoms. Lymphknoten sind nicht selten. Knochen finden sich öfters in Form wohlcharakterisierter Skeletteile, (Kiefer, Felsenbein, Wirbel, Rippe (u. a. Dietz), Extremitätknochen). Gefäße fehlen natürlich nie. Dagegen wurde eine Herzanlage bis jetzt nicht gefunden.[1]) Herzmuskelzellen aus einem Ovarialembryom bildet Katsurada ab. In ihrer Nähe fand der Autor Ganglien von der Art der

[1]) In einem mit dem Hoden nicht zusammenhängenden soliden Teratom des Hodensacks hat Koslowski bei einem kleinen Kinde eine solche beschrieben. Dieses Archiv Bd. 148.

Spinalganglien. Die Tendenz der Zusammenordnung der verschiedenen Gewebe zu Organen ist in allen Gruppen unsrer Geschwülste nachweisbar. Es kann nicht meine Aufgabe sein, hier wiederum alle die oft zusammengestellten Angaben zu wiederholen, die die Autoren über das Vorkommen von Organen und Organteilen gemacht haben. Wilms, Pfannenstiel, Krömer, Arnsperger, Seydel, Gessner geben übersichtliche Darstellungen dieser Dinge. Am wenigsten ausgesprochen ist die Organbildung in den soliden Teratomen des Hodens. Doch kann an ihrem Vorhandensein nicht gezweifelt werden. Man vergleiche z. B. die Befunde Gessners (Darmwand in Fall I) und die Verhältnisse unsres Falles, die die entsprechenden Angaben von Wilms bestätigen und erweitern.

Kann somit behauptet werden, daß in den genannten Formen uns eine einheitliche Geschwulstgruppe entgegentritt, so ist die Frage ihrer Abgrenzung gegen andre Geschwülste minder leicht zu beantworten. Zwei Fragen stehen zur Diskussion. Zuerst: gibt es in den Generationsdrüsen einfachere als die von Wilms beschriebenen Embryomformen?[1]) Wilms hat auf Grund mühevoller literarisch-kritischer und mikroskopischer Untersuchungen anfangs nur scheinbare Ausnahmen von der von ihm aufgestellten Regel zugegeben. Der Nachweis einfacherer Formen ist nun nicht ohne principielle Bedeutung. Katsurada hat in zwei Fällen von cystischen Embryomen mit Sicherheit das Fehlen von Gehirnsubstanz nachgewiesen, ohne daß eine besondere Ursache für diese Minderentwicklung hätte aufgezeigt werden können. Emanuel hat in einem winzigen Dermoid eine Zotte gefunden, deren vollentwickelter Hautüberzug nur Bindegewebe und spärliche Gänge von Flimmer- und Becherepithel umschloß. Funke will sogar zweikeimblättrige Ovarialembryome nachgewiesen haben. Leider teilt er die Fälle nicht genau mit. Ich selbst verdanke Herrn

[1]) Der Nachweis einfacherer, nicht zu den Embryomen gehörender Mischgeschwülste in den Keimdrüsen bleibt hier außer Betracht. Er ist neuerdings Gessner für den Hoden in einem Falle gelungen. A. a. O. Fall IV. Wilms hat (Mischgeschwülste) der Deutung des Autors zugestimmt.

Prof. Kockel ein Präparat eines Ovarialdermoids, an dem das Fehlen entodermaler Bestandteile sowohl, wie überhaupt eine bisher nicht mit Sicherheit beobachtete Einfachheit des Baus festgestellt werden konnte. Über die Herkunft des Präparats ist nichts mehr bekannt.

An dem dem Hilus entgegengesetzten Ovarialpol finden wir in das Ovarialgewebe eingelagert eine kleinkirschgroße Dermoidcyste, in die eine breitgestielte behaarte Zotte von Erbsgröße von dem Wandstück her hineinragt, das dem Ovarialgewebe anliegt. Die Geschwulst wurde entkalkt, in Paraffin eingebettet und bis auf den letzten Rest in Serienschnitte zerlegt. Die Auskleidung der Zyste besteht über der Zotte aus typischer Haut, die Epidermis zeigt sämtliche Schichten gut ausgebildet. Zahlreiche Talg- und Schweißdrüsen, viele feine Härchen fehlen nicht. Die Epidermis geht von der Basis der Zotte aus auf die eigentliche Cystenwand über, wird dünner und dünner, schließlich einschichtig und verliert sich am distalen Cystenpol völlig. Das Substrat ist eine derbe, die ganze Geschwulst umgebende Kapsel von fibrillärem Bindegewebe. Das Stroma der Zotte besteht aus Fettgewebe, faserigem Bindegewebe, glatter Muskulatur. Eingelagert in diese Substanz finden sich mehrere kleine rundliche, auch lappig-buchtig gestaltete Knorpel- und Knochenstückchen.

Weitere ektodermale oder mesodermale Gebilde, sowie alle entodermalen Gewebe fehlen vollständig. Diese Geschwulst darf daher als ein zweikeimblättriges Ovarialdermoid angesprochen und in der Dürftigkeit seiner Entwicklung vielleicht als Unikum bezeichnet werden.

Sehr interessant ist ein Befund von Saxer: ein Zahn in ein Ovarium eingebettet, ohne daß irgend andre Geschwulstbestandteile vorhanden wären, wie wenigstens mit größter Wahrscheinlichkeit angenommen werden kann.[1]) Ist somit der Befund einfach gebauter Embryome — daß die genannten Fälle zu den Embryomen gerechnet werden müssen, werden wir noch sehen — bewiesen, so darf unsere Skepsis gegenüber der Gleichstellung der Ovarial- und Hodenembryome mit ähnlichen Geschwülsten andrer Körperteile (ich erinnere an die

[1]) Pick hat (Berlin, Klin. Wochenschr. 02. No. 19 und 26) zwei von andrer Seite beschriebene Ovarialgeschwülste als Struma thyreoidea ovarii gedeutet und dem Saxerschen Falle als gleichwertig an die Seite gestellt. Ich wollte dies wenigstens erwähnen, ohne damit in der Frage der Berechtigung dieser Deutung Stellung zu nehmen.

interessante Dermoidcyste des Mediastinums, die Wilms' erste Arbeit beschreibt und die dem eben erwähnten Präparat Emanuels fast völlig gleicht) sich wesentlich verringern. Von besondrer Bedeutung in dieser Richtung ist es nun aber, zweitens zu zeigen, daß auch die hochentwickelten Embryomformen sich in typischer Ausbildung außerhalb der Generationsdrüsen finden. Ein auch von Wilms[1]) citierter Fall Lexers[2]), der als fötale Inklusion aus der Bauchhöhle beschrieben ist, zeigt die denkbar größte Ähnlichkeit mit einem cystischen Keimdrüsenembryom.

Wir wissen, daß die Ovarialembryome im Innern der Bauchhöhle ziemlich weit von ihrem Ursprungsorte verlagert werden können (Näheres bei Straßmann). Auch Hodenembryome haben sich gelegentlich an ungewöhnlichen Stellen entwickelt.

Es ist deshalb bei Geschwülsten der Bauchhöhle oft der Einwand gemacht worden, daß dieselben doch ursprünglich der Generationsdrüse entstammten und durch eine Verlagerung an ihren endlichen Ort gelangt seien. Öfters konnte der Nachweis für diese Behauptung auch geführt werden. Speziell für eine dermoide Zotte der Blase hat Bäcker bewiesen, daß sie vom Ovarium aus in die Blase hineingewachsen sei. Funke behauptet diesen Modus für die Fälle von Dermoidzotten aus Blase und Mastdarm ganz allgemein. Jeder Zweifel bezüglich der extragenitalen Entstehung eines typischen cystischen Embryoms muß aber dem Falle von Török gegenüber schweigen.

Nach dem Referat, das mir zurzeit leider allein zugänglich ist, fand sich in der Thoraxhöhle eines kleinen Mädchens ein mächtiger Dermoidsack mit schmalzartigem Brei und Haaren angefüllt. Von der Wand des Sacks ragte ein kopfähnliches Gebilde in die Cyste hinein, bei dessen Untersuchung Zähne und Darm gefunden wurden.

In so typischer Ausbildung scheint das Bild des cystischen Embryoms der Generationsdrüsen an anderen Stellen des Körpers bisher nicht beobachtet worden zu sein. Daß die einfachen Dermoidcysten der verschiedensten Körperregionen Über-

[1]) Mischgeschwülste. III.
[2]) A. f. Klin. Chir. 62. Bd.

gänge zu Teratombildungen zeigen, z. B. Zähne enthalten können, ist eine schon lange bekannte Tatsache.[1]) Für die „soliden Embryome" verweise ich auf Fälle aus der Halsregion, die Wetzel beschreibt. Ich wüßte nicht, wodurch sie sich von den entsprechenden Gebilden der Keimdrüsen unterschieden. Retroperitonaeale Tumoren ganz der gleichen Art hat neuerdings auch Funke beobachtet. Es darf danach das Vorkommen unsrer Geschwulstform außerhalb jeden Zusammenhangs mit den Generationsdrüsen als bewiesen angesehen werden. Den gleichen Standpunkt kann man neuerdings auch bei Wilms (a. a. O.) genau begründet finden. Saxer hat gelegentlich der Beschreibung einer typischen Embryomzotte aus der Harnblase, Neck und Nauwerk, Bandler und Bonnet haben ebenfalls auf die Unmöglichkeit einer scharfen Trennung zwischen den Dermoiden und Teratomen innerhalb und außerhalb der Keimdrüsen hingewiesen.

Werfen wir einen kurzen Blick auf die Pathogenese der cystischen und soliden Embryome und halten wir uns zunächst an die den Keimdrüsen angehörenden Fälle. Zugegeben, daß die Dermoidzotten hochentwickelter Fälle regelmäßig nach ihren Bestandteilen und deren Anordnung das Bild eines rudimentären Fötus bieten, daß die verschiedenen Gruppen der Keimdrüsenembryome eng zusammengehören, so werden wir für alle diese Fälle den Schluß ziehen müssen: nur ein der Embryogenese analoger Vorgang kann die Bildung dieser Tumoren erklären. Nur ein ontogenetisch außerordentlich junges Zellmaterial, das noch die Möglichkeit besitzt, durch Teilung und Differenzierung die Abkömmlinge aller drei Keimblätter zu erzeugen, kann der Ausgangspunkt einer solchen Entwicklung sein. Daß sie in der Tat ebenso wie die physiologische Embryogenese verläuft, dafür sehe ich einen hochwichtigen und interessanten Beweis in dem neuerdings gelungenen Nachweis zweifellos embryonaler Organe in solchen Geschwülsten. Backhaus und Saxer haben in Ovarialteratomen (letzterer auch in einer durchaus analog gebauten Gehirngeschwulst) das typische Bild eines embryonalen Medullarrohrs nachweisen

[1]) Angaben z. B. bei Böttlin, Bandler und Funke.

können, und Krömer konnte im Zusammenhang mit einer Gehirnanlage eine zweiblätterige embryonale Augenblase mit wohldifferenzierter Lamina pigmentosa und Retina in einem Ovarialembryom beobachten.[1]) Diese Befunde scheinen mir an beweisender Kraft alles zu übertreffen, was sonst über „embryonale“ Gewebe berichtet wird. Die neuen Befunde von Chorion-gewebe in Embryomen reihen sich ihnen gleichwertig an.

Was den Keim der Geschwulstentwicklung anlangt, so ist durch Bonnet, der sich an Marchand anschließt, in überzeugender Weise dargetan worden, daß nur befruchtetes Keimmaterial derart in Proliferation geraten kann, daß drei-keimblätterige embryoide Geschwülste entstehen, und daß deshalb nur zwei pathogenetische Modi diskutabel sind: die Entwickelung aus einer befruchteten Polzelle, die in den werdenden Körper des späteren Geschwulstwirts eingeschlossen worden ist, oder aus einer Blastomere, einem Komplex von Furchungszellen, die bei der Entwickelung ausgeschaltet wurden und an der Stelle, wo sie liegen blieben, erst später kraft ihrer embryogenetischen Potenz zur Entwicklung einer drei-keimblätterigen embryoiden Geschwulst führen. Saxer, Neck und Nauwerk und auch Wilms haben sich dieser Auffassung angeschlossen.

Daß es ein ontogenetisch junges Material, eine Zellart sein muß, die in sich die Fähigkeit trägt, durch differenzierende Proliferation ein Embryo-artiges Gebilde zu schaffen, haben schon alte Autoren behauptet, ja man hat die Bildung der betr. Eierstocksgeschwülste ganz direkt als abnorme Schwangerschaft angesprochen. Den Begriff einer Pathogenese haben Waldeyer und vor ihm noch Meckel in die Lehre von den Ovarialdermoiden eingeführt, und nach ihnen ist fast jede Form der Geschlechtszellen, vom Keimepithel bis zum reifen Ei, als Ausgangspunkt der Bildung dieser Geschwülste in Anspruch genommen worden. Bei Beschreibung eines Hodendermoids wies Lang bereits 1871 auf dessen komplizierten Bau hin und stützte dadurch seine Annahme, daß dieser Tumor durch Parthenogenese aus dem „Ovarialteil des Hodens“ ent-

[1]) In einem Sakralteratom hat Kümmel eine sehr schöne fötale Augenblase gefunden. Dieses Archiv Bd. 118.

standen sei. Wilms nahm in seiner ersten Arbeit über die Hodenteratome, nachdem er deren Natur erkannt hatte, eine ohne Befruchtung vor sich gehende Entwickelung aus einer Geschlechtszelle des Hodens an, sei diese nun eine im embryonalen Zustande gebliebene, etwa eine „Zwischenzelle", oder eine Samenzelle.

Den Versuch, durch eine Art von Selbstbefruchtung die embryoiden Geschwülste zu erklären, hat Wilms anfangs für die Ovarialfälle gemacht, Kockel, der als erster den embryoiden Bau der Hodendermoide exakt nachwies, für diese Tumoren. Diese Erörterungen haben nur noch historisches Interesse, Wilms hat seine erste Hypothese selbst aufgegeben, und Kockels Lehre scheitert vor allem an der Unmöglichkeit, die Geschwülste außerhalb des Hodens zu erklären. Wer sich für das Werden unserer heutigen Anschauungen interessiert, findet das Meiste darüber in den Arbeiten von Wilms und Bonnet.

So blieb denn bis auf die letzte Zeit die Annahme einer eingeschlechtlichen Entwicklung unserer Embryoide herrschend. Seydel, Pfannenstiel und Krömer, Arnsperger sahen die ovariellen Formen als ovigene Neubildungen an und Geßner noch hält die Entwicklung der Hodenteratome aus einer Geschlechtszelle für wahrscheinlich.

Bonnet war es, wie gesagt, vorbehalten, die embryologischen Schwierigkeiten solcher Auffassungen in klares Licht zu stellen und der Marchandschen Auffassung zu fast allgemeiner Anerkennung zu verhelfen, daß nur die beiden oben angeführten Entwicklungsmodi denkbar seien. Bonnet vermochte zugleich eine gute Zahl entwicklungsgeschichtlicher Tatsachen seiner neuen Hypothese zugrunde zu legen, In erster Reihe hat Wilms sich ihm angeschlossen und seine Meinung geäußert, daß ihm die Entstehung aus Blastomeren plausibler sei, als die aus befruchteten Polzellen, besonders wegen der von ihm an einem sehr prägnanten Fall beobachteten Multiplizität der Embryome. Wilms hat weiterhin der Lehre Bonnets einen Dienst erwiesen, indem er die erklärende Kraft der Blastomerenhypothese bezüglich mancher Einzelheiten des Embryombaues noch ausführlicher als der Autor selbst

ins rechte Licht gesetzt hat.[1]) Unter diesen Einzelheiten nennt Wilms mit Recht die Variabilität der Form, die oft so seltsam einseitige Entwicklung unserer „rudimentären Parasiten", die schöne Ausbilduug ganz bestimmter Körperteile bei fast völligem Fehlen der übrigen, die einigemale beobachtete Ausbildung von Organen nur einer bestimmten Körperhälfte. Alle diese Vorkommnisse —, auf einen weiteren Punkt komme ich bei Erörterung der teratoiden Metastasen zu sprechen —, waren durch die Entwicklung aus einer Polzelle viel schwerer verständlich, als wenn wir die Ableitung von Furchungskugeln annehmen, die aus der normalen Embryogenese ausgeschaltet werden. Auch der Befund Bandlers, der seinen Autor auf theoretische Irrwege leitete,[2]) der Befund eines linken Kiefers in einem Embryom grade des linken Ovariums, kann so eine zwanglose Erklärung finden. Im allgemeinen freilich möchte ich nicht dem Momente des Ortes oder des Zeitpunktes der Ausschaltung eines Furchungszellkomplexes wesentliche Kraft zur Erklärung der besonderen Form des entstehenden Embryoms zuschreiben. Man kann an einem Falle. wie dem Saxerschen isolierten Zahn im Eierstock, sich die Untauglichkeit dieses Grundes klarmachen.[3])

Die Erklärung aus „Geschlechtszellen", den Generationsdrüsen eigentümlichen, unbefruchteten Zellen hatte so lange etwas außerordentlich bestechendes, ja, war kaum zu umgehen, als man mit Wilms annahm, daß nur in den Keimdrüsen die Embryome vorkämen. Die Bekämpfung dieses Satzes darf Bandler als Verdienst angerechnet werden. Mit dem Zugeständnis der Wesensgleichheit der Teratome der verschiedensten Körperstellen verleihen wir wiederum der erklärenden Kraft der Marchand-Bonnetschen Hypothese ein helles Licht und gewinnen für ihre Berechtigung einen fast beweisenden Beleg.

Auch die Erklärung einfach gebauter, zwei-keimblätteriger

[1]) Vgl. die lesenswerten Ausführungen in „Die Milchgeschwülste", III.

[2]) Berl. klin. Wochenschr. 1900. No. 7.

[3]) Im gleichen Sinne spricht sich Pick über die Erklärung von „Bidermomen" aus. Berl. klin. Wochenschr. 1902. S. 1193.

Teratome in den Generationsdrüsen wie anderswo begegnet nun keinen Schwierigkeiten mehr (Wilms „Bidermome“ des Hodens).

Weitere Ausblicke auf die Verwandtschaft unserer Geschwulstgruppe mit einfacheren Mischgeschwülsten und mit den fötalen Inklusionen, auf die Möglichkeiten, hier begriffliche Trennungen morphologisch-genetischer Natur vorzunehmen, führen von meinem Thema ab.

Der Vollständigkeit halber noch ein paar Worte über abweichende pathogenetische Vorstellungen. Der recht allgemein gehaltenen Hypothese Ewalds, der die Teratome „als den Ausdruck einer pathologisch gesteigerten Anaplasie einer Zelle“ auffaßt, kommt den prägnanten und gutgegründeten modernen Anschauungen gegenüber eine Lebensfähigkeit wohl nicht zu. Die Heteroplasiehypothese (Firnhaber), die fertige Körpergewebe ihren Typus aufgeben und einen fremden annehmen läßt, versagt, selbst wenn man solche Möglichkeiten in weiterem Umfange, als zulässig ist, zugeben wollte, völlig gegenüber unseren Kenntnissen vom Bau der Embryome. Eine große Rolle hat der Begriff eines Vitium primae formationis in der Geschichte unserer Lehre gespielt, und die neue Auffassung der Teratome hat diesem Begriff wieder zu Ehren verholfen. Freilich in anderem Sinne als früher. Die Vorstellung einzelner, daß es sich bei den Keimdrüsenembryomen um Doppelbildungen im Sinne einer Spaltung der Einzelanlage oder einer Intrafötation handle, konnte Wilms in seinen ersten Arbeiten, gestützt auf die abweichenden Verhältnisse der Formen, der Lokalisation, der Zeit des häufigsten Auftretens, der Wachstumsschnelligkeit, endlich gestützt auf das doppelseitige, ja einseitig multiple Vorkommen der Embryome unschwer widerlegen. Wir haben seitdem Fälle kennen gelernt, in denen die Entscheidung: Embryom oder Fötus in foetu recht diskutabel war (Saxer, Török). Und aus den neueren Ausführungen von Marchand, Bonnet, Wilms kann man sehen, wie unsicher heute die Abgrenzung beider Formen, und daß ihre Verwandtschaft jedenfalls näher ist, als man ursprünglich annahm.

Ein Vitium primae formationis anderer Art. das eigentlich

schon völlig außer Diskussion gestellt war, hat Bandler neuerdings in drei Arbeiten wieder zu verteidigen versucht. Er erneuert die Annahme, daß die Embryome als Mischgeschwülste, entstanden durch die Verlagerung differenzierter Keime, aufzufassen wären. Gegenüber dem einwandfrei von den verschiedensten Forschern erbrachten Nachweis des gesetzmäßigerweise Fötus-ähnlichen Baues der höher entwickelten Embryome, hat Bandler nur die Ausflucht, die Tatsachen zu leugnen, worin er soweit geht, selbst das Vorkommen entodermaler Gewebe in Abrede zu stellen. Und bezüglich des Vorkommens wohlgebildeter Organe in den Embryomen hat er, soweit er es nicht bestreitet, in seinen zwei ersten Arbeiten zwei gleich unmögliche Auskünfte. Daß nur eine in loco befindliche Mundbucht Zähne bilden kann, hat Bonnet der Idee Bandlers entgegengehalten, daß irgend ein beliebiger versprengter Ektodermkeim einmal einen Zahn zu produzieren vermöchte, und noch wunderlicher und — überflüssiger ist die andere Annahme, daß eine ganze Organanlage, etwa eines Kiefers, eine Wanderung durch die Körperanlage antreten und sich dann vielleicht in der werdenden Generationsdrüse niederlassen könnte — (während sie an ihrem Ursprungsorte spurlos ersetzt wird).

Die Worte Bonnets: „nur eine zweite, in loco befindliche Mundbucht kann diese Zähne liefern und sie kann nur einem Parasiten, wenn auch in manchen Fällen einem ganz außerordentlich abortiv gewordenen, ihr Dasein verdanken“ führen ihren Autor zu einem wichtigen und unabweisbaren Schluß, den wir so formulieren wollen: Wo ein Tumor irgend einer Körperregion wohlausgebildete Organe, wie Zähne produziert, da kann es sich nur um einen der Embryogenese analogen Vorgang, um ein Embryom oder eine der genannten ihm nahestehen Formen handeln. So hat auch Saxer zweifellos mit Recht den isolierten Zahn im Ovarium als eine rudimentäre Embryonalanlage aufgefaßt. Haben wir so den Beweis des Vorkommens sehr gering entwickelter und dabei diagnostisch zweifelloser Embryome, so werden wir minder bedenklich sein, auch andere höchst rudimentäre Embryoformen (der oben erwähnte Fall Emanuels, eigene Beobachtung 3) der Gruppe

zuzurechnen, wenn auch ein gleich bindender Beweis der Zugehörigkeit nicht zu führen ist. Bedenken wir aber ferner die weitgehende Analogie der äußeren Form und des Sitzes dieser Bildungen, die nur durch einen Schritt von sicheren Embryomfällen getrennt sind, bedenken wir auf der anderen Seite, daß diese Fälle bei einer abweichenden Deutung als völlige Unika dastehen würden, und endlich, daß ja auch in sicheren Fällen die organogene Tendenz oft kaum angedeutet ist, so werden wir nicht an der Embryomnatur dieser Fälle zweifeln. Ich verkenne nicht, daß man in der konsequenten Verfolgung dieser Betrachtungsweise schließlich auch eine reine Dermoidcyste als Embryom deuten könnte, in der nur die Haut mit ihren Anhangsorganen, Haaren, Talg- und Schweißdrüsen, zur Entwicklung gekommen ist. Es werden also im einzelnen Falle eingehende Erwägungen nötig sein, insbesondere darüber, ob die Möglichkeit einer Versprengung der Bildung aus der Nachbarschaft annehmbar ist.[1])

Zurückkehrend zu den Bandler'schen Anschauungen beschränke ich mich darauf, auf die einschneidende Kritik Bonnets zu verweisen, der auch Bandlers dritte Arbeit gewichtige Gegengründe nicht entgegenzustellen hat.

Auch darauf darf ich verzichten, etwa noch die Modi aufzuzählen, in denen sonst noch die Idee des Vitium primae formationis ausgesprochen worden ist. Meist kommen sie darauf hinaus, daß irgend ein undifferenziertes Keimmaterial, „Geschlechtszellen", durch ein solches Vitium in die Generationsdrüsen als den Ausgangspunkt der Geschwülste gelangt sei. In der Formel ist man unseren heutigen Anschauungen hier und da nahe gekommen, nirgends aber ist die lichtvolle Klarheit der Marchand-Bonnetschen Theorie auch nur geahnt worden.

Ich gehe zum Schlusse meiner Arbeit noch auf zwei Spezialfragen näher ein, die mein Material nahelegt, und erörtere zunächst mit wenigen Worten die Frage der Malignität. Unsere Embryome haben bekanntlich vielfache Beziehungen

[1]) Über die Entstehung von Dermoidcysten durch Hautverlagerung. vgl. bes. Heschl, zit. bei Geyl.

zur Geschwulstbildung im histologischen Sinne,[1]) der Ovarial- wie der Hodenrest kann sarkomatös und karzinomatös degenerieren. Pfannenstiel und Krömer haben besonders die Häufigkeit von einfachem Ovarialkystom neben Teratom betont.[2]) Die Gewebe der Embryome selbst zeigen benigne und maligne Geschwulstbildungen. Plattenepithelkrebse von der Art der Hautkrebse sind häufig, seltener Cylinderzellenkrebse[3]) beobachtet worden.

Sehr häufig findet sich die Angabe: „sarkomatöse Grundsubstanz". In dem Falle Emanuels von Ovarialteratom fanden sich auch Metastasen von sarkomatösem Bau, während in manchen Fällen die Berechtigung jener Bezeichnung sarkomatös zweifelhaft bleibt. Neuere Beobachtungen von Bedeutung sind die von Backhaus und Saxer über die geschwulstartige Wucherung embryonaler nervöser Substanz in Teratomen des Ovariums und des Gehirns. Die Metastasen der beiden Ovarialfälle dieser Autoren konnten leider nicht untersucht werden. Durch Schlagenhaufers und meine Beobachtung ist das Vorkommen des metastasierenden Chorioepithelioma malignum sichergestellt. Als Perithelioma hat Neumann kürzlich einen Bestandteil eines Ovarialteratoms angesprochen. Talgdrüsenadenome wie in meinem zweiten mitgeteilten Falle haben auch andere gesehen.

Von ganz besonderem Interesse sind nun diejenigen Fälle, wo ein Embryom, ohne im histologischen Sinne maligne degeneriert zu sein, Lokalrezidive (Gsells solides Ovarialteratom) oder Metastasen gemacht hat, die dem Haupttumor im Baue gleich waren.[4]) Das Material, das in dieser Beziehung vorliegt, ist klein. Bei den meisten mitgeteilten Fällen von

[1]) Angaben bei Wilms, Geßner, Arnsperger.

[2]) In dieser Hinsicht sind experimentelle Erfahrungen Trainas von großem Interesse. Dieser Forscher transplantierte in die Ovarien von Meerschweinchen embryonale Gewebsstücke, die gut einheilten. In den so behandelten Ovarien bildeten sich regelmäßig Cysten, die in der Regel als Follikularcysten zu erkennen waren.

[3]) In Ovarialgeschwülsten von Yamagiwa und Witthauer, in einem Hodentumor von Geßner.

[4]) Die Literatur zit. bei Wilms, Saxer, Geßner.

teratoider Metastasenbildung ist es fraglich, ob es sich um echte Metastasen im Sinne einer Verbreitung auf dem Blut- oder Lymphwege im Gegensatze zu den sog. Implantationsmetastasen handelt. In diesem Sinne ist nun mein Eingangs beschriebener Fall einwandfrei. Unser Hodentumor hat genau, wie das maligne Hodentumoren sonst tun, Metastasen im retroperitonaealen Raum, in der Leber, in der Lunge und in den Bronchialdrüsen gemacht. Abgesehen von der rein syncytialen Lebermetastase und dem Knoten in der Darmwand bieten die Metastasen genau das gleiche Bild, wie der Primärtumor, und enthalten auch, mit Ausnahme der Lungenmetastase, die ektodermale Bestandteile nicht erkennen läßt, die Abkömmlinge aller drei Keimblätter. Von ganz besonderer Bedeutung erscheint mir der Befund in dem näher beschriebenen Leberknoten: eine reichliche Anhäufung von Gliagewebe, darin ein centralkanalartiger, verästelter Epithelgang, der sich stellenweise zu Hohlräumen erweitert. In diese Hohlräume sehen wir weiter eine Einstülpung des auskleidenden Epithelblattes hineinragen, deren beide Schichten ein Blutgefäß umschließen. Ich fasse diese Hohlräume deshalb als Analoga einer Ventrikelanlage auf, und die Einstülpung als eine plexusartige Bildung und sehe in diesem Befunde den Beweis dafür, daß auch die echten teratoiden Metastasen jene so wunderbare organogene Tendenz aufweisen, die uns an den Primärteratomen entgegentritt. Nicht unerwähnt soll an dieser Stelle bleiben, daß wir in der Nachbarschaft dieser Bildung die Gewebe finden, die ganz gewöhnlich die Gehirnanlagen in Teratomen begleiten: Knochen und eine zweifellos ektodermale Epidermis, die die Auskleidung eines großen Hohlraumes bildet, in den die nervöse Anlage mit ihren Anhängen flachhügelig hineinragt.

Das drei-keimblätterige Metastasen in solcher Regelmäßigkeit dadurch erstünden, daß fast immer nur Keime aller drei Keimblätter zusammen versprengt würden, ist gewiß eine schwer denkbare Sache. So hat schon Geßner angenommen, es seien „verschiedene Befunde nur erklärlich, wenn man eine ständige Wiederholung einer Differenzierung aus allerjüngsten Formen annimmt“. Zu dieser Auffassung führt mich ins-

besondere das eben beschriebene Verhalten der Lebermetastasen. Mir scheint die einfachste Erklärung des vorliegenden Bildes die, daß die Metastase an Ort und Stelle aus Furchungszellen, Blastomeren entstanden ist, ebenso, wie man die Primärtumoren nicht anders ableiten kann, als aus embryologisch jüngstem Material. Der weitere Schluß ist der, daß entweder schon im Furchungsstadium des Primärtumors die Metastasierung statt hat, oder daß der wachsende Primärtumor Blastomeren im unentwickelten Zustande beherbergt, die bei ihrer späteren Wucherung den Anlaß zur Metastasenbildung geben. Es gibt eine Reihe von Beziehungen dieser Vorstellungsweise zu uns geläufigen Tatsachen und Gedanken. Verschiedene Entwicklungsstadien von Geweben und Organen nebeneinander zeigen uns die Fälle von Backhaus und Saxer: embryonales Neuroepithel neben fertig ausgebildeten Geweben. Die Annahme, daß Blastomeren aus der Entwicklung vorläufig ausgeschaltet werden, machen wir ja auch, und müssen wir, wie wir gesehen haben, machen, um die Entstehung primärer Teratome im Körper des Wirts zu erklären. Bei der Entwicklung dieser Gebilde scheint nun dieser Vorgang mutatis mutandis sich wiederholen zu können. Eine Beobachtung von Ewald möchte Geßner mit fraglichem Rechte als direkten augenfälligen Beleg für unsere Auffassung heranziehen. Dieser Autor fand nämlich eine Reihe von Metastasen bei einem auch lokal rezidivierenden Ovarialteratom. Während die größeren den Bau des Primärtumors zeigten, bestanden die kleinsten aus „ganz indifferenten, jugendlichen Zellen". Wollen wir in diesen Zellen die Mutterzellen teratoider Metastasen anerkennen, so werden wir sie freilich nicht als durch einen anaplastischen Vorgang entdifferenzierte Zellen ansehen dürfen. Was Geßner über den undifferenzierten Charakter der jüngsten Zellen der Teratome und darüber sagt, daß der Anaplasievorgang auch in den Teratomen sich zeige, scheint mir der Kritik gegenüber wenig stichhaltig zu sein. Für unsere Frage kommt es nicht in Betracht.

Auch Wilms hat übrigens die eben dargelegte und wie ich glaube durch meinen Fall besonders begründete Auffassung von der Entstehung der Metastasen in ähnlicher Form ausge-

sprochen.[1]) Er sagt: es „müssen auch noch in späteren Wachstumsstadien des Tumors, wenn die Metastasen auftreten, neben den differenzierten Anlagen und Organen der soliden Embryome auch immer noch die primären Keime (Keimblattzellen) vorhanden sein und sich als solche vermehren." Ich möchte mit Rücksicht auf meinen Befund glauben, daß für „Keimblattzellen" mit noch größerer Wahrscheinlichkeit Furchungszellen zu setzen wäre.

Die mit unseren letzten Betrachtungen in engem Zusammenhang stehende Annahme, daß von dem Furchungsmateriale, das der Ursprung eines Teratoms wird, einzelne Teile sich voneinander getrennt relativ selbständig entwickeln können, wird uns noch durch eine andere Tatsachengruppe nahegelegt. Geßner hat bosonders darauf hingewiesen, daß die soliden Hodenteratome nicht selten aus einzelnen Läppchen zusammengesetzt sind, deren jedes aus Bestandteilen der drei Keimblätter besteht. In meinem Falle war dies Verhalten so exquisit, daß der ganze Primärtumor sich aus völlig getrennten, je drei-keimblätterigen Knoten zusammensetzte. Man konnte geradezu an eine wirkliche Multiplizität der Anlage denken. Liegt es nahe, hier an eine Zersprengung des ursprünglich einheitlichen Furchungsmaterials zu denken, so drängen uns andere Beobachtungen geradezu zur Annahme der selbständigen Entwicklung der Teile einer ursprünglich einheitlichen Anlage. Ich erinnere hier an den merkwürdigen Fall Krömers, in dem neben einem soliden Teratom des Ovariums eine große Dermoidcyste gefunden wurde mit drei typischen, völlig ausgebildeten und völlig selbständigen embryoiden Zotten. Daß die Anlage hier ursprünglich einheitlich war, ist ebenso sicher anzunehmen, wie die sehr frühe Spaltung in selbständige Komplexe. Das Ovarialteratom Weitzels zeigte in einem großen Teile den Bau der soliden Form, enthielt aber neben zahlreichen kleinen Dermoidcysten mehrere größere, von denen zwei Zotten führten, deren jede eine Gehirnanlage umschloß.

Diese Anführungen mögen genügen. Die sich hieraus ergebenden Gesichtspunkte dürfen bei Angaben über „Multiplizität" von Embryomen nicht vergessen werden. Daß die

[1]) Mischgeschwülste, III, S. 240.

eben erörterten Eigentümlichkeiten sich bei der Annahme einer Entstehung der Embryome aus Furchungszellen besser erklären lassen, als bei der Ableitung aus befruchteten Polzellen, soll zugunsten der ersteren Auffassung nicht unerwähnt bleiben.

Den interessanten Fall von Neck und Nauwerk möchte ich jedoch hier nicht übergehen wegen der von den Autoren gezogenen Schlußfolgerungen. Es handelt sich um eine kindskopfgroße Ovarialcyste, in deren Wand vier rundliche Tumoren eingelagert sind, die alle vier sich als Dermoidcysten erwiesen. Während die Hauptcyste mit Cylinderepithel ausgekleidet ist, zeigen zwei der Dermoide die Zotte von typischem, drei-keimblätterigem Bau, die beiden anderen erwiesen sich als einfache Dermoide. Ob die ganze Bildung nicht als ein einheitlich angelegtes Teratom anzusehen ist, und damit die Schlüsse der Verfasser über das Vorkommen einfacher Dermoide im Ovarium in sich zusammenfallen?

Unsere letzte Aufgabe wird sein, zu der Eihautfrage Stellung zu nehmen. Ob die embryoiden Tumoren Eihautanaloga produzieren, oder warum sie solche nicht erkennen lassen, ist jederzeit als eine für die Beurteilung der ganzen Gruppe höchst wichtige Frage angesehen worden. Die Tatsachenfrage bezüglich des Vorkommens chorialer Bestandteile habe ich seinerzeit bei Demonstration meiner Präparate von typischem Chorioepithelioma malignum-Gewebe im Hodenteratom für gelöst erklärt, ebenso wie Schlagenhaufer das bei der Publikation seines Falles getan hat. Die Deutung der betreffenden Bilder, ihre Identität mit dem im Anschluß an Gravidität auftretenden Chorioepithelioma hat meines Wissens Widerspruch nicht erfahren. Die Marchandsche Ableitung dieser letzteren Geschwulstart vom fötalen Körper, vom Chorionepithel wird aber, wie Schlagenhaufer mit Recht ausführt, durch die neuen Befunde nicht erschüttert, sondern erhärtet. Wir haben oben gesehen, wie die embryoiden Tumoren nicht anders als durch einen der Embryogenese analogen Vorgang erklärt werden können. Es verliert somit der Befund eines als chorial anzusprechenden Gewebes in diesen Gebilden alles Befremdliche, und wir dürfen mit Schlagenhaufer „durch

die Möglichkeit, auch diese ohne Intervention einer Schwangerschaft zustande gekommenen Chorionepitheliome in Teratomen im Sinne einer spezifischen Abstammung, i. e. einer Entstehung aus dem epithelialen Überzuge der fötalen Eihülle auffassen zu können", die „Annahme der spezifischen Genese der weiblichen Chorionepitheliome, die spezifische Stellung dieser Geschwülste im onkologischen Systeme" als „neuerdings befestigt" ansehen. Von besonderem Interesse ist Schlagenhaufers Hinweis, daß in den beiden einzigen Fällen von „Syncytiom", die gegen die Deutung der betreffenden Tumoren als Chorioepitheliome bisher zu sprechen schienen, die Geschwulstbildung jenenfalls auch von einem Embryom ausgegangen ist. Schlagenhaufer konnte noch einen Schritt weiter gehen, indem er den Nachweis traubenmolenartiger Wucherungen als Metastasen embryoider Hodentumoren führte, und ganz neuerdings hat Pick in einem Falle von dermoidcystischem Embryom des Ovariums den Nachweis einer traubenmolenartigen Wucherung in dem Embryom selbst erbracht; Wlassow hat neuerdings auch ein metastasierendes Sarcome angioplastique bei Hodenteratomen wiederholt beobachten können. Der Autor konstatiert die Identität seiner Bilder mit denen des Chorioepithelioma malignum. Sein Zaudern in der entsprechenden Deutung der Befunde halte ich mit Pick[1]) für unnötig. Der Beweis des Vorkommens von Eihautteilen vermag uns jedoch in pathogenetischer Beziehung nur insoweit zu fördern, als er uns von neuem auf die engen Beziehungen der Geschwulstentwicklung zur normalen Embryogenese hinweist. Für die Frage, Blastomeren oder befruchtete Polzellen, und für die Klassifikation der Teratome bietet er uns — auch darin stimme ich Pick bei — aus naheliegenden Gründen keine entscheidenden Kriterien. Wenn wir einer isolierten Furchungskugel die Fähigkeit zugestehen, einen rudimentären Embryo zu produzieren, warum soll sie denn nicht ebensowohl auch Eihautteile entwickeln können, als das eine befruchtete Polzelle vermöchte?

Über das Vorkommen amniotischen Gewebes in Embryomen besitzen wir keine ähnlich beweisenden Befunde. Die Frage

[1]) Berl. klin. Wochenschr. 1902. S. 1190. Anm.

des Vorkommens eines Amnion hat einige Beziehung zu der nach der Natur jener die „typischen“ embryoiden Bildungen umgebenden häutigen Hülle, die wir als die Dermoidcyste zu bezeichnen pflegen. Wenn man sieht, wie die Vertreter der ovigenen Entstehung das Verhältnis der Zotte zur Cyste in genetische Beziehung bringen zu dem Sitz des Eis im Graafschen Follikel, so muß man sagen, daß ein anderer äußerlicher Vergleich mindestens ebenso nahe liegt, der Vergleich der die embryoide Zotte umgebenden dermoiden Cyste mit der amniotischen Hülle des Embryo. Bei dem als Fötus in foetu beschriebenen, oben zitierten Fall Saxers von Embryom der Bauchhöhle, der sich in nichts von den entsprechenden Bildungen der Keimdrüse unterscheidet, hat sein Autor auch die cystische Hülle der kopfartigen Bildung ohne weiteres mit dem Amnion in Parallele gestellt. Die mikroskopische Untersuchung der Haut hat dieselbe Zusammensetzung ergeben, wie sie die entsprechenden Dermoidcysten der Keimdrüsen zeigen: eine bindegewebige Membran mit ektodermaler Auskleidung. Bei Pfannenstiel finden wir nur die kurze Bemerkung, daß der Autor Amnionteile bei Ovarialembryomen gesehen habe. Sein Schüler Krömer spricht sich darüber genauer aus. Er beschreibt als Amnionteil Reste der Eigenhülle einer embryoiden Zotte in einem Falle, der als Kombination eines cystischen Ovarialembryoms mit einem Kystom aufzufassen und derart zu deuten ist, daß die trennende Wand der beiden Hohlräume, wie das oft beobachtet ist, usuriert ist, und demnach von der „Eigenhülle“ des Embryoms nur Reste vorhanden sind. Diese dort beschriebene „Eigenhülle“ ist zweifellos nichts anderes, als die Wand der allgemein schlechthin als Dermoidcyste bezeichneten Bildung. Daß Krömer die „Eigenhülle“ jenes Falles als etwas besonderes, wie eine Rarität beschreibt, hängt mit seiner von Wilms[1]) mit Recht als irrig und verwirrend zurückgewiesenen Auffassung zusammen, daß die Cystenbildung in unseren Fällen etwas von der Bildung der embryoiden Zotte verschiedenes, selbständiges sei, ein Kystom neben dem Embryom. In jenem Falle fand nun Krömer, wie ich es auf-

[1]) Monatsschr. f. Geb. und Gyn. Bd. IX.

fasse, ein wirkliches Kystom, das mit der Dermoidcyste kommunizierte. Er deutete nun ersteres als den gewohnten cystischen Embryomteil, letzteres als eine Eigenhülle ungewöhnlicher Art, ein Amnion, wie er durch die mikroskopische Untersuchung erweisen will. Der mikroskopische Bau jenes Gebildes rechtfertigt nun keinesfalls seine Unterscheidung von den gewöhnlichen „dermoiden" Hüllen. Unzweifelhaft: wenn Saxer und Krömer ihre vermeintlichen Amnionbefunde richtig gedeutet haben, dann stellt die Dermoidcyste der Embryome nichts anderes dar, als eine Amnionbildung um die dem Embryo analoge Zotte.

Ob eine solche Vorstellung auch nur in Form einer Hypothese geäußert werden darf, darauf will ich nicht weiter eingehen. Daß die Verlockung groß ist, für die so auffallend gesetzmäßige Cystenbildung gerade um die bestentwickelten und Fötus-ähnlichsten Embryomzotten herum eine entwicklungsgeschichtliche Erklärung zu versuchen, will ich nicht leugnen.

Daß die Cystenauskleidung als ein dem Embryoid zugehöriger Bestandteil aufzufassen ist, scheint mir zweifellos, wenn ich den allmäligen Übergang der Epidermis der Zotte in das erst geschichtete, dann einfache Pflasterepithel der Cyste verfolge. Diese Epithelien sind unius generis, die Cyste hat eine erst in den distaleren Teilen sich verlierende ektodermale Auskleidung, was den Vergleichen mit dem gleichfalls ektodermal ausgekleideten Amnion eine gewisse Berechtigung gibt. Eine Auskleidung des größten Teils der Cyste mit Cylinderepithel wird nur vorgetäuscht, wenn eine Cylinderepithelcyste anderer Genese durch Usur der Zwischenwand mit einem Dermoid kommuniziert. „Ektodermales Hautgewebe" kann die Cyste auch völlig auskleiden, wie z. B. Fall I von Katsurada zeigt. In seinem Fall IV fand derselbe Untersucher nur am dünnsten Teile der Cystenwand kein Pflasterepithel. Das allmälige Dünnerwerden des Epithels distalwärts, sein endliches Schwinden erklärt sich leicht durch die mechanische Dehnung, die die Cystenwand auszuhalten hat. Neck und Nauwerk haben auf Grund ihrer Untersuchungen betont, daß sogar eine Hautauskleidung der ganzen Cyste nichts seltenes sei.

Die auch nach allen unseren sonstigen Kenntnissen und besonders bei Berücksichtigung der nicht-ovariellen Embryome unannehmbare Vorstellung, daß das Cystenepithel vom Epithel der Graafschen Follikel abstamme — eine Vorstellung, bei der man natürlich die Zotte aus dem Ei sich entwickeln läßt — tritt außer Diskussion, wenn wir den Satz zugeben, daß das Cystenepithel dem Embryoid genetisch zugehört, dem gleichen Keimmaterial entstammen muß, wie dieses selbst.

Da wir auf die Frage der Bildung der dermoiden Cyste geführt worden sind, will ich die Auffassnng nicht übergehen, die neuere Bearbeiter hierüber ausgesprochen und begründet haben. Es ist aus experimentellen Arbeiten bekannt, daß verlagerte Hautstückchen bei ihrer Weiterentwicklung den Dermoiden ähnliche Cysten zu bilden pflegen.[1]) So faßt man auch die dermoiden Cysten unserer Embryome auf als entstanden durch die Entwicklung einer Epidermis an fremdem Orte (Neck-Nauwerk u. a.). Boström[2]) zieht im gleichen Sinne eine Parallele zwischen den Cholesteatomen des Gehirns und den Dermoiden der verschiedenen Organe. In jenen, wie diesen nehme die epidermoidale Auskleidung der Cyste immer nur einen beschränkten Teil der Wand ein. Für die Embryome gilt dies nicht, wie wir gesehen haben, es hat jedoch Traina gezeigt, daß ein ins Ovarium verlagerter Epidermiskeim auch eine allseitig epidermoidal ausgekleidete Höhle produzieren kann. Ob diese Dinge genügen werden, das eigentümlich gesetzmäßige morphologische Verhältnis gerade zwischen den ausgesprochen Embryo-artig entwickelten Teratomen und ihren cystischen Hüllen zu erklären, muß die Zukunft entscheiden.

Leider besitzen wir meines Wissens keine sicheren Beschreibungen junger, sich entwickelnder Embryome, durch deren Beobachtung manche pathogenetischen Einzelheiten aufs beste geklärt werden dürften. Vielleicht verspräche eine systematische Untersuchung zahlreicher Ovarien junger Kinder Erfolg. Die

[1]) Vgl. hierüber Kutz, S. 8. Neck-Nauwerk, S. 812. Kaufmann, Traina.

[2]) Zentralbl. f. allg. Path. und path. Anat. VIII.

älteren Angaben von Flaischlen über Entwicklung der Dermoide aus Pflügerschen Schläuchen und Steinlin über ihre Entstehung im Graafschen Follikel wurden von den Autoren selbst nur mit größter Reserve versuchsweise ausgesprochen und mit Recht schon in ihrer Beweiskraft beanstandet, ehe man die ganze Tragweite unserer heutigen prinzipiellen Bedenken gegen eine solche Deutung ermaß. und auch die neue Beobachtung von Emanuel, die die Embryomentwicklung im Graafschen Follikel sicher stellen sollte, hat, soviel ich sehe. nicht überzeugend gewirkt. Man vergleiche die Kritik von Neck und Nauwerk. Das von Switalski neuerdings beschriebene Epidermoidalgebilde zwischen den Blättern des breiten Mutterbandes ist in seiner Erklärung ebenso fraglich, wie für unsere Frage bedeutungslos.

Die in den letzten Jahren gewonnene sichere Grundlage für unser Verständnis der merkwürdigen Geschwulstgruppe erhellt nicht das Dunkel zahlreicher noch offener Einzelfragen. Warum entwickelt sich bald die typische, in hohem Grade embryoide, bald die atypische Form? Warum bevorzugt jene das Ovarium, diese den Hoden? Woher die Regelmäßigkeit. mit der manche Formen schon beim kleinen Kinde, andere erst im Alter der Geschlechtsreife in die Erscheinung treten? Wenn wir auch trotz dieses Unterschiedes alle Formen ausnahmslos auf eine angeborene Anlage zurückführen müssen, so hat doch Geßner zweifellos recht, insoweit er darauf hinweist. daß dieser Punkt uns ein ebenso wichtiges als schwer zu lösendes ätiologisches Problem aufgibt. Warum fehlen bestimmte Organe immer in den Embryonen, wenigstens in denen der Keimdrüsen? Ist hier vielleicht ein für die Klassifikation verwertbares Moment gegeben? Woher die überwiegende Häufigkeit der Embryome der Generationsdrüsen gegenüber denen aller anderen Körpergegenden? Dem Bonnetschen Erklärungsversuch, der sich auf die große Ausdehnung des Gebietes stützt, das die Urogenitalanlage längere Zeit im embryonalen Körper einnimmt, ist neuerdings ein zweiter von Traina an die Seite zu stellen. Dieser Autor glaubt auf Grund experimenteller Studien behaupten zu können, daß implantierte

Gewebe im Ovarium viel günstigere Bedingungen für ihre Entwicklung finden, als in vielen anderen Organen. Auch Boström hat auf die Bedeutung der Ernährungsfähigkeit des Bodens für die Weiterentwicklung versprengter embryonaler Keime ganz besonders hingewiesen.

Im Interesse der Klärung dieser und anderer ungelöster Probleme wird es aber liegen, daß künftigen Arbeiten die gesicherten Sätze zugrunde gelegt werden, deren allgemeiner Anerkennung auch die vorstehenden Ausführungen dienen sollen.

Literatur.

Grundlegende und größere, zusammenfassende Arbeiten.

Pauly, Beitr. z. Geburtsh. und Gynäk., herausgegeben v. d. Berliner Ges. f. Geburtshilfe. IV. 1. 1875, Berlin. (Reichhaltige Übersicht über die älteste Literatur).

Geyl, Volkmanns Samml. klin. Vortr. N. F. No. 190. (Gynäkologie No. 71).

Wilms, D. Arch. f. klin. Med. LV. (Dermoidcysten und Teratome mit bes. Berücksichtigung der Dermoide der Ovarien).

Derselbe, Zieglers Beiträge XIX. (Solide Teratome des Ovariums. Teratoide Geschwülste des Hodens).

Derselbe, D. Z. f. Chir. XLIX.

Derselbe bei Martin, Krankheiten der Eierstöcke. Leipzig, 99.

Derselbe, Mischgeschwülste, III. Heft. Leipzig, 1902.

Derselbe, Monatssch. f. Geburtsh. und Gynäk. IX. 1899. S. 585. (Multiplizität).

Derselbe. Arch. f. Gynäk. 1900. (Kritik Bandlers).

Derselbe, Hegars Beitr. z. Geb. und Gynäk. III. 1900. (Verwendung der Röntgenstrahlen.)

Marchand, Artikel Mißbildungen, Eulenburgs Realenzyklopädie.

Bonnet, Ergebnisse der Anat. und Entwicklungsgeschichte, IX. 1899. (Gibt es bei Wirbeltieren Parthenogenesis?)

Derselbe, Monatsschr. f. Geburtsh. und Gynäk. XIII. 1901. (Zur Ätiologie der Embryome).

Derselbe, Greifswalder med. Gesellsch. 1. XII. 00. Ref. M. med. W. 01.

Pfannenstiel, Veits Handbuch der Gynäk. Bd. III.

Derselbe, Zentralbl. f. Gynäk. 1897. S. 799.

Krömer, Veits Handbuch der Gynäk. B. III.

Derselbe, Arch. f. Gynäk. LVII.

Hoffmann. Dermoide des Eierstocks. Diss. Berlin 98.

Seydel, in Lubarsch-Ostertag, VI. Jahrg. 1899. (Ovigene Geschwülste der Ovarien.

Sturgis, Americ. med. Quarterly 1899. (Über Teratome des Hodens.[1])
Arnsperger, Dieses Arch. 156. S. 1.
Bandler, Berl. klin. Wochensch. 1900. No. 7.
Derselbe, Arch. f. Gynäkol. LXI. (Literaturangaben).
Derselbe, Monatsschr. f. Geb. und Gynäk. XIV. S. 521.
Gessner, D. Zeitschr. f. Chir. B. 60. (Hodenteratome).
Funke, Hegars Beiträge, III, 1. (Dermoide der Bauch- und Beckenhöhle).

Kleinere und vorwiegend kasuistische Arbeiten.[2])

Backhaus, Arch. f. Gynäk. Bd. 63. (Metastasen).
Bäcker, Zentralbl. f. Gynäk. 1898. S. 85.
Böttlin, Dieses Arch. 115.
Dienst, Allg. med. Zentralzeitung 68. Bd. Ref. Schmidts Jahrb. Bd. 266. (Multiplizität).
Dietz, Diss. Gießen 97.
Emanuel, Zeitschr. f. Geburtsh. und Gynäk. Bd. 25. (Sarkomatöse und teratomöse Metastasen). — Bd. 42.
Ewald, Wien. klin. Wochenschr. 1897. (Metastasen).
Falk, Monatsschr. für Geb. und Gynäk. XII. 1900. (Multiplizität, Metastasen).
Firth, Lancet 7. V. 98. (Sekundäre Dermoide im Netz).
Flaischlen, Zeitschr. f. Geb. und Gynäk. VI. S. 126.
Franz, Monatsschr. f. Geb. und Gynäk. VIII. 1898. (Multiplizität).
Frantzen, Monatsschr. f. Geb. und Gynäk. V. 1897. Ergänzungsband. (Pigmentepithel. Doppelseitigkeit).
Garbarini, Ref. Zentralbl. f. Chir. 1899. No. 24. (Hoden).
Gsell, Arch. f. Gynäk. LI. (Metastasen).
Habs, Med. Gesellsch. z. Magdeburg. 5. XI. 00. Ref. Monatsschr. f. Geb. und Gyn. VIII. 01. S. 131.
Hendricksen, Univ. of Pens. Med. Bull. Aug. 01. (Angiosarkomatöse und Nebennierenartige Bestandteile in Hodenteratomen).[3])
Herrmann, Arch. f. Gynäk. LXIII. (Augenanlage).
Huguenin, Dieses Arch. 167. S. 396. („Adenom" des Hodens).
Jung, Monatsschr. f. Geb. und Gyn. XIV.
Katsurada, Zieglers Beitr. XXX. 1901. S. 179.
Kaufmann, Über Enkatarrhaphie von Epithel. Dieses Arch. 104.
Kehrer, Hegars Beiträge IV. 1901. S. 92. (Karzinomatöse Entartung).
Klokow, Diss. Königsberg. 1901. (Dasselbe).

[1]) Original mir nicht zugänglich.
[2]) Ältere Arbeiten nur insoweit vollständig angeführt, als in meiner Arbeit zitiert. Wo nichts anderes bemerkt, handeln diese Arbeiten über die Embryome des Ovariums.
[3]) Im Original mir unzugänglich.

Kworostanski, Arch. f. Gynäk. LVII. (Ableitung der Gewebe vom Follikelepithel. Befund von „Ureiern").
Lindsay Peters, Bull. of the John Hopkins Hosp. IX. 1900. S. 78. Ref. Schmidts Jahrb. 269. (Karzinom im Embryom und im Eierstock).
Manley, Journ. of cut. and gen. urin. dis. 1899 S. 229. (Hoden).[1])
Merttens, Zeitsch. f. Geb. und Gynäk. XXXVI. 1898. (Hochentwickelte embryoide Form).
Mühsam, D. med. Wochenschr. 1899. Vereinsbeil. No. 16. (Hoden).
Neck und Nauwerk, Monatsschr. f. Geb. und Gynäk. XV. S. 797.
Neumann, Arch. f. Gynäk. LVIII. (Peritheliom).
Opitz, Zeitschr. f. Geb. und Gynäk. XLVII. S. 118. (Metastasen).
Pick, Berl. klin. Wochenschr. 1902. S. 442, 618 und 1189.
Poljenow. Ref. Zentralbl. f. Gyn. 1899. S. 949. (Befund eines Nagels).
Quervain, Arch. f. klin. Chir. LVII. Ref. Zentralbl. f. Gynäk. 1898. S. 1147.
Repin, Annal. de Gyn. et d'obstétr. 1892, Bd. XXXVIII. S. 135. (Auch Thèse de Paris, 92, ferner Zentralbl. für Gynäk. 92, Zentralbl. f. allg. Path. III. 92, S. 981 und Sitzungsberichte der anat. Ges. zu Paris 92.
Robertson, Proceed. of the path. Soc. of Philadelphia. III. Ref. Schmidts Jahrb. Bd. 266. 1900. (Hoden).
Saxer, Zieglers Beitr. XXXI. 1902. S. 452.
Schlagenhaufer, Wien. klin. Wochenschr. 02. No. 22 und 23.
Schwarz, Diss. Königsberg 00. (Hoden).
Seitz, Monatsschr. f. Geb. und Gynäk. XIV. S. 688.
Steinlin, Z. f. rationelle Medizin. IX. 1850.
Switalsky, Monatsschr. f. Geb. und Gyn. IX. 1899. S. 628.
Traina, Über Transplantationen von Embryonalgeweben ins Ovarium und die Bildung von Ovarialzysten. Zentralbl. f. allg. Path. XIII. S. 49.
Waldeyer, Arch. f. Gynäk. I. 1870.
Weitzel, Diss. Gießen 97.
Witthauer, Monatsschr. f. Geb. und Gynäk. XII. 1900. S. 615. (Cylinderzellenkrebs).
Wlassow, A. d. russ. ref. Z. f. Chir. 02. No. 45. S. 1156.
Derselbe, Dieses Arch. Bd. 169. S. 220.
Yamagiwa, Dieses Arch. 147. (Cylinderzellenkrebs).

Einige zitierte Arbeiten über extragenitale embryomartige Geschwülste.

Kümmel, Sakralteratom, dieses Arch. 118.
Kutz, Über Dermoidcysten, mit spezieller Berücksichtigung eines Falles von Sakraldermoid. Diss. München 95.

[1]) Im Original mir nicht zugänglich.

Lexer, Teratoide Geschwülste in der Bauchhöhle. Arch. f. klin. Chir. 61. Bd.
Derselbe, Fötale Inklusion der Bauchhöhle, daselbst, 62. Bd.
von Török, Zeitschr. f. Heilkunde 1901. Ref. Virchows Jahresbericht f. 1901. I. S. 311.
Wetzel, Teratom des Halses, Diss. Gießen 95.

Erklärung der Abbildungen auf Taf. VI.

Fig. 1. a) Chorioepithelioma malignum aus dem Hodentumor, Syncytium und Langhanssche Zellen.
b) Eine Stelle des Bildes stärker vergrößert.
Fig. 2. Chorioepitheliom-Metastase aus der Leber.

XIII.

Über Adenom- und Karzinombildung an der Ampulle des Gartnerschen Ganges.

Von
Robert Meyer.

(Hierzu Taf. VII und VIII.)

Einleitend bedarf es einer kurzen Erklärung, was ich unter Ampulle des Gartner verstehe.

Daß der Gartnersche Gang beim Weibe den Pathologen als das Homologon des Vas deferens bekannt ist, darf ich voraussetzen. Der ursprüngliche Wolffsche Gang oder Urnierengang ist beim weiblichen Geschlecht überflüssig, weil der Müllersche Gang zum Ausführungsgang der Keimdrüse, also zum Eileiter wird. — Es bleiben jedoch bekanntlich nicht selten Teile des Wolffschen Ganges, sehr selten der ganze Gang beim weiblichen Geschlecht bestehen, und man nennt diese Überreste Gartnerscher Gang. —

Malpighi (1681) hat diese Überreste zuerst bei der Kuh entdeckt; da Gartner überdies nicht den ganzen Gang von oben bis unten verfolgen konnte, so ließe sich über die historische Berechtigung des Namens Gartnerscher Gang wohl streiten. Jedenfalls bedarf es hierüber einer besonderen Einigung der Historiker.

Auch hat Hunter bereits die Verzweigungen des Ganges im Uterus der Kuh als Homologa der Samenblasen bezeichnet; Kobelt[1], Rieder[3] und neuerdings Klein[4] schlossen sich diesem an, letzterer unter besonderer topographischer Begründung.

Nach meinen Untersuchungen[6] an Föten und Kindern hat der Gartnersche Gang in der Cervix bei Foeten von sieben Monaten an stets Verzweigungen. Bei Föten unter sieben Monaten hatte ich keine beobachtet; neuerdings habe ich die ersten Anfänge dieser Verzweigungen schon im sechsten Fötalmonat beobachtet. Dagegen brauche ich meine Behauptung, daß der Gartner in der Cervix nach dem siebenten Fötalmonat stets Verzweigungen zeige, nicht einzuschränken. Diese Behauptung bezieht sich nicht auf den Gartner im obersten Teil der Cervix, sondern auf seinen weiter abwärts verlaufenden ampullär erweiterten Abschnitt. — Eine Ausnahme von dieser Regel glaubte Bayer[14] konstatieren zu können im Uterus eines 15jährigen Mädchens; aus seiner Abbildung Taf. IX Fig. 10 geht jedoch hervor, daß der Gartner nur an der Seitenkante des Korpus liegt, und Herr Bayer bestätigte mir brieflich, daß der Gang nicht in der Cervix uteri liege; mithin besitzt dieser Fall auch keinen ampullär erweiterten Teil.

Die Vergleichung dieser Verzweigungen des Gartner im Uterus mit der Samenblase habe ich[6] abgelehnt, weil letztere eine einzige große Ausstülpung des Vas deferens mit einem zentralen Reservoir darstellt, während unter den Verzweigungen des im Uterus ampullär erweiterten Ganges niemals eine einzelne sich durch besondere Größe auszeichnet. Da aber die Ampulle des Vas deferens ebenfalls zahlreiche Ausstülpungen hat, so schien sie mir das natürlichste Homologon für den ampullär erweiterten und verzweigten Teil des Gartner im Uterus zu sein. — Mir war damals noch nicht bekannt, daß auch Kollmann[5] den Abschnitt des Gartner in der Cervix uteri mit der Ampulle und den Samenbläschen vergleicht.

Kollmanns Ansicht nähert sich also der meinigen am ehesten, ich glaube jedoch, daß es exakter ist, nur von einer Ampulle des Gartner beim Weibe zu sprechen und die Homologie der Samenblase gänzlich beiseite zu lassen, solange eine

solche nicht nachgewiesen ist. — Meiner Ansicht hat Thumim[7] widersprochen, weil die Samenblase nichts anderes als eine besonders entwickelte Ausstülpung der auch sonst an Ausstülpungen reichen Ampulla ductus deferentis sei. Ganz richtig — und gerade deshalb, weil beim Weibe eine die übrigen Ausstülpungen der Ampulla an Größe weit übertreffende Ausstülpung oder Blase fehlt, ist der Vergleich mit der Samenblase ungerechtfertigt. „Ferner" (sagt Thumim) „setzen sich weder die Samenblasen noch die Ampulle des Mannes, wie der cervikale Drüsenanhang des Weibes aus isolierten drüsigen Kanälen zusammen." Auch diesen Punkt habe ich bereits ausführlich besprochen, will aber noch einmal darauf zurückkommen, weil ich meine Ansicht modifiziert habe. Wie weit man beim Weibe berechtigt ist, die röhrenförmigen Ausstülpungen Drüsen zu nennen, ist sehr fraglich; ein großer Teil dieser Kanäle wird ganz offenbar überschätzt, wenn man sie als Drüsen ansieht. Allerdings hat die Ampulle und Samenblase des Mannes keine isolierten drüsigen Kanäle, aber sie hat doch Divertikel und Nebengänge, und wenn man die Gestalt homologer Organe mit einander vergleichen will, so muß man in erster Linie die Abhängigkeit ihrer Formen von der Umgebung berücksichtigen. So habe ich bereits früher darauf aufmerksam gemacht, daß die Gestalt des Hauptkanals der Ampulla beim Weibe abhängig ist von dem Bau der Cervix uteri. Der überwiegende Druck des elastischen Cervixgewebes zwingt die Ampulle, sich der Faserrichtung der Cervix anzubequemen. So kommt es, daß die Ampulle des Ganges bei kleineren Embryonen auf dem Querschnitt kreisrund, im späteren Fötalleben mehr schlitzförmig von vorn nach hinten gestreckt und über die mediale Fläche gebogen erscheint. Die Gestalt des Hauptkanals der Ampulle ist also beim Weibe mehr säbelscheidenähnlich, beim Manne mehr cylindrisch. So wenig, wie uns nun die Unähnlichkeit in der Form der Hauptkanäle beeinflußt in ihrer Vergleichung, ebensowenig kann gegen die Homologie der Ausstülpungen ihre verschiedene Gestalt bei den beiden Geschlechtern ins Feld geführt werden. Auch hier ist in erster Reihe die Umgebung für die Gestalt

der Ausstülpungen verantwortlich zu machen. „Mit ihrer Kapsel sind die Samenblasen, ebenso wie die Ampullen, nur locker verbunden, sodaß sie sich leicht herausschälen lassen. Die vordere Kapselwand mit einer mehr oder minder starken Schicht Fettbindegewebe trennt die Portio vesicalis extramuralis des Ureter von der Samenblase".

Vergleichen wir diese treffende Schilderung Waldeyers von der lockeren Lage der männlichen Ampulle und Samenblase mit der Zwangslage, in welcher sich die weibliche Ampulle befindet, so darf es nicht wunder nehmen, wenn die Ausstülpungen beim männlichen Geschlecht die Divertikelform bewahren können, beim Woibe jedoch genötigt sind, zwischen den allseitig einengenden Faserzügen der Cerxiv uteri Platz zu suchen. Daß hierbei für breitbasige Divertikel nicht viel Raum bleibt, bedarf wohl keines Beweises, und deshalb sucht das wachsende Epithel die intrafasciculären Spalten auf in Gestalt von Schläuchen. — Diese Gestaltsverschiedenheit berechtigt uns also nicht, die Ausstülpungen der Ampullen bei beiden Geschlechtern für verschiedenartig zu erklären, weil sie nur von äußeren mechanischen Bedingungen abhängig ist.

Nun kommt freilich beim weiblichen Geschlecht noch etwas hinzu, nämlich scheinbar wirkliche Drüsenbildung. Während man nämlich die von mir als „gestreckte Schläuche" bezeichnete Form der Ausstülpungen noch mit gutem Grunde, wie eben gesagt, als nur formal veränderte Divertikel der Ampulle ansehen kann,so finden sich außerdem noch „gewundene Schläuche", welche wesentlich enger sind als jene, ferner meist stark gewunden sind und in der Mehrzahl von den Enden der gestreckten Kanäle abgehen und schließlich auch sich durch ein helleres und kleines Epithel auszeichnen. Diese Formen erinnern, zumal sie von den Enden der gestreckten Kanäle zuweilen büschelförmig ausgehen, sehr stark an Drüsen und haben keine Analogie beim männlichen Geschlechte. Neuerdings habe ich auch einen Fall gefunden, in welchem diese Endverzweigungen acinösen Drüsen sehr ähnlich waren (Taf. VII Fig. 1).

Nichts spricht dafür, daß auch diese engen gewundenen Kanäle und Acini nur durch mechanische Ursachen bedingte Abweichungen der Divertikelform wären; wenigstens kann ich solchen Ursachen nicht nachspüren, und deshalb habe ich sie stets als wirkliche Drüsen angesprochen. Da aber bei dem männlichen Geschlecht Drüsen nicht vorkommen, wovon ich mich durch eigene Untersuchung überzeugt habe, und da auch die neueste Untersuchung der Samenblase in 66 Fällen durch Akutsu[9] keine Drüsen zu Tage gefördert hat, so nahm ich und nehme noch heute an, daß die Drüsen beim weiblichen Geschlecht, auch wenn sie in den meisten Fällen vorkommen sollten, nicht zum physiologischen Homologon des männlichen Organes hinzugerechnet werden dürfen.

Daß sie dennoch in der Regel vorkommen und gewissermaßen physiologisch genannt werden dürfen, berechtigt noch nicht dazu, sie als zum Wesen des Homologon gehörig anzusehen, weil es widersinnig erscheint, daß die Überreste eines überflüssigen und deshalb meist untergehenden Organes in den Fällen, wo es teilweise persistiert, das männliche Homologon, welches eine physiologische Funktion besitzt, von Haus aus durch eine höhere Entwicklung übertreffen soll. Aus diesem, wie ich glaube, sehr berechtigten Grunde halte ich die als „Drüsen" imponierenden engen gewundenen Kanälchen und Acini nicht für physiologisch, insofern sie unbedingt nicht zum Wesen des Homologon gehören. Sehr viel schwieriger zu beantworten ist nun die Frage, wie anders als physiologisch diese „Drüsen" anzusehen sind, wenn sie so häufig sind. Ich habe seinerzeit versucht, eine Vorstellung hierüber zu bilden, indem ich den normalen Schwund des Wolffschen Ganges beim Weibe als Inaktivitätsatrophie hinstellte und zu seiner Erhaltung und zum Schritthalten im Wachstum mit dem weiblichen Genitale einen besonderen Reiz annahm, welcher dem physiologischen Reiz der Aktivität nicht gleich ist, sondern stärker als dieser, hyperplastische Vorgänge an der Ampulle zur Folge hat, Welcher Art dieser Reiz ist, habe ich nicht weiter erörtert; möglicherweise kann er in den besonderen Wachstumsverhältnissen der Cervix uteri gesucht werden, wahr-

scheinlich kommt auch in Einzelfällen ein pathologischer Reiz in Betracht.

Mit diesen Vorstellungen will ich natürlich nur eine Anregung geben, um die merkwürdige Erscheinung unserem Verständnis näher zu rücken, bin aber weit entfernt, diese Frage für gelöst zu halten.

Der springende Punkt meiner Ausführungen war, daß die „Drüsen" an der Ampulle des Gartnerschen Ganges nicht zum Wesen des Homologon der Ampulla vasis deferentis gehörten, da letztere keine Drüsen besitzt, und daß wir deswegen in den Drüsen am Gartner bereits einen hyperplastischen Zustand, den Grundstock eines Adenoms oder selbst ein „Adenom" zu sehen haben.

Dieser hauptsächlichste Punkt meiner Auffassung ist nicht nur von Thumim, sondern auch von Landau und Pick[10] unbeachtet gelassen, anderenfalls würden sie nicht meine Bezeichnung „Adenome des Gartnerschen Ganges" beanstanden. L. und P. sagen:

„Was unter diesem Namen ungenauerweise von den Autoren beschrieben wird, sind Wucherungen der cervikalen, drüsigen Auswüchse dieses Kanals, und diese sind von ihm und seinen Produkten ebenso zu unterscheiden, wie etwa ein Adenom der Leber von einem Adenom des Ductus choledochus, oder ein Tumor der Niere von einem solchen des Harnleiters. In den hierher gehörigen Fällen (vgl. z. B. den oben citierten Thumims) ist von proliferativer „adenomatöser" Veränderung des Gangepithels selbst gar keine Rede". — Ich habe den Eindruck, als ob es den Autoren L. und P. nur um den Ausdruck zu tun ist, den sie rügen wollen; dabei übersehen sie aber, daß ich nicht von Wucherungen der cervikalen drüsigen Auswüchse spreche, sondern daß ich die drüsigen Auswüchse selbst bereits für Wucherungen des Gartnerschen Ganges oder genauer der Ampulle des Gartner ansehe. — In welcher Weise sich L. und P, die „proliferative adenomatöse Veränderung des Gangepithels selbst" vorstellen, haben sie nicht geäußert. Das will ich ergänzen, entweder das Epithel wuchert papillär in das

Innere, wie im Falle Amann[11], oder es wuchert nach außen in Gestalt von Ausstülpungen und Schläuchen; letztere werden dann, wie L. und P. es tun, als Drüsen bezeichnet und nicht dem Gangepithel selbst angerechnet. (Unter Gangepithel meinen L. und P. das Epithel des Hauptkanals.)

Als verfehlt muß ich den Vergleich bezeichnen, welchen L. und P. zwischen dem Gartner einerseits und dem Harnleiter und Choledochus andererseits ziehen, denn der Gartnersche Gang steht zu seiner Ampulle, oder was das Gleiche ist, das Vas deferens steht zu der Ampulle und zur Samenblase im gleichen Verhältnis, wie der Harnleiter zum Nierenbecken und wie der Ductus choledochus zur Gallenblase, nicht aber zur Niere bzw. Leber. — Denn die Drüse des Gartnerschen Ganges ist oder war die Urniere; die „Drüsen" der Ampulle des Gartner dagegen sind zum Teil keine Drüsen, zum Teil sind sie als Drüsen anzuerkennen, aber als pathologische Zugabe.

Ich gebe aber gerne zu, daß man anstatt von Adenomen des Gartnerschen Ganges besser von Adenomen an der Ampulle des Gartnerschen Ganges spricht, womit zugleich der Topographie besser Genüge geleistet wird.

Meine Ansicht, daß derartige Adenome bereits bei Neugeborenen vorkommen, ist wie gesagt, bisher Sache persönlicher Auffassung gewesen; ich glaube aber, daß bei einer gewissen Grenze auch der Gegner sich diese Auffassung zu eigen machen wird; deshalb gebe ich in Taf. VII Fig. 1 einen solchen ungewöhnlich reich verzweigten und an den Enden mit azinösen Drüschen versehenen doppelseitigen Gartnerschen Gang wieder. Die Abbildung, welche Herr Professor C. Ruge in gewohnter Liebenswürdigkeit außerordentlich naturgetreu angefertigt hat, stellt einen Querschnitt durch Portio und durch vorderes und hinteres Scheidengewölbe dar. Rechts überschreitet der Gang das Scheidengewölbe; links befindet er sich, da der Schnitt etwas schräg ausgefallen, bereits unterhalb dieser Übergangsstelle und ist infolge dessen einmal in der Vagina und außerdem noch in der Portio getroffen. Man sieht die beiden Gänge fast ganz die Seitenwände der Cervix, bzw. Portio erfüllend und den größten Teil der Schleim-

haut umgebend. Besonders in der vorderen Wand nähern sich die Verzweigungen von rechts und links derart, daß nur eine kleine Partie in der Mitte freibleibt.

Es handelt sich hier um die normalen Genitalien eines achtmonatlichen Fötus. Beiderseits beginnt im untersten Teil des Corpus der Gartner und durchzieht abwärts ununterbrochen die ganze Cervix, von dort in die seitlichen Scheidenwände, wo beide Gänge noch im oberen Vaginaldrittel enden. Überall ist er ganz außerordentlich mächtig, sowohl hinsichtlich der Ausdehnung seines Hauptkanals als auch seines Reichtums an Verzweigungen und „Drüsen". — Ich werde wohl in der Auffassung derartiger Fälle als „Adenome" kaum auf großen Widerspruch stoßen, da dieser Fall keinen schroffen Gegensatz darstellt zu meinen früheren Fällen, sondern sie nur quantitativ übertrifft.

Wie es nun Adenome an der Ampulle des Gartner bei älteren Föten und Kindern gibt, so gibt es auch solche bei Erwachsenen. Zuerst hat Klein einen derartigen Fall veröffentlicht, hat aber selbst zugegeben, daß die Diagnose nicht sicher zu stellen war; ferner hat von Recklinghausen[17] zwei kleine Cystadenome des Gartner beschrieben, welche Klein als den Befunden bei Neugeborenen ganz entsprechend bezeichnet. Ebenso habe ich[12] Adenome des Gartner beschrieben, welche zwar nicht sehr ausgedehnt sind, aber doch sehr charakteristische Bilder geben und zwar sehr verschiedene Bilder, je nachdem mehr gestreckte dentritisch verzweigte Kanäle (s. Taf. VII Fig. 1 und 3) oder die engen gewundenen Kanälchen („Drüsen") (s. Taf. VII Fig. 3) die Grundlage der Wucherung abgeben. Diese Abbildungen sind Bruchstücke von Abbildungen meiner früheren Arbeit; Taf. VII Fig. 5 ist neu und zeigt charakteristische Cysten des Gartner aus einem Cystadenom bei einer Erwachsenen.[1])

[1]) Auch Thumim hat einen Fall von Adenom beschrieben, welcher mit meinem Fall 9 (s. Taf. VII Fig. 3) identisch zu sein scheint. Da meine Arbeit ein par Monate früher erschienen ist, finde ich es nicht sehr gerecht, wenn Landau und Pick die Arbeit ihres Schülers Thumim in den Vordergrund stellen, lege aber durchaus keinen besonderen Wert auf Prioritäten, welche lediglich von der Gunst des Zufalls diktiert werden.

Ich halte es für nötig, zu betonen, was eigentlich selbstverständlich ist, daß nicht alle Wucherungen des Gartner bezw. an seiner Ampulle die gleichen Bilder liefern, sondern daß sehr verschiedenartige Bilder entstehen können, jenachdem seine größeren Ausläufer oder seine engen gewundenen Kanälchen wuchern und je nach der Beteiligung des bindegewebigen Stromas oder fibromuskulären Gewebes an der Wucherung. Sobald die letztere überwiegt, zwingt sie die epithelialen Kanäle in Formen und in Bahnen, welche das charakteristische Bild stark verändern, ja gänzlich unkenntlich machen können. — In einer anderen Abhandlung[18] habe ich dieses genauer ausgeführt und gezeigt, daß diejenigen Drüsenformen, welche bisher als charakteristisch für die Urnierenadenomyome von Recklinghausens galten, überwiegend auf Rechnung des fibromyomatösen Gewebes, nicht aber auf die des Epithelcharakters zu setzen sind.

Auf Grund dieser Wahrnehmungen und Anschauung kann ich es nicht zugeben, daß Landau und Pick aus dem einen Falle Thumims den Schluß ziehen, daß am Gartner „bei irgendwie erheblicher Wucherung des cervikalen Drüsenanhanges ein scharf umschriebenes, spezifisches, mikroskopisches Bild entsteht“ und daß sie danach jedes andere Bild von dieser Genese ausschließen wollen. — Kein einziges Epithel gibt es, welches unter allen Umständen auf alle Reize mit einem spezifischen mikroskopischen Bilde antwortete. — Warum sollte man also dem Gartner auf Grund einer Beobachtung diese Beschränkung einräumen, während die bereits in meiner Abhandlung früher gegebenen vier Bilder ganz verschieden von einander sind und mein später zu schildernder Fall von Adenom und Karzinom wiederum andere Bilder zeigt. — Auch früher sind als Cystadenome des Gartner schon verschiedenartige Bilder bekannt geworden, insbesondere papillomatöse Wucherungen in Cysten (Amann), und ich selbst besitze ein Präparat aus der Klinik des Herrn Mackenrodt, welches außer einer intraligamentär gelegenen sog. Parovarialcyste einen ca. 8 cm langen, fast bleistiftdicken Hohlstrang enthält, der seinem Verlauf nach in das Parametrium abwärts und seinem regelmäßigen Muskelmantel

und seinen längsverlaufenden Gefäßen nach ein Wolffscher Gang (Gartnerscher Gang) sein dürfte. Das Lumen ist mit zahlreichen Papillen versehen, welche sich auch baumartig in das Lumen erstrecken und mit einschichtigem cylindrischem Epithel bekleidet sind; der Grundstock der Papillen ist spindelzelliges Bindegewebe. Eine deutliche Muskelschichtung ist nicht vorhanden.

Wer sich für eine detaillierte Beschreihung der Adenome und Wucherungen an der Ampulle des Gartner interessiert, den verweise ich auf meine ausführliche Darstellung [6 u. 12] und auf die Arbeit Thumims[7].

Hier will ich nur unter Hinweis auf die Abbildungen betonen, daß es charakteristische aber recht verschiedenartige Wucherungen an den Resten des Gartner in der Cervix uteri gibt, und daß diese Reste sehr häufig vorkommen, mindestens in 20 p. c., so häufig also, daß man unter Berücksichtigung der Topographie des Gartner stets in erster Linie auf ihn zurückgreifen muß, wenn man von der Schleimhaut nicht abhängige Drüsen, Cysten und Adenome in der Cervixwand findet, und daß man aus den Drüsenformationen keinen unbedingten Gegenbeweis herleiten soll. Insbesondere aber beweist die Drüsenformation der Adenomyome nichts, weil für sie überwiegend die fibromyomatöse Wucherung ausschlaggebend ist, und deshalb halte ich auch den Fall, welchen Landau und Pick als mesonephrisches, d. h. vom Wolffschen Körper stammendes Adenomyom deuteten, für ein Adenomyom, dessen drüsige Bestandteile dem Wolffschen Gange angehören. Da nämlich die Drüsen des Wolfschen Körpers normalerweise höchstens bis zum Lig. teres hinabreichen, so sollte man weiter abwärts auf Derivate des Wolffschen Körpers höchstens dann schließen, wenn lateral vom Wolffschen Gange, also im gegebenen Falle paracervikale Drüsen gefunden werden.

Daß in der Tat auch beim Uterus unicornis mit rudimentärem Nebenhorn (um einen solchen Fall handelt es sich bei L. und P.) eine starke Verzweigung des Gartner vorkommen kann, beweist ein Fall von Uterus unicornis eines neugeborenen Mädchens (Sign. 223 meiner Sammlung), in welchem der Gartner in der Cervix sich kräftig baumartig verzweigt.

Alle Folgerungen Landaus und Picks auf die Entstehung des Uterus unicornis sind schon aus dem Grunde, weil sie sich auf die unrichtige Voraussetzung eines mesonephrischen Adenomyoms stützen, aber auch noch aus anderen Gründen unzutreffend, deren Auseinandersetzung nicht hierher gehört.

Für den dieser Frage Fernerstehenden wird es nötig sein zu wissen, daß die Ausstülpungen des Wolffschen Ganges nicht allerorten Urnierenkanäle sind, sodaß insbesondere die Verzweigungen der Ampulle innerhalb der Cervix ebenso wenig mit der Urniere verwandt sind, wie die männliche Samenblase mit dem Nebenhoden, wie denn die Urniere auch nicht etwa durch Ausstülpungen des Wolffschen Ganges, sondern durch Einstülpungen des Coelomepithels entstehen.

Man muß bei Beurteilung von Adenomen und Adenomyomen im bekannten Bereich des Gartnerschen Ganges unbedingt zunächst an ihn denken und wissen, daß gelegentlich seine verzweigte Partie sich bis in die Scheidenwand erstrecken kann, wie ich selbst in vielen Fällen gesehen habe, und daß auch im postfötalen Leben Wucherungen von dem nicht ampullären Teile des Ganges ausgehen können. Deshalb ist es außerordentlich schwierig, bei der Erwachsenen den Beweis für die Urnierengenese solcher Tumoren zu bringen; ja selbst bei Föten und Neugeborenen sind Abzweigungen des Wolffschen Ganges ober- und unterhalb der Ampulle, also im Bereich des Parametrium und der Vagina, keineswegs selbstverständliche Urnierenkanäle, denn Urnierenkanäle entstehen durch Einstülpung des Coelomepithels, sodaß die Grenze ihrer Bildung an der späteren Ansatzstelle des Lig. rot. örtlich und zeitlich festgelegt ist, wie ich an anderer Stelle [13] auseinandergesetzt habe.[1])

Es genüge, gezeigt zu haben, daß man sich hüten muß, der Urniere selbst eine zu große Rolle zuzuerteilen, und daß

[1]) Nachtrag bei der Correctur. Herr Kollege O. Frankl in Wien hatte nach dem Erscheinen meiner Arbeit „Über eine unbekannte Art von Adenomyom“ usw., Zeitschr. f. Geb. und Gyn. Bd. 49, die Freundlichkeit, mich darauf aufmerksam zu machen, daß er betreffs des caudalen

die physiologischen und pathologischen Verzweigungen des Gartner, insbesondere an seiner Ampulle weitaus im Vordergrunde stehen.

Betrachten wir zum Schluß einen bis dahin einzig dastehenden Fall, dessen Bekanntschaft vielleicht aber dazu führen wird, mehrere Fälle derart ausfindig zu machen; denn daß bei der Häufigkeit der Überreste des Gartner sich öfters Karzinom finden muß, erscheint mir außer Frage; allerdings ist es wahrscheinlich, daß das Karzinom des Gartner im Vergleich zum Schleimhautkarzinom des Uters sehr selten ist, sonst hätten unsere arbeitsamen Gynäkologen wohl längst den Beweis der alten und selbstverständlichen Prophezeiung erbracht, daß es auch Karzinome des Gartner geben könne.

Die Seltenheit solcher Fälle würde auch in Übereinstimmung stehen mit der großen Seltenheit primärer Carcinome an den entsprechenden Stellen beim Manne (Teubert[18]).

Den Fall verdanke ich Herrn Kollegen C. Keller, ebenso einen genauen Krankheitsbericht, welchen ich auszugsweise wiedergebe.

Frau M., 49j., 4 Geburten. Menopause seit 1/2 Jahr; anhaltende Blutung seit 14 Tagen, gleichzeitig Schmerzen im Kreuz und Unterleib. Probecurettement; mikroskopische Diagnose: Karzinom der Portio resp. Cervix und Portio. 25. X. 98 Narkose, rechtes Parametrium frei, linkes verdickt. Uterus noch leicht beweglich. 27. X. 98. Totalexstirpation; Spaltung der Vagina, weil senil geschrumpft. 21. XI. 98 entlassen.

13. I. 99 weinbeergroßer gestielter Knoten fingerbreit hinter den hymenalen Carunkeln an der linken Vaginalwand. Abtragung. Ätzung.

5. II. 99. Genau dasselbe wiedergewachsen; erneute Entfernung.

24. II. 99. Exzision einer neuen Wucherung an derselben Stelle; Paquelin.

Mai 1899. Die betreffende Stelle ganz geheilt. 18. I. 1900 ebenso; Befinden gut.

Ende März 1900 erkrankte Pat. an exsudativer Pleuritis, behandelnder Arzt Dr. P. Keller; am 19. IV. Aspiration von 1200 ccm blutig seröser

Endes der Urniere usw. die gleichen Anschauungen vertrete in seiner Arbeit „Das runde Mutterband", Denkschrift d. math. nat. Klasse d. Kais. Akad. d. Wiss. in Wien Bd. LXXIV, Wien 1902, die mir, wie Frankl selbst sagt, seinerzeit nicht bekannt sein konnten.

Flüssigkeit aus der linken Pleurahöhle; keine Geschwulstzellen noch Tuberkelbazillen im centrifugierten Exsudat gefunden. Zunehmende Dyspnoe. In der letzten Zeit bestand absolute Dämpfung rechts und links von der Scapula abwärts. Es wurde noch zweimal vergeblich punktiert. Tod am 9. V. 1900. Angenommen wurde Karzinommetastase. Sektion verweigert.

Makroskopisch:

Das Präparat, in Spiritus aufbewahrt, besteht aus Uterus mit Adnexen; letztere in Adhäsionen. Rechtes Ovarium ist in ein apfelgroßes, einkammeriges, dünnwandiges Kystom verwandelt; ein kleiner Rest von Ovarialsubstanz erhalten ohne Besonderheit. Linkes Ovarium besser erhalten, aber ebenfalls mit einer großen Cyste versehen.

An den Tuben und Lig. lat. nichts besonderes, abgesehen von kleinen subserösen Knötchen an der linken Tube und am linken Lig. latum.

Uterus 12 cm lang, 5,6 breit, 4 dick. Auf die Cervix kommen von der Uteruslänge 6½ cm, sodaß das Corpus nicht auffallend groß ist. Die Portio ist lang ausgezogen, endigt spitz, besonderes die hintere Lippe. Der Uterus war durch medianen Sagittalschnitt gespalten. Auf Querschnitten durch den Uterus von oben bis unten fällt im Corpus, außer einem kleinen, teilweise verkalkten Fibromknötchen, nichts auf. In Höhe des inneren Muttermundes beginnt die Schleimhaut cystisch zu werden und bleibt cystisch, bis zum äußeren Muttermund abwärts. Schon im obersten Teil der Cervix fällt makroskopisch in der linken Seitenwand etwas mehr vorn zunächst den großen Gefäßstämmen der Außenschicht, ein etwa kreisrunder Querschnitt durch einen fibrös aussehenden Strang von hellerer Farbe als das Myometrium auf. Der Durchmesser des Stranges ist zunächst 1 bis 1½ mm, wird nach unten zusehends größer. Allmählich nähert sich der Strang mehr der Schleimhaut und liegt dabei etwas mehr vorn, als im oberen Teil; er ist jetzt nicht mehr scharf abgrenzbar vom Myometrium, sondern geht diffus in dasselbe über. Mit der Lupe erkennt man einzelne Cystchen, welche nach allen Seiten, auch nach der Schleimhaut zu sich in dem Strang ausbreiten. Die Partie, von der bisher die Rede war, betrifft also die linke Seite der Cervix und zwar das obere ca. 1½ cm lange supravaginale Stück, welches in vier Querschnitten mit ca. ½ cm Abstand zur Betrachtung kam. Der Lage und dem Aussehen nach wird der Strang für einen Gartnerschen Gang gehalten.

Auf der rechten Seite der Cervix supravaginalis ist nur die cystische Schleimhaut auffallend, während die Muskelwand normal aussieht.

Die nun folgende Partie, welche nur zum Teil noch der Cervix supravaginalis, zum allergrößten Teil der lang ausgezogenen Portio (über 4 cm lang) angehört, bietet ein ganz besonderes Bild. Schon auf dem medianen Sagittalschnitt fiel eine starke knotige Verdickung der Vorderwand auf, während die Hinterwand schnell dünner wird, sodaß das Cervicallumen bald ganz nach hinten gedrängt ist, während in der Cervix supravaginalis Vorder- und Hinterwand gleich dick sind. Diese Verdrängung des Cervix-

humens nach hinten wird verursacht durch eine braunrote knotige Neubildung in der Vorderwand, welche über 2½ cm dick ist, während die Hinterwand starkverdünnt, nur noch 1 bis 2 mm dick erscheint.

Auch auf den Querschnitten übersieht man gut die knotenförmige Verdickung, welche wie eine selbständige Neubildung in der ganzen Vorderwand sich durch Farbe und Konsistenz von der stark cystischen Schleimhautpartie abhebt. Die Farbe ist auffallend blutig-rotbraun, fleckig durchsetzt von mehr schmutzig-grauen Stellen; in dem Knoten liegen einzelne große Räume mit mehr bröckligem Gewebe. Diese Räume nehmen nach unten in der Portio an Ausdehnung zu; sie sehen aus wie mit Tumormassen gefüllte Cysten, ähnlich wie die intracanaliculär entwickelten Adenokarzinome der Mamma.

Die Schleimhaut des Cervicalcanals ist, wie gesagt, kleincystisch; die cystische Partie beschränkt sich aber nicht nur auf das Lumen, sondern erstreckt sich auch offenbar in die Cervixwand hinein. Die kleincystische Partie dehnt sich namentlich in die Seitenwände aus; während sie aber, wie gesagt, in der Cervix supravaginalis überwiegt, nimmt die knotige Neubildung in der Portio vielmehr Platz ein, sie dringt bald gegen die Schleimhaut vor, verdrängt mit dem Lumen die kleincystische Schleimhaut mehr und mehr nach hinten; dabei dehnt sich das Lumen des Cervikalkanals mehr seitlich aus zu einem engen Spalt, welcher, von Cystchen dicht besetzt, die knotige Neubildung von vorn und auch noch an den Seiten begrenzt. Ob die knotige Neubildung mit dem als Gartnerschen Gang gedeuteten Strange zusammenhängt, soll der mikroskopischen Untersuchung vorbehalten bleiben, um das Material nicht zu zerstören.

Mikroskopisch ergibt zunächst die Untersuchung der unteren Corpushälfte nichts besonderes; der Strang in der linken Außenwand der oberen Cervixpartie erweist sich als ein mit epithelialem Kanal versehener Muskelbindegewebsstrang, in welchem die Muskulatur weit überwiegt, besonders in den inneren Schichten. Nach außen legt sich die hellere, weil weniger dichte Uterusmuscularis meist zirkulär an, sodaß im oberen Cervicalteil der Strang stellenweise sehr scharf abgegrenzt ist. Eine gleichmäßige Schichtung ist nicht überall vorhanden; im oberen Teil überwiegt innen der Längsverlauf, weiter außen der zirkuläre Verlauf. Vorn und hinten begleiten den Strang longitudinal verlaufende Gefäße mit längsverlaufenden Muskelsträngen, im übrigen verlaufen die Gefäße unregelmäßig, viele Äste schließen sich aber lateral und medial mehr dem zirkulären Faserverlauf an.

Das epitheliale Lumen hat stellenweise einen rundlichen, an anderen Stellen einen mehr schlitzförmigen Querschnitt und erleidet auf einer kurzen Strecke (13 Schnitte) eine völlige Unterbrechung. Sehr bald gesellen sich Verzweigungen in Schlauchform hinzu, welche bald die muskuläre Tunika durchbrechen.

Im weiteren Verlaufe (s. Taf. VIII Fig. 6) abwärts durch die Cervix

supravaginalis nähert sich das zu einem unentwirrbaren Wirbel von Kanälchen und Cystchen anschwellende Konvolut mehr und mehr den inneren Schichten und rückt mehr nach vorne; von einem Strang kann man hier nicht mehr sprechen, denn wenngleich noch eine deutliche zirkuläre Faserung eine größere Partie des drüsen- und cystenhaltigen Herdes von 5 mm Durchmesser einschließt, so gehen die Drüsen und Cysten jetzt doch schon auf allen Seiten in dichten Mengen in die Umgebung über, sodaß bald die außerhalb des Stranges fortwuchernden Drüsenmengen die zirkulär umringten an Masse übertreffen.

Schon während das Querschnittszentrum des Stranges etwa die Mitte der muskulären Cervixwand erreicht, ist die ganze vordere und seitliche Partie vom paracervicalen Bindegewebe bis in die Schleimhaut von Schläuchen und Cystchen durchsetzt. Einzelne Verzweigungen reichen sogar durch die Seitenwand bis in die Mitte der Hinterwand hinein, letzteres jedoch hauptsächlich in den innersten Muskelschichten.

Auch nach oben werden in den inneren und mittleren Muskelschichten Verzweigungen abgegeben. welche bis in das obere Drittel der Cervix supravaginalis hinaufreichen. Während nun diese weiterreichenden Verzweigungen meist enge und ziemlich stark geschlängelte Kanälchen sind. werden die um die Axe des Stranges gruppierten Kanäle, je weiter er nach abwärts kommt. mehr und mehr dilatiert; es gesellen sich nach und nach größere Cysten hinzu, die scharfe Umgrenzung des Stranges verliert sich mehr und mehr. Zugleich treten in den Cysten und dilatierten Schläuchen Epithelwucherungen auf in Gestalt kleiner, in das Lumen vorragender Knospen scheinbar ohne Beteiligung des Bindegewebes. Die weitere Entwicklung des Karzinoms aus diesen Schläuchen und Cysten ist ebenfalls in schrittweiser Zunahme von oben nach unten zu verfolgen: je weiter abwärts wir das nunmehr der Cervixschleimhaut dicht anliegende, hauptsächlich den vorderen Teil der Seitenwand bezw. den seitlichen Teil der Vorderwand einnehmende Drüsenlabyrinth verfolgen, desto größer werden die Cysten unter zunehmender papillärer Wucherung in die Lumina hinein bis zur Ausbildung von intracanaliculären Papillomen von Erbsengröße und mehr. Nicht alle Cysten werden kuglig, sondern es kommen auch solche intracanaliculäre Papillome jeder Größe in ganz unregelmäßigen Formen vor.

Hier möchte ich einschalten, daß in der rechten Cervix supravaginalis ein ebenfalls von mir als Gartnerscher Gang gedeutetes Drüsenkonvolut existiert, welches jedoch keinen solchen abgegrenzten Strang bildet, wie linkerseits, weil es erst viel tiefer beginnt; nämlich erst im mittleren Drittel der Cervix supravaginalis und dementsprechend auch schon in den mittleren Muskelschichten liegt. Es handelt sich hier ebenfalls um meist enge Schläuche, welche in den mittleren Muskelschichten sich ausbreiten hauptsächlich der Vorderwand zu, und erst im untersten Drittel der Cervix supravaginalis sich der Schleimhaut stark annähern. Die Wucherung

beschränkt sich jedoch nicht ausschließlich auf die mittleren Muskelschichten, sondern einzelne Schläuche dringen auch weiter nach innen und außen. Im übrigen ist die nach unten bis zur Portio hin zunehmende Vergrößerung des Herdes, sein Vordringen in die Vorderwand, die allmälig von oben nach unten zunehmende Umwandlung der Kanäle und Cysten in intracanaliculäre Papillome genau so wie auf der linken Seite. In der Portio selbst verschmelzen nun die Neubildungen der beiden Seiten so, daß sie mikroskopisch nicht mehr zu trennen sind und die Vorderwand fast ganz in einen großen knotigen Tumor umwandeln, welcher nur in der oberen Hälfte der Portio noch die Außenschichten unversehrt läßt und die Schleimhaut der Cervicalkanals unter starker Verdünnung der Hinterwand nach hinten verdrängt, sodaß das Cervixlumen auf dem Querschnitt mondsichelförmig den Tumor von hinten her umfaßt. — Auf die Wucherung der Cervicalschleimhaut, welche hier nicht nur von den Seiten her den Knoten umgibt, sondern auch rings um ihn herum wuchert, werden wir unten zu sprechen kommen.

Zunächst ist noch zu sagen, daß das Epithel der papillären Wucherungen in unserer knotigen Neubildung im oberen Teil der Portio meist einschichtig ist; erst weiter unten wird es vielfach mehrschichtig, und es kommt unter Verwachsung der Papillen zu dichten karzinomatösen Massen, welche die Cysten fast ganz ausfüllen. Die papilläre Wucherung geht nicht selten nur von einem kleinen Teile der Cystenwand aus, so daß selbst die bereits zu soliden Klumpen verwandelten intracanaliculären Papillome an einem großen Teile der Peripherie von einem einfachen Epithelsaum der Cystenwand umgeben sind (s. Fig. 7 u. 8, Taf. VIII).

Das Epithel der Neubildung hat keine auffallenden Charakteristica; im Gegenteil es wechselt an Höhe, an Form und Größe der Kerne und Chromatingehalt. Im großen und ganzen ist das Epithel cylindrisch, von nicht bedeutender Höhe. Im oberen Teile haben die Drüsenschläuche teilweise eine Art von Membrana propria, bestehend aus einer einfachen Lage annähernd endothelialer Zellform.

Die Muskulatur ist oben in der Cervix supravaginalis unregelmäßig gewuchert und mit Rundzellen durchsetzt; die Muskelfasern begleiten die Schläuche sehr unregelmäßig; die untere Hälfte des supravaginalen Cervicalteiles ist muskelarm; hier und in der Portio sind die Drüsen und die papillomatösen Cysten teilweise in kernarmes hyalines Bindegewebe eingelagert, teilweise sind sie von stark gewuchertem Bindegewebe umhüllt, welches auch streckenweise unabhängig wuchert als eine dichte Masse von spindligen und rundlichen Zellen mit großen Kernen, sodaß der Verdacht auf Sarkom nicht von der Hand zu weisen ist. — Auch der Gehalt an Rundzellen schwankt außerordentlich. An den meisten Stellen ist das Bindegewebe der Portio sehr zellarm, fast frei von elastischen Fasern und größeren Gefäßen. Das Bindegewebe in den intracanaliculären Papillomen ist sehr zart, kernarm; die Lymph- und Blutgefäße sind in den

Papillen vielfach dilatiert; Blutergüsse finden sich häufig innerhalb und außerhalb der Cysten, und im unteren Teil der Portio sind große Strecken des Tumors durch Hämorrhagien zerstört.

In den Cysten finden sich sehr viel Leucozyten, oft Epithelien oder Epithelkerne, rote Blutkörperchen und reichlicher grobkörniger, teilweise coagulierter Inhalt, welcher sich nur wenig lila mit Hämatoxylin färbt (Eiweiß?).

Eine besondere Betrachtung verdient nun noch die Schleimhaut der Cervix; sie ist durch zweierlei Befunde ausgezeichnet. Zunächst finden sich an ihr richtige Tuberkelknötchen, welche meist an der Oberfläche liegen und an einzelnen Stellen zu größeren nekrotischen Partien zusammenfließen. Die Knötchen bestehen aus homogenen, teilweise bröckligen nekrotischen Massen, welche gefäßlos sind und meist von Leukocyten in mäßigem Grade durchsetzt sind. Die Außenschicht der Tuberkel besteht aus Leukocyten und vielfach auch aus spindligen Zellen. — In allen Knötchen finden sich reichlich Riesenzellen mit vielen, meist peripherisch angeordneten Kernen. —

Diese Tuberkel finden sich in der Cervix supravaginalis besonders der linken Seite. Die Untersuchung auf Tuberkelbazillen wurde an einigen Schnitten vorgenommen und fiel negativ aus. Viel auffallender als der Befund von Tuberkeln ist die cystische Degeneration der Schleimhaut, welche, so viel mir bekannt, eine noch nicht beschriebene Form annimmt. Im oberen Teil der Cervix supravaginalis ist die Schleimhaut schon stark cystisch degeneriert, aber ohne Besonderheit. Das Epithel trägt nur an einzelnen Stellen die Kerne basal, meist sieht es mehr dem Corpusepithel ähnlich. Weiter abwärts in der Cervix wird die cystische Degeneration viel bedeutender; das Epithel wird niedriger, das spindelzellenhaltige Stroma spärlicher und kernärmer, schließlich liegt Cyste an Cyste, nur von ganz geringen Septen getrennt.

Diese cystische Partie dringt nun allmälig, je tiefere Schnitte man in der Cervix untersucht, desto mehr in die Wand ein und nimmt bald fast die ganze Hinterwand ein, nur die äußeren Schichten noch verschonend. — Wie oben geschildert drängt nun die knotige Neubildung der Vorderwand das Lumen der Cervix mehr und mehr nach hinten, bis das Lumen schließlich von den Seiten her den Knoten umgreift und die Hinterwand stark verdünnt wird. Hier an den seitlichen Partien umgreift nun die Schleimhaut den Knoten mit langen dilatierten Kanälen, welche die ganze Seitenwand außen geradezu ersetzen, sodaß nur ganz dünne, äußerst zellarme Bindegewebssepten zwischen den cystischen Kanälen übrig bleiben. Das Epithel dieser Kanäle ist nun ganz außerordentlich klein und flach, sodaß sie auf den ersten Blick für Lymphräume angesehen werden. Stellenweise sind die Bindegewebssepten verschwindend schmal, sodaß das Gewebe wie aus Spinnwebefäden zusammengesetzt erscheint, in dessen Maschen ein feinkörniger Inhalt liegt; die cystischen Kanäle sind

nämlich mit einem Sekret erfüllt, welches annähernd wie Schleim aussieht, jedoch keine besonderen Farbenreaktionen gibt. Mit Hämatoxylin färbt es sich stellenweise graublau, in verschiedenen Nuancen (s. Fig. 8 u. 9, Taf. VIII).

Dieses zarte Gewebe, fast nur aus Kanälen bestehend, umgibt also seitlich den knotigen Tumor, es geht nach hinten mit allen Zwischenstadien in die cystisch degenerierte Schleimhaut über und verläuft mit seinen letzten Ausläufern ganz um den Knoten nach vorn herum, sodaß einzelne Kanäle in den äußeren subserösen Schichten noch bis zur Mitte der Vorderwand reichen; meistens jedoch werden die Kanäle nach vorne zu enger und verlaufen als enge Spalten, den Lymphspalten durchaus ähnlich, circulär in der subserosa. Auch zwischen den weiteren Kanälen finden sich Übergänge zu solchen sehr engen Spalten, welche häufig in scheinbar einreihigen Zellsträngen endigen, hauptsächlich finden sie sich aber in den äußersten Schichten.

Nicht alle Kanäle haben dieses ungewöhnlich kleine Epithel, sondern es finden sich zuweilen auch noch in den äußeren Schichten Übergänge zu Kanälen mit kubischen und zylindrischen Epithelien. —

Die Vaginalmetastasen bestehen aus einem fibrösen, stellenweise sarkomatösem Stroma, welches sich von dem Stroma der primären Geschwulst durch Größe und Vielgestaltigkeit auffällig unterscheidet und aus verhältnismäßig wenigen papillomatösen Einschlüssen, welche dem Primärtumor völlig gleichen, sowie aus einzelnen cystischen Räumen mit niedrigem einschichtigem Epithel besteht. — An den Adnexen des Uterus wurde außer subserösen Plattenepithelknötchen und Cystchen und kleinen Epoophoroncysten mikroskopisch nichts besonderes gefunden. —

Aus obiger Beschreibung ergibt sich, daß wir es mit einem doppelseitigen Gartnerschen Gange in der Cervix uteri zu tun haben; während der rechtsseitige nur ein Bruchstück ist und nur aus der Ähnlichkeit mit dem linken und anderen bekannten Fällen als Gartner rekognosziert werden kann, so ist der linke Gang noch ziemlich gut auch in den oberen Teilen erhalten und leicht erkennbar, hauptsächlich aus der Zusammensetzung eines epithelialen Kanales mit einem eigenen, annähernd cylindrischen Muskelbindegewebsmantel und ganz besonders aus dem Verlauf dieses Stranges von oben außen nach unten innen medial. Auch die Bevorzugung des vorderen Teils der Seitenwand ist durchaus nicht ungewöhnlich, wie meine eigenen Untersuchungen ergeben haben. —

Die Verzweigungen sind jedoch ungewöhnlich stark; die Ausbreitung der Schläuche durch alle Schichten des Uterus

habe ich auch nicht annähernd in solchem Maße sonst gefunden. Der makroskopisch nicht sicher erbrachte Beweis, daß der linke Gartnersche Gang mit der knotigen Neubildung in unmittelbarem Zusammenhang stände, ist mikroskopisch mit Leichtigkeit zu liefern. Die Kanäle werden cystisch, papillomatöse Wucherungen füllen sie aus und verschmelzen zu großen karzinomatösen Knoten. Die aus beiden Gartnerschen Kanälen im unteren Teile der supravaginalen Cervix uteri und in der Portio entstehenden intracanaliculären Papillome bilden gemeinsam eine große, knotige Tumormasse, welche die Vorderwand einnimmt und das Schleimhautlumen unter Verdünnung der hinteren Cervixwand nach hinten drängt. — Die stark cystisch veränderte Schleimhaut umgibt den knotigen Tumor von den Seiten her mit einer Neubildung eigener Art, nämlich mit cystischen Kanälen, welche so dicht aneinander liegen, daß sie die rechte Seitenwand stellenweise geradezu ersetzen. Das Bindegewebe verschwindet vielfach ganz; die Cysten haben einen aus dem cylindrischen Epithel allmählich in ganz niedrige kleinste Zellen übergehenden einreihigen Zellbesatz, welcher in enge Spalten bis zu einreihigen Zellsträngen ausläuft, sodaß man kleinste Zellen von Lymphspalten zu sehen vermeinen könnte. — Die cystischen Kanäle sind mit einer eigenartigen feinkörnigen Masse dicht gefüllt.

Welcher Art diese Kanäle sind, dürfte schwer zu entscheiden sein; es unterliegt mir keinem Zweifel, daß es sich um eine maligne Neubildung handelt, da die rechte Seitenwand von ihr geradezu ersetzt wird, und die Wucherung der Kanäle alle Schichten der Außenwand durchsetzt. Da sich alle Übergänge formell und lokal von der stark cystischen degenerierten Schleimhaut bis zu den eigenartigen spinnwebedünnen Cystenwänden und Zellspalten und Zellsträngen finden, so könnte man geneigt sein an eine maligne Degeneration der Schleimhaut selbst zu denken. In der Tat glaubte ich dieselbe anfangs für erwiesen durch das eigenartige Verhalten gegenüber dem knotigen Tumor, um welchen herum die cystische Neubildung wuchert, scheinbar ohne direkte Beziehungen zu dem Gartner.

Jedoch sowohl das ganz ungewöhnliche Verhalten der

Epithelien, ihre Verwandlung in außerordentlich niedrige Zellen bei gleichzeitiger Sekretion einer sehr reichlichen körnigen Masse ließen die Annahme einer reinen Schleimhautwucherung wiederum bedenklich erscheinen. Deswegen muß ich zum mindesten die Möglichkeit aussprechen, daß die cystischen Kanäle trotz ihres offenbaren Zusammenhangs mit der Schleimhaut aus dem Gartner entstanden sind, dessen Kanäle an zahlreichen Stellen in die Schleimhaut eindringen. Da ich nun schon früher Verschmelzung von Schleimhautcysten mit solchen des Gartner beschrieben habe, so liegt die Möglichkeit vor. daß ein Teil der Schleimhautcysten gar nicht der Schleimhaut allein angehören, und daß der Übergang der Schleimhaut in die cystische Neubildung deshalb nur ein äußerlicher ist. Mit anderen Worten, daß die eigenartigen epithelialen Kanäle zwar mit der Schleimhaut in Verbindung stehen, aber aus den Epithelien des Gartner entstammen. In diesem Falle wäre es immerhin sehr merkwürdig, daß die maligne Degeneration des Gartner so außerordentlich verschiedene Formen annimmt, einmal die papillomatöse, andrerseits die cystische; diese verschiedenen Formen aus verschiedenen Teilen des Gartner (Hauptkanal mit seinen Hauptästen einerseits, enge gewundene Kanälchen andrerseits) abzuleiten, wäre jedenfalls sehr gewagt. —

Diese Fragen aufzuklären halte ich vorläufig nicht für möglich und muß mich begnügen auf diese Lücke hinzuweisen. Das Wesentlichste für unsere Zwecke ist auch der Nachweis einer adenomatösen und karzinomatösen Neubildung aus den Gartnerschen Gängen. Ob die Schleimhaut der Cervix ebenfalls maligne degeneriert ist, tut hier nichts zur Sache, obgleich es zweifellos sehr interessant wäre einen exakten Nachweis zu führen, welcher Abstammung die eigenartige cystische Neubildung ist, welche mit der Schleimhaut zusammenhängt und scheinbar aus ihr hervorgeht. —

Ebenso will ich der Tuberkulose der Cervixschleimhaut nur nebenher Erwähnung tun. — Die Kombination von Krebs und Tuberkulose im Uterus ist bekanntlich sehr selten. A. Stein[15], ein Schüler Lubarschs, hat kürzlich einen Fall beschrieben und nur zwei Fälle in der Literatur gefunden. — Stein glaubt

für zwei von diesen drei Fällen einen ätiologischen Zusammenhang annehmen zu dürfen, insofern er die Tuberkulose als disponierend zur Krebsbildung ansieht.

Stein vertritt also die von Lubarsch schon früher ausgesprochene Ansicht einer lokalen Disposition zur Krebsbildung durch chronische Tuberkulose.

Ich will nur hierauf verweisen, ohne aus dem einen Falle Schlüsse zu ziehen. — Einen Beweis für Lubarschs Ansicht kann ich aus meinem Falle schon deshalb nicht erbringen, weil die Tuberkulose der Schleimhaut nicht in direkter lokaler Berührnng mit dem Karzinom des Gartnerschen Ganges steht. — Auffallend ist, daß bei geringer reaktiver Veränderung des Stromas und nicht unanfechtbarer Umwandlung in Sarkom im Primärtumor die Vaginalmetastase neben einzelnen karzinomatösen Partien ein sehr reichliches Stroma enthält, welches zum Teil fibromatös, zum Teil sarkomatös ist.

Es ist zwar bekannt, daß in den Metastasen maligner Mischgeschwülste Sarkom und Karzinom in wechselnder Menge nebeneinander oder nur eines von beiden vorkommt, und ich selbst besitze ein Cylinderzellenkarzinom des Ovariums mit sarkomatösem Stroma und reinen sarkomatösen Metastasen, aber eine derartige Bevorzugung des sarkomatösen Gewebes in der Meiastase bei verschwindend geringer Beteiligung der sarkomatösen Wucherung im Primärtumor scheint mir sehr bemerkenswert.

Den Hauptwert meiner Beobachtung sehe ich in dem Nachweis einer adenomatösen und karzinomatösen Neubildung an der Ampulle eines Gartnerschen Kanals, also an einem Organ, welches keinerlei funktionellen Wert besitzt und physiologischer Weise gar nicht zur Ausbildung kommt oder dessen Anlage doch in der Mehrzahl der Fälle (3:4 ca.) schon im Fötalleben gänzlich zu Grunde geht.

So viel mir bekannt, ist dieser Fall von Karzinom des Gartnerschen Ganges bisher alleinstehend; v. Herff[16]) hat zwar ein Karzinom auf den Gartner zurückzuführen versucht, hat aber mit Recht Anfechtung erfahren, da der bohnengroße Karzinomknoten oberhalb des Scheidengewölbes dicht an der

Seitenkante der Cervix inmitten des Beckenzellgewebes liegt, während der Gartner ausnahmslos in der Wand der Cervix und in der Wand des Scheidengewölbes selbst verläuft, niemals im „Beckenzellgewebe der Scheidenumgebung."

Ferner hat Hoehne[19] ein Karzinom des Uteruscorpus publiziert ebenfalls mit Tuberkulose verbunden, welches er auf den Gartner mit Wahrscheinlichkeit zurückführte. Herr Kollege Hoehne hatte die große Freundlichkeit, mir einige Präparate zu senden, aus denen hervorgeht, daß ein Kanal in der Cervix, nach Verlauf und Aussehen ein Gartnerscher Gang, nach oben hin gegen das Karzinom zustrebt. Das Karzinom selbst hat seinen Sitz in den inneren und mittleren Muskelschichten des Corpus, verschont die Außenschichten, in welchen der Gartner zu verlaufen pflegt und liegt auch mit dem unteren Teil in der Cervix supravaginalis ausschließlich in den inneren Muskelschichten. Es handelt sich um ein Adenokarzinom mit vielfach einschichtigem hohen Cylinderepithel, dessen Protoplasma sehr hell, dessen Kerne basalständig sind, sodaß es dem Cervicalepithel ähnelt. Aus diesen Gründen und da ein Zusammenhang zwischen dem Karzinom und Gang nicht vorhanden, und da außerdem die Verzweigungen an dem Gartner in der Cervix keinerlei Wucherung oder Abnormitäten erkennen lassen, welche man in Beziehung zu dem Karzinom bringen könnte, kann ich mich Hoehnes, allerdings nur vermutungsweise ausgesprochener Deutung nicht anschließen. Schließlich darf ich auch daran erinnern, daß der Gartner im Corpus keine Verzweigungen zu besitzen pflegt, sodaß man hier am wenigsten Adenome, bezw. Adenokarzinome des Gartner zu finden hoffen darf. Der ungewöhnliche Fall Hoehnes wird, falls ein Zusammenhang mit der Schleimhaut auszuschließen wäre, was bei der ausgedehnten Tuberkulose vielleicht nicht möglich ist, auf anderweitige epitheliale Einschlüsse in der Muskulatur zurückzuführen sein.

Kurze Zusammenfassung.

I. Teil. Der Gartnersche Kanal besitzt im unteren Teil der Cervix uteri eine dilatierte Partie, welche in den späteren

Fötalmonaten bereits Verzweigungen zeigt. Diese Partie ist das Homologon der männlichen Ampulla vasis deferentis, während eine besonders große Ausstülpung homolog der Samenblase am Gartner fehlt oder wenigstens niemals bisher vorgekommen ist. — Die Verschiedenheit in der Gestaltung der männlichen und weiblichen Ampulla hat mechanische Ursachen, insofern die beim Manne bekannten breitbasigen Ausbuchtungen, beim Weibe durch das straffe Cervixgewebe beengt und in schmale Bahnen gelenkt, Schlauchform annehmen müssen. Die Schläuche der Ampulle des Gartner sind also nicht ohne weiteres als Drüsen anzusehen. Dagegen kommen außerdem beim Weibe kleine, enge, gewundene Kanälchen und acinöse Bläschen an den Enden der größeren Verzweigungen vor, welche den Namen Drüsen wohl verdienen und, da sie beim Manne nicht vorkommen, als pathologisch anzusehen sind.

Kleine und größere „Adenome" sind schon bei Neugeborenen an der Ampulle des Gartner zu beobachten. Die hyperplastischen und adenomatösen Wucherungen sind vielgestaltig und sind nicht nur nach einem Typus geformt; ihre Gestaltung hängt nicht nur von den hauptsächlich betroffenen Teilen (gestreckte, gewundene Schläuche) ab, sondern auch von der Art des Reizes, welcher die Wucherung bedingt, insbesondere von dem Grade der Beteiligung der Umgebung (Bindegewebe, Muskulatur) an der Wucherung. Beim Überwiegen myomatöser Neubildung kann das Adenom des Gartner auch die Formen der Recklinghausenschen Adenomyome annehmen; denn die myomatöse Neubildung beherrscht die Form des Adenoms, nicht der Epithelcharakter allein. — Adenome in der Cervix, welche unabhängig von der Schleimhaut auftreten, gehörem dem Gartner in erster Linie an, nicht den Schläuchen des Wolffschen Körpers, welche nicht so tief herabreichen.

II. Teil. Ein doppelseitiger Gartnerscher Gang in der Cervix uteri einer Erwachsenen zeigt im oberen Teile starke adenomatöse Wucherung und geht weiter unten in große intracanaliculär entwickelte Papillome über, welche in der Portio zu einem großen karzinomatösen Knoten in der Vorderwand verschmelzen. Die cystisch entartete Schleimhaut umgreift von den

Seiten her diesen Knoten mit langen cystischen Kanälen, welche das Bindegewebe der Cervix fast völlig verdrängen. Ob diese Kanäle der Cervixschleimhaut selbst angehören oder aus Cysten des Gartner hervorgegangen sind, welche in die Schleimhaut eindringen, bleibt zweifelhaft. Nebenher findet sich Tuberkulose der Cervixschleimhaut. In den Metastasen tritt sarkomatöses Stroma mehr in den Vordergrund, als in dem Primärtumor.

Es liegt hier der erste Fall von Karzinom des Gartner vor.

Zum Schlusse danke ich Herrn Kollegen Dr. Keller herzlichst für die Überlassung des interessanten Falles, Herrn Prof. C. Ruge für die schöne Zeichnung Fig. 1.

Erklärung der Abbildungen auf Taf. VII u. VIII.

Fig. 1. Querschnitt durch die Portio uteri mit vorderem (L. a.) und hinterem (L. p.) Scheidengewölbe von einem achtmonatigem Fötus. r. G. und l. G. = rechter und linker Gartner. C = Cervixlumen.

Figg. 2, 3, 4 u. 5. Verschiedenartige Verzweigungen des adenomatös gewucherten Gartner und Cystenbildung bei Erwachsenen.

Figg. 6. 7, 8 u. 9. Fall von Karzinom des Gartner; Teile von Querschnitten durch Cervix uteri; nach Photographien.

Fig. 6. Der mit zahlreichen Cysten und Schläuchen versehene Gartner = G, nahe der Schleimhaut = S (Lupenvergrößerung).

Fig. 7. Papillomatöse Wucherungen intracanaliculär, rechts im Bilde und oben zu soliden Karzinommassen gewuchert (mittlere Vergrößerung).

Fig. 8. Links im Bilde eine große intracanaliculäre papillomatöse Wucherung des Gartner = G. S = Schleimhaut cystisch degeneriert setzt sich mit langen cystischen Kanälen = C und Spalten um papillomatösen Knoten herum fort (Lupenvergrößerung).

Fig. 9. Dieselben cystischen Kanäle mit sehr niedrigem Epithel, mit körnigem Inhalt = J und schmalen Bindegewebssepten bei mittlerer Vergrößerung.

Literatur.

1. Kobelt: Der Nebeneierstock des Weibes. 1847.
2. Gartner: Anatomisk beskrivelse over et ved nogle Dyrarters Uterus undersögt glandulöst organ. Kopenhagen 1824.
3. Rieder, dieses Arch. Bd. 96.
4. G. Klein, dieses Arch. Bd. 154.
5. Kollmann: Lehrbuch d. Entwickl. d. Menschen. Jena 1898.
6. R. Meyer: Über epithel. Gebilde i. Meyometrium etc. Berlin 1899.
7. Thumim: Arch. f. Gyn. Bd. 61.
8. Waldeyer: Lehrbuch d. topogr. chir. Anatomie. Bonn 1899.

9. Akutsu: Dieses Arch. Bd. 168.
10. Landau und Pick: Arch. f. Gyn. Bd. 64.
11. Amann: Monatsschr. f. Geb. u. Gyn. Bd. V.
12. Robert Meyer: Über Drüsen. Cysten, Adenome im Myometrium Erwachsener. Zeitschr. f. Geb. u. Gyn. Bd. 42.
13. Derselbe: Zeitschr. f. Geb. u. Gyn. Bd. 49.
14. Bayer: Vorles. üb. allg. Geburtshilfe. Straßburg 1903.
15. A. Stein: Monatsschr. f. Geb. u. Gyn. Bd. 17.
16. v. Herff: Zeitschr. f, Geb. u. Gyn. Bd. 41.
17. v. Recklinghausen: Die Adenomyome und Cystad. des Uterus. Berlin 1896.
18. Teubert: Über d. bösart. Geschw. d. Samenblasen. Inaug.-Dissert. Greifswald 1903.
19. Hoehne: Verh. d. Ges. Deutscher Naturforscher u. Ärzte in Hamburg 1901.

XIV.

Beitrag zur Frage der Blutplättchengenese.

Eine erweiterte Nachprüfung der Versuche Sacerdottis.

(Aus dem Pathologischen Institut der Universität Heidelberg.)

Von

Paul Schneider.

Nur wenige Kapitel der Pathologie sind so vielfach bearbeitet, wie die Hämatologie, und ebenso sind fast auf keinem Gebiete so zahlreiche, selbst bis in die neueste Zeit strittige Punkte, wie gerade hier. In neuerer Zeit hat namentlich das von Bizzozero aufgestellte sogenannte „dritte Formelement" des Blutes viel Stoff zur Diskussion gegeben. Zwar waren diese Gebilde schon lange vor Bizzozero von mehreren Beobachtern gesehen worden, allerdings meist in mehr oder minder verändertem Zustande. Ob die Donnéschen „Kügelchen" hierher gehören, ist sehr zweifelhaft; dagegen haben Fr. Arnold (1845), Beale, Zimmermann u. a. diesbezügliche Beobachtungen gemacht. Genauer hat dann diese Elemente oder vielmehr aus ihnen entstandene Bildungen M. Schultze mit seinen „Körnchenbildungen" beschrieben. Das Hauptverdienst aber kommt Hayem und Bizzozero zu, die beinahe gleich-

zeitig eingehende und genaue Beschreibungen dieser Formelemente gaben, sodaß sie als eigentliche Entdecker der von Bizzozero „Blutplättchen" genannten Gebilde zu gelten haben. Seitdem ist über die Blutplättchen und die an sie anschließenden Fragen eine große Literatur entstanden, ohne daß aber gerade die wichtigsten Fragen betreffs Herkunft und Bedeutung der Blutplättchen einer allgemein anerkannten Lösung entgegengeführt worden wären.

Zwar ist die Hayemsche Anschauung, daß die Blutplättchen Vorstufen der roten Blutkörperchen, Hämatoblasten, seien, wohl allgemein verlassen. Dagegen kommt diese Bedeutung, wie E. Neumann zeigte, den Spindelzellen im Amphibienblute zu, die man nach Hayem wie Bizzozero als Homologa der Blutplättchen der Säugetiere ansah. Diese aber haben mit der Bildung der roten Blutkörperchen nichts zu tun. Hier gilt nur der schon von L. Neumann gefundene Bildungsmodus der roten Blutkörperchen aus den Hämatoblasten des Knochenmarks. Die schon so oft und jetzt auch neuerdings wieder vielfach behauptete Homologie der Spindelzellen der Sauropsiden und der Blutplättchen der Säugetiere ist keine wahre, und es genügt nicht, wie dies Dekhuyzen tut, aus lediglich physikalischen Charakteren, wie der großen Hinfälligkeit und Klebrigkeit und gewissen morphologischen Ähnlichkeiten (doch ist die Spindelform nicht charakteristisch für die Säugetierblutplättchen) ein weit über die Klasse der Wirbeltiere verbreitetes Formelement der zirkulierenden Körperflüssigkeit zu konstruieren (Dekhuyzens Thrombocyt).

Viel anregender als Hayems Arbeit wurde die Bizzozeros, nicht nur durch die eigenartige Stellung, welche nach ihm die Blutplättchen den anderen Blutelementen gegenüber einnehmen sollten, als vielmehr durch die starke Betonung der bedeutsamen Rolle, die sie bei der Gerinnung und Thrombose spielten. Bizzozero faßte die Blutplättchen als ein drittes, den roten und weissen Blutkörperchen gleichwertiges Formelement auf, und er hat damit viele Anhänger gefunden, so Laker, Aschoff, Czermak, Lavdowsky, Eberth und Schimmelbusch, dazu eine Anzahl neuerer Autoren, die mehr oder minder dazu

neigen; Deetjen, Dekhuyzen, Kopsch u. a., weiter die Mehrzahl der italienischen Forscher wie Foà und Carbone, Mondino und Sala, Sacerdotti nnd neuerdings Petrone. Doch ist das wesentliche Postulat für diese Theorie, der Nachweis einer selbständigen Entwicklung, nicht geliefert worden, und alle dahin abzielenden Versuche, wie der Mondino und Sala's, müssen als gescheitert gelten.

Eine ganz andere Stellung nahm Loewit und ähnlich Wooldridge zu diesen Gebilden ein; er hielt sie für nicht präformiert im Blute, für Kunstprodukte, wie Globulinniederschläge; doch ist man jetzt zumeist, besonders durch ihre Beobachtungen Bizzozeros und Lakers im zirkulierenden Blute, von ihrer Präexistenz überzeugt, wenn man auch über die Zahl, in der sie im zirkulierenden Blute sich finden, recht verschiedener Meinung ist, zumal diese wahrscheinlich sowohl unter normalen, wie besonders unter pathologischen Verhältnissen recht schwankend ist.

Dagegen fand eine andere Meinung, die Bizzozero ablehnen zu können glaubte, mehr und mehr Geltung. Darnach sind die Blutplättchen keine selbständigen Gebilde, sondern entstehen aus den anderen Elementen des Blutes, sei es, indem diese zerfallen, sei es, indem Teile von ihnen abgeschnürt oder ausgestoßen werden, während die Mutterelemente sich weiter erhalten. Von morphologischen Ähnlichkeiten geleitet und durch die damals von A. Schmidt aufgestellte Gerinnungshypothese, wonach den weißen Blutkörperchen die Hauptrolle bei der Gerinnung zukommt, geleitet, suchte man in der ersten Zeit nach der Bizzozero-Hayemschen Entdeckung, die Blutplättchen von den Leukocyten abzuleiten, und es wurden eine ganze Reihe diesbezüglicher Hypothesen aufgestellt Hlava, Halla, Lilienfeld, Hauser, Zenker, Howell und Gibson). Auch jetzt kann man die Möglichkeit nicht leugnen, daß Blutplättchen oder mindestens sehr ähnliche Gebilde aus weißen Blutkörperchen hervorgehen, insbesondere sind bei Zuständen von Leukämie mehrfach dahin gehende Beobachtungen gemacht worden (vgl. Schwalbe, Hirschfeld, Grawitz). Immerhin kann bei der großen Zahl der Blutplättchen im Ver-

hältnis zu der geringen Anzahl der weißen Blutkörperchen diese Abstammungsmöglichkeit wenigstens für die Mehrzahl der Blutplättchen nicht gelten, zumal Tatsachen, welche die Entstehung von Blutplättchen aus roten Blutkörperchen beweisen, angegeben wurden.

Schon früheren Beobachtern waren Beziehungen der Blutplättchen zu den roten Blutkörperchen aufgefallen. So fand bereits Hayem, daß die Größe der Blutplättchen bei den verschiedenen Tierarten in einem gewissen Verhältnis zu der Größe der Erythrocyten steht, manche beobachteten, daß bei pathologischen Veränderungen des Blutes die Zahl der Blutplättchen Hand in Hand geht mit dem Grade von Veränderungen an den Erythrocyten; auch gibt es zweifellos hämoglobinhaltige Plättchen. So tauchte der Gedanke auf, dem Mosso zuerst Ausdruck lieh, daß die Blutplättchen aus roten Blutkörperchen entstehen möchten, was dann eine Reihe von Forschern näher ausführte und begründete. So sind Welti, Wlassow, Bremer, Engel, J. Arnold, Fr. Müller, Feldbausch, Schwalbe, Determann, Maximow, Pappenheim, Hirschfeld zu dem Ergebnis gelangt, daß die Blutplättchen aus roten Blutkörperchen hervorgehen. Im einzelnen aber herrschen unter diesen Autoren noch recht viele Meinungsverschiedenheiten und Widersprüche.

Eine Anzahl von ihnen, so Bremer, Engel, Maximow, Pappenheim, Hirschfeld sind auf Grund recht ähnlicher Methoden, die alle auf gefärbten Trockenpräparaten beruhen, zu ganz ähnlichen Schlüssen gekommen, daß nämlich bestimmte Teile gewisser roter Blutkörperchen, die färberisch darstellbar seien, durch Ausstoßung zu Blutplättchen würden; und manche von ihnen behaupten in recht exklusiver Weise, daß nur dieser Modus zur wahren Blutplättchenbildung führe. Doch muß man bedenken, daß eine Verschiedenartigkeit der Resultate an der Methode liegen kann. So sicher die Resultate bei der Trockenpräparatmethode auch sein mögen, so sind doch die Beobachtungen hierbei keine unmittelbaren, und man muß aus einem Nebeneinander auf ein Aufeinanderfolgen schließen, wobei manche Irrtümer unterlaufen können, und auch wirklich unter-

gelaufen sind. (Bilder von geplatzten Granaten, Kettenbildungen von Blutplättchen, die aus einem roten Blutkörperchen hervorkommen sollen). Es bedürfen solche Resultate womöglich noch einer experimentellen Bestätigung, die in diesem Falle auch von verschiedener Seite versucht und geführt worden ist. Wlassow, auf Loewitschem Standpunkt stehend, daß die Bluttplättchen im normalen zirkulierenden Blute fehlen, hat in verschiedener Weise Produkte aus roten Blutkörperchen erzeugt, die sich wie Blutplättchen verhielten. J. Arnold hat mit verschiedenen Methoden unter dem Einfluß von Salzlösungen, bei der Gerinnung und vor allem intravasculär durch Abschnürung und Zerfall aus roten Blutkörperchen Gebilde entstehen sehen, die sich morphologisch und tinctoriell genau wie Blutplättchen verhielten und daher als solche zu bezeichnen sind. Feldbausch, Fr. Müller, Schwalbe haben seine Resultate bestätigt und erweitert, auch Determann ist zu ähnlichen Ergebnissen gelangt.

Es sind zwar neuerdings Versuche gemacht worden, zwischen Abschnürungsprodukten roter Blutkörperchen und sogenannten echten Blutptättchen Unterschiede zu konstruieren (Eisen, Schmauch und auch Hirschfeld). Doch finden sich die morphologischen Charaktere, die den angeblich echten Blutplättchen zugeschrieben werden, auch bei sicher von roten Blutkörperchen abstammenden Gebilden, und vor allem hat Arnold die Blutplättchenbildung auf oben skizzierte Weise intravasculär bei Stase direkt beobachten können.

Nun wird neuerdings von Sacerdotti auf einem neuen Wege versucht, die Herkunft von Blutplättchen aus roten Blutkörperchen überhaupt in Abrede zu stellen, indem er sich zunächst allerdings nur gegen die Wlassowschen Versuche wendet, aber daraus indirekt eine Entstehung von Blutplättchen aus roten Blutkörperchen überhaupt leugnet.

Wlassow hatte zur Demonstration des Austrittes von kernähnlichen Gebilden aus roten Blutkörperchen, die sich wie Blutplättchen verhielten, folgenden Versuch angegeben:

Wenn man Blut mit konzentrierter Sublimatlösung, die mit der fünffachen Menge Wassers verdünnt ist, behandelt, so sollen sich, der Delle entsprechend, fast aus allen roten Blut-

körperchen, begrenzte, rote Gebilde abspalten, die sich allmählich zur Peripherie bewegen, um endlich als farblose Körperchen nach außen zu treten. Er vergleicht den Vorgang mit der Kernausstoßung der Erythroblasten nach Rindfleisch. In dem ausgetretenen Teile nimmt Wlassow Nuklein an und weist außerdem noch einen bei 60—65° koagulierenden Eiweißkörper nach; er nennt deshalb den sich ausscheidenden Teil Nukleoalbumin. Scherer hat später gezeigt, daß sich diese Gebilde chemisch und tinktoriell anders als Blutplättchen verhalten. Maximow hat diese Wlassowschen Versuche nachgeprüft und als Stütze anderweitiger Resultate angeführt, auch er hält diese austretenden Körper für Blutplättchen.

Sacerdotti hat nun folgende Experimente angestellt:

I. Fängt man Blut vom Menschen oder Säugetieren in der Wlassowschen Sublimatlösung auf und schüttelt es, ehe es geronnen ist, hin und her, so sieht man aus fast allen roten Blutkörperchen Beulchen hervorkommen, die den Blutplättchen recht ähnlich seien, sodaß Wlassow und Maximow sie für solche hielten. Aber es bestehen schon morphologische Differenzen zwischen beiden Gebilden: Die Beule ist nie abgeplattet, das Blutplättchen platt, sie ist homogen, das Blutplättchen granulös, häufig besitzt das Beulchen eine leichte Hämoglobinfarbe, wogegen die Blutplättchen stets farblos sind. Läßt man nun auf ein solches mikroskopisches Präparat verdünnte (am besten 5prozentige) Essigsäure einwirken, so verschwinden Beulchen und Blutkörperchen. Hat man die Essigsäure unterm Mikroskop seitlich zufließen lassen, so kann man an den liegenbleibenden roten Blutkörperchen sehen, daß das Beulchen zuerst anschwillt, dann verschwindet; die roten Blutkörperchen zeigen einen Krater, zuletzt verschwinden auch sie.

Dagegen bleiben die weißen Blutkörperchen und die Blutplättchen erhalten. Die vorher in von dem Sublimat gefälltem Eiweiß eingebackenen Blutplättchen werden deutlicher, ihr körniges Aussehen tritt mehr hervor.

II. Wird defibrimiertes, i. e. von den sehr klebrigen Blutplättchen befreites, Blut mit Sublimat behandelt, so zeigen die roten Blutkörperchen ebenso die Beulchen. Nach Essigsäure-

zusatz bleiben nur noch wenige Leukocyten sichtbar, alles andere ist gelöst. Es ist keine Spur von auch nur plättchenähnlichen Gebilden vorhanden.

Man müsse nach dem Ergebnis dieser Versuche die Ansicht von der Herkunft der Plättchen aus Erythrocyten verwerfen.

Da diese Angaben für die Frage der Genese der Blutplättchen von Bedeutung erschienen, unternahm ich auf Anregung von Herrn Geheimrat Arnold eine Nachprüfung der Sacerdottischen Versuche. Es kam mir hierbei darauf an, zu untersuchen, ob erstens die Betrachtungen richtig sind und, wenn dies der Fall, ob zweitens daraus zu folgern ist, daß einerseits keine Blutplättchen aus roten Blutkörperchen entstehen können, und daß diese andererseits selbständige Gebilde seien. Diese Fragen suchte ich durch Wiederholung der Sacerdottischen Versuche, gelegentliche Erweiterungen derselben und durch neue Experimente zu beantworten.

Zunächst war für diese Nachprüfung die Wirkung der Wlassowschen Sublimatlösung (Sol. aq. Subl. conc. 10, Aq. dest. 50) auf die Elemente des Blutes festzustellen. Es wurde hierzu stets eigenes Blut verwandt, daß der Fingerbeere entnommen wurde.

Will man die Veränderungen sich unterm Mikroskop abspielen sehen, so setzt man am besten zu einem einfachen Deckglasobjektträgerpräparat von frischem Blute einen kleinen Tropfen der Wlassowschen oder besser ein damit befeuchtetes Fließpapierstückchen an den Rand des Deckglases; dabei ist dann die Zuströmung wenigstens an einzelnen Stellen des Objektes eine so langsame, daß sich einzelne rote Blutkörperchen einige Zeit lang ins Auge fassen und beobachten lassen. Will man nur die durch Sublimat gesetzten Wirkungen sehen, so genügt es, auf der Fingerkuppe in üblicher Weise etwas Blut in einen Tropfen Wlassowlösung treten zu lassen, zu mischen und von der Mischung ein einfaches Präparat anzufertigen. Zur längeren Beobachtung der Sublimatwirkung sind vaselineumrandete Hollundermarkplättchenpräparate nach Arnold recht geeignet.

Die Sublimatwirkung betrifft in erster Linie die roten

Blutkörperchen, sie ist außerordentlich intensiv und erfolgt in der Hauptsache so rasch, daß Einzelheiten schwer zu beobachten sind. Im Momente des Zuflusses sieht man die Blutscheiben kleiner werden und eine Kugelform annehmen; dabei büßen sie vollständig die bisherige Elastizität ein, sodaß, wenn sie an andere rote Blutkörperchen oder Blutplättchen anprallen, sie keine Einbuchtungen, schwanzförmige Ausziehungen u. dgl. mehr erleiden; ihre Form bleibt dabei völlig unverändert, sie erscheinen vollständig fixiert.

Ganz vereinzelt trifft man noch ein in Scheibenform fixiertes Element oder Körperchen mit nur einseitiger Delle, Glockenformen, wie sie Weidenreich als normale Gestalt der Erythrocyten ausgibt; mir erscheinen jedoch diese Formen nur als Übergangsstadien von der Scheibenform zur Kugelgestalt am quellenden roten Blutkörperchen. Als Kugeln stellt sich weitaus die Mehrzahl der roten Blutkörperchen dar. Die meisten haben ihr Hämoglobin behalten, an vielen erscheinen mehr oder minder deutlich zwei Abschnitte differenziert: Der eine ist nur schwach oder gar nicht hämoglobinfarben, feinkörnig, die Hauptmasse des Hämoglobin hat sich gegen den andern Pol zusammengezogen, wo bei den meisten eigentümliche, knopfförmige Gebilde aufsitzen; doch finden diese sich ebenso an diffus mit Hämoglobin gefärbten roten Blutkörperchen, aber stets nur an solchen von Kugelform.

Dieses Beulchen oder Knöpfchen hat meist kuglige, seltener etwas längliche Gestalt, manchmal ist es mehr gelappt. Ganz selten finden sich zwei kleinere Knöpfchen nebeneinander, häufiger schon ein größeres und ein kleineres daneben. Die Größe beträgt etwa $^1/_5$—$^1/_8$ der Größe eines roten Blutkörperchens. Die Gebilde scheinen eine gewisse Klebrigkeit zu besitzen, denn man sieht gelegentlich, wie bei Strömungen ein rotes Blutkörperchen mit seinem Beulchen am Glase haften bleibt und um dieses als Mittelpunkt hin und her pendelt, wobei das Beulchen häufig zu einem langen, schwanzartigen Fortsatze ausgezogen wird. Die meisten Knöpfchen sind schwach hämoglobinhaltig, fast stets schwächer gefärbt als die stärker hämoglobinhaltige Zone im roten Blutkörperchen. Manchmal finden sich

Schatten mit kleinen, leicht hämoglobinfarbenen Beulchen. Alle Abstufungen bis zu ganz farblosen, blassen Beulchen, welche meist eine zackige, unregelmäßige Begrenzung aufweisen und nicht homogen wie die übrigen, sondern leicht körnig erscheinen, sind vorhanden. Manchmal kann man beobachten, daß nach längerer Zeit hämoglobinhaltige Beulchen ihr Hämoglobin verlieren und dann blaß erscheinen. Maximow gibt an, daß sich solche Beulchen auch ganz ablösen können und dann weitere Veränderungen ähnlich den Blutplättchen durchmachen. Ich selbst habe solche Ablösungen auch bei längerer Beobachtung nicht sehen können, nur einige Male sah ich Beulchen, die mit einem fadenartigen Fortsatze noch mit ihren Blutkörperchen zusammenhingen, solche mögen wohl bei Strömungen losgerissen werden.

Einzelne rote Blutkörperchen zeigen kraterartige Defekte, viele tiefere Destruktionen, Risse, Sprünge oder Zerfall in mehrere Fragmente. Andere haben ihr Hämoglobin völlig verloren und zeigen körnigen Bau oder sind in Schatten umgewandelt.

Gleichzeitig mit den Veränderungen an den roten Blutkörperchen ist ein feinkörniger Niederschlag aufgetreten, der sich mit in der Flüssigkeit gelöstem Hämoglobin imbibiert. Seine Intensität ist sehr wechselnd; meist erscheint er um einzelne oder Haufen roter Blutkörperchen stärker. Ob er, wie Maximow meint, ein bloßer Plasmaniederschlag von Fibrin (oder Eiweiß) ist, oder ob er nicht durch Ausscheidungen von roten Blutkörperchen entsteht, möchte ich dahingestellt sein lassen.

Durch diesen Niederschlag wird die Mehrzahl der Blutplättchen verdeckt, an den noch sichtbaren sieht man vielfach die schon von Hayem unter Wirkung seiner sublimathaltigen Fixierungsflüssigkeit und von Bizzozero unter verschiedenen Bedingungen beobachtete Differenzierung der Blutplättchen eintreten. Es sondert sich ein körniger, stark lichtbrechender, oft in verschiedene Fortsätze ausgezogener Teil von einem hyalinen, tropfenförmigem Anhang, der oft recht schwer sichtbar ist.

Auch die Leukocyten bleiben nicht unverändert. Meist haben sie Kugelform angenommen, ihre Kerne treten deutlicher

als vorher zutage. An einzelnen sieht man, was auch Maximow auffiel, blasse, tropfenartige Ausscheidungen, die später zerfallen.

Es geht also aus allem hervor, daß das Sublimat in außerordentlich heftiger Weise besonders auf die roten Blutkörperchen einwirkt. Dabei entstehen aus roten Blutkörperchen knöpfchenartige Gebilde, die morphologisch z. T. eine außerordentliche Ähnlichkeit mit Blutplättchen aufweisen.

Es wurden nun verschiedene Versuche gemacht, diese Beulchen auf ihr färberisches Verhalten zu prüfen: Zunächst wurde mit gefärbter Sublimatlösung operiert; doch ist hierzu nur das Eosin brauchbar, das aber die meisten Beulchen nicht oder nur schwach färbt, immer schwächer als die übrige Substanz der roten Blutkörperchen. Die basischen Anilinfarben dagegen ergeben mit der Wlassowlösung dicke, flockige Niederschläge, indem das Sublimat mit dem Farbstoff schwerlösliche Verbindungen eingeht, die ausfallen. Es wurde hier auf folgendem Wege eine Färbung ohne vorherige Fixierung erzielt: An einem Präparat von Sublimatblut wurde durch zwei Fließpapierstückchen auf zwei Seiten des Deckglases ein Strom einer 0.75 p. c. Kochsalzlösung durchgespült und dadurch das überschüssige Sublimat entfernt; indem dann weiter eine mit Methylviolett gefärbte Kochsalzlösung (nach Bizzozero) hindurchgeschickt wurde, konnte eine gute Färbung erhalten werden.

Es erweisen sich dabei die sublimatfixierten roten Blutkörperchen selbst gegen isotonische und auch etwas hyperisotonische (2 und mehr Procent Na Cl.) Lösungen recht wenig resistent. In der Regel wird ihnen das Hämoglobin dabei entzogen, nur selten gelingt es, alles Sublimat auszuspülen (sodaß bei der Färbung kein Niederschlag entsteht), bevor das Hämoglobin gelöst wurde. Diese Lösung beruht, wie Sachs zeigte, darauf, daß das Hämoglobin fixierende Sublimat den roten Blutkörperchen entzogen wird.

Der Sublimatniederschlag ist weggeschmemmt oder gelöst. Die Blutplättchen treten deutlich hervor, erscheinen wie die Kerne der Leukocyten stark blau gefärbt, etwas schwächer hat sich deren Protoplasma tingiert. An einer größeren Zahl der Schatten sieht man ein rundliches, stark blau gefärbtes Scheib-

chen oder Knöpfchen, an einzelnen läßt sich bei Verschiebung der Mikrometerschraube zeigen, daß das Gebilde nur angelagert ist, an der Mehrzahl aber nicht, es ist das Knöpchen von einem Blutplättchen nicht zu unterscheiden. Ein Teil der Knöpfchen muß sich unter Einwirkung der Kochsalzlösung gelöst oder entfernt haben, da die Mehrzahl der Schatten sich jetzt ohne Anhängsel präsentiert. An andern Präparaten, in denen es gelungen ist, das Hämoglobin mehr oder minder im roten Blutkörperchen zu erhalten, finden sich ebenfalls und, wie es scheint, zahlreichere Knöpfchen, die gut gefärbt sind; daneben erscheint auch die übrige Substanz des Blutkörperchens bald leicht diffus, bald nur mit dem an das Beulchen sich anschließenden Segment blau gefärbt, sodaß die Färbung nach dem Hämoglobingehalt zu wechseln scheint. Jedenfalls verhalten sich auch hier die Beulchen gegenüber dem Methylviolett ganz ebenso, wie die Blutplättchen.

An Trockenpräparaten, die teils von Hollundermarkplättchen, die mit Sublimatblut beschickt und hierauf fixiert und gefärbt wurden, teils durch Abstriche von Sublimatblut nach Ehrlichs Methode gewonnen wurden, konnte eine Färbung der Beulchen mit Hämatoxylin nicht erzielt werden, dagegen nahmen sie die Eosinfärbung gut an. Einen andern Weg hat Scherer zur Fixierung und Färbung eingeschlagen. Er hat ähnliche Präparate, in denen er nur statt des Sublimats die sich ähnlich verhaltende Chromsäure auf das Blut wirken ließ, auf 60—80° erhitzt und dadurch einen Teil der roten Blutkörperchen fixiert und diese Präparate dann einer Färbung unterzogen. Er fand, daß die Beulchen, die er für das Brückesche Zooid hält, eine Affinität zu sauren Anilinfarbstoffen (Eosin etc.) zeigen, dagegen Kernfarben (Hämatoxylin, Methylgrün) nicht annehmen, mit Biondi-Ehrlichschem Gemisch sich im Gegensatz zu den grünen Blutplättchen orange färben, während andererseits die Blutplättchen größere Affinität zu basischen Anilinfarbstoffen zeigen und sich mit Kernfarbstoffen färben, sodaß also Beulchen und Plättchen sich tinktoriell recht verschieden verhielten.

Setzt man nun zu einem Sublimatpräparat 5 p. c. Essig-

säure, so sieht man eine Reihe interessanter Veränderungen, nur muß man, um Einzelheiten zu beobachten, den Zufluß recht langsam gestalten. Man sieht nun, wie die roten Blutkörperchen samt ihren Beulchen unter dem Eintritt der Essigsäurewirkung immer stärker anschwellen, bis aufs doppelte ihrer vorherigen Größe; zugleich blassen sie ab, das Hämoglobin geht in Lösung, und unter den Hämoglobinwolken verschwinden die ganz blaß gewordenen Beulchen und dann die Körperchen selbst. Doch spielt sich dieser Vorgang nicht bei allen roten Blutkörperchen gleichzeitig ab; selbst dicht nebeneinander liegende Blutkörperchen, die also unter dem Einfluß derselben Koncentration der Essigsäure stehen, zeigen ein ganz verschiedenes Verhalten; während einzelne im Momente der Essigsäurewirkung sofort abblassen, halten andere minutenlang ihr Hämoglobin. Diese Verschiedenheit in der Resistenz zeigen die roten Blutkörperchen auch gegenüber anderen Reagentien unter irgend welchen abnormen Verhältnissen, sie beweist, worauf schon viele andere Beobachter hinwiesen, daß die Blutkörperchen, so ähnlich sie untereinander erscheinen, doch nicht gleichwertig sind, wobei in der verschiedenen Resistenz sich möglicherweise Altersverschiedenheiten der einzelnen Erythrocyten kundgeben.

Sehr scharf treten unter Wirkung der Essigsäure die Leukocyten, namentlich ihre Kerne, hervor, die einen grünlichen Glanz und starkes Lichtbrechungsvermögen annehmen. Ganz ähnlich treten jetzt auch die Blutplättchen durch stärkere Lichtbrechung und grünlichen Glanz hervor, zumal die Sublimatniederschläge sich gelöst haben. An einzelnen sieht man bei stärkerer Abblendung neben dem lichtbrechenden einen andern durchsichtigen, homogenen Teil als tropfenartigen Anhang (s. später).

Doch sind die roten Blutkörperchen nur verschwunden, aber nicht gelöst: Spült man die Hämoglobinwolken etwa durch neuen Essigsäurezusatz weg, so sieht man bei starker Abblendung, daß die Blutkörperchenschatten vollständig erhalten sind und einzeln oder in Haufen bei einander liegen. Selbst nach mehrstündiger Überschwemmung des Präparats mit 5 bis 10 p. c. Essigsäure werden die Stromata der roten Blutkörperchen nicht gelöst.

Man kann nun nachträglich den Erfolg der Essigsäurewirkung durch Färbungen näher untersuchen. Man läßt mit Methylviolett gefärbte 1—2 p. c. Kochsalz- oder eine andere Salzlösung unter dem Deckglas durchziehen. Indem man darnach wieder Essigsäure durchschickt, kann man einzelne Elemente des Präparates nochmals auf ihr Verhalten gegen Essigsäure prüfen und kann sie wie zuvor wieder färben. Durch Antrocknung solcher Präparate und Einlegung in Canadabalsam lassen sich auch Trockenpräparate erzielen.

Man sieht nun die leicht angefärbten, häufig geschrumpften oder gefalteten Stromata einzeln oder in Haufen beieinander. Stärker gefärbt ist das Protoplasma der Leukocyten und ganz intensiv ihre Kerne, etwas schwächer blau stellen sich die Blutplättchen dar. Bei genauerer Betrachtung findet man an vielen von ihnen zwei Partien: einen stärker gefärbten, meist kugeligen, und einen schwach oder gar nicht tingierten Abschnitt, der sich bald als halbkugeliger Anhang, bald als schwanzartiger Ausläufer darstellt. Ersterer entspricht der körnigen, letzterer der homogenen Substanz, in die die Blutplättchen schon unter Sublimatwirkung zerfallen sind. Nicht selten liegt die stärker gefärbte Masse zentral von heller Substanz umgeben, letztere kann in feine pseudopodienartige Fortsätze ausgezogen sein, Bilder, die an Deetjens Hämatoxylinfärbungen der Blutplättchen mit angeblichem Kern und Protoplasma erinnern. Nicht selten fehlt eine homogene Substanz völlig, sei es dadurch, daß eine Differenzierung des Blutplättchens nicht stattgefunden hat, sei es, daß sich die homogene Substanz unter der Essigsäurewirkung gelöst hat.

Was ist nun aus den Sublimatbeulchen geworden? An weitaus der Mehrzahl der Schatten fehlt jede Andeutung davon. An einzelnen erscheint die Kontur, die stets etwas stärker gefärbt ist, als die Substanz, wie durch einen Defekt, vielleicht der Haftstelle des früheren Beulchens, unterbrochen. Hie und da findet man in der Nähe eines Schattens oder ihm dicht angelagert, sodaß nur bei verschiedener Einstellung es optisch zu trennen ist, oder vielfach ganz mit dem Schatten zusammenhängende blaue Körperchen, die sich ganz sonst wie Blutplätt-

chen verhalten, gelegentlich auch die oben beschriebene Differenzierung aufweisen. Auf erneuten Essigsäurezusatz bleiben sie erhalten (dabei geht die Färbung des Präparats verloren), und lassen sich darnach ebenso wieder mit Methylviolett färben. Ich möchte diese Gebilde für angelagerte oder anklebende Blutplättchen halten, weniger, weil sie meist sehr elliptisch erscheinen, während die Beulchen mehr rundlich waren, was ja Essigsäurewirkung sein könnte, oder weil etwa an vielen sich zeigen läßt, daß sie nur angelagert sind, als vielmehr wegen der unten zu schildernden Erfahrungen am defibrinierten Blut. Immerhin wäre es möglich, daß sich einzelne Beulchen resistenter gegen Essigsäure verhielten und erhalten blieben. Aber da diese Bilder ja, wie erwähnt, überhaupt recht spärlich sind, und weitaus die Mehrzahl der Schatten sich ohne Beulchen darstellt, müssen wir annehmen, daß die Beulchen zumeist unter der Wirkung der Essigsäure sich gelöst haben.

An dieser Stelle sei es gestattet, die Wirkung der Essigsäure auf das unveränderte Blut wiederzugeben, zumal diese von vielen Beobachtern bereits gerade mit Rücksicht auf die Blutplättchen studiert worden ist. Im allgemeinen sind die Resultate die gleichen, wie bei Einwirkung von Essigsäure auf Sublimatblut. Die roten Blutkörperchen verlieren ihr Hämoglobin, aber ihre Stromata widerstehen der (5 p. c.) Essigsäure. Die Blutplättchen und Leukocytenkerne treten durch stärkere Lichtbrechung mehr hervor.

Bei einer gewissen Methode fanden sich einige bemerkenswerte Einzelheiten. Deetjen hat eine originelle Methode angegeben, bei der sich die Blutplättchen gut und in großer Anzahl darstellen und verhältnismäßig gut erhalten. Er gießt ein paar Tropfen verflüssigten Agars, der zur besseren Konservierung der Blutplättchen in besonderer Weise zusammengesetzt ist, auf einen Objektträger aus, schneidet nach dem Erstarren einen schmalen Streifen aus, bringt einen Blutstropfen darauf und breitet diesen durch Auflegen eines Deckglases aus. Diese Methode bietet auch für die Einwirkung von Reagentien einige Vorzüge: Durch das feste Anschmiegen des Agars an das Deckglas vermag das Reagenz nur langsam einzudringen

und seine Wirkung zu entfalten; auch eine Austrocknung findet viel weniger leicht statt, als an einem gewöhnlichen Deckglas-Objektträgerpräparat. Für die Einwirkung von Reagentien bedarf es nicht des besonderen Agargemischs, wie es Deetjen benutzte, es genügt ein Agar, der nur so viel Kochsalz als die psychiologische Kochsalzlösung enthält, oder auch der gewöhnlich für bakteriologische Zwecke benutzte Pepton-Agar.

Hier findet man bei Einwirkung von 5 p. c. Essigsäure auf frisches Blut, daß die roten Blutkörperchen ebenso allmählich ihr Hämoglobin verlieren, wobei ihre verschiedene Resistenz besonders schön zutage tritt. Die Blutplättchen treten hier nicht stärker hervor, als sie sich zuvor darstellten. An vielen Blutkörperchenschatten hebt sich eine sichelförmig gestaltete Randpartie durch stärkere Lichtbrechung ab, nämlich etwa, wie man dies an Blutplättchen sieht, die unter Wasserwirkung stehen. Diese Partie erhält sich selbst nach mehrstündiger Essigsäurewirkung unverändert; an einzelnen wölbt sich die Mitte der Sichel nach aussen kuppenartig vor und stellt ein kleines Knöpfchen dar von ähnlicher Lichtbrechung, wie die benachbarten Blutplättchen. Mit Methylviolett lassen sich diese Randsicheln und -kuppen im Tone der Blutplättchen färben. Es existieren also Teile des roten Blutkörperchens, die sich gegen Essigsäure ebenso resistent verhalten, wie Blutplättchen.

Untersucht man die Wirkung einer 20 p. c. Essigsäure am einfachen Deckglaspräparat, so findet man keinen wesentlichen Unterschied gegenüber der 5—10 p. c. Nur erscheinen die restierenden Stromata und Blutplättchen stark deformiert, besonders erstere. Die Blutplättchen sind häufig aus feinen Körnchen zusammengesetzt, oft weisen sie die bekannte Differenzierung auf. Die stark verschrumpften Schatten können den deformierten Plättchen sehr ähnlich erscheinen. Die Leukocytenkerne erscheinen gut erhalten und färbbar, dagegen erscheint ihr Protoplasma oft wie angefressen unter der Essigsäurewirkung.

Vergleicht man die einzelnen Angaben der Autoren über die Wirkung der Essigsäure auf die Blutplättchen, so ergeben sich dabei recht bemerkenswerte Differenzen. Max Schultze

schreibt von seinen Körnchenbildungen: In verdünnter Essigsäure erhalten sich die Haufen längere Zeit und werden im ganzen sehr durchsichtig, wobei jedes einzelne, größere Kügelchen schrumpft und schärfere Konturen annimmt.

Nach Hayem wirkt Essigsäure auf Hämatoblasten fast wie auf rohe Blutkörperchen.

Bizzozero sagt: Essigsäure, auch wenn sie sehr verdünnt ist (0,5—1 p. c.), wirkt ähnlich wie destilliertes Wasser. Im Beginn quellen die Blutplättchen, differenzieren sich in die beiden Substanzen, schliesslich werden beide Substanzen blasser, sodaß nur eine ganz blasse Masse von unregelmäßigem und leicht körnigem Aussehen bleibt.

Laker findet, daß bei sehr konzentrierter Essigsäure die Konturen der Blutscheibchen anfangs sehr deutlich hervortreten und sich darin gleich den Kernen der weißen Blutkörperchen oft noch stundenlang, wenn auch ziemlich verändert, erhalten. Bei verdünnter Essigsäure wird die Kontur zuerst sehr deutlich, dann quillt ein großer Teil der Blutscheibchen viel rascher, als durch Wasserwirkung.

Nach Eberth und Schimmelbusch löst verdünnte Essigsäure, 2 gutt. : 50 ccm Wasser, (i. e. cc. 0,3 p. c.) die Blutplättchen auf.

Neuerdings gibt Determann an, daß Acid. acet. dilut. die Blutplättchen längere Zeit bestehen läßt, jedenfalls solange, als die roten Blutkörperchen; die weißen bleiben dagegen noch länger gut erhalten. Es zeigten sich in der Resistenz gegen chemische Agentien große individuelle Verschiedenheiten.

Am eingehendsten aber beschreibt Lilienfeld die Wirkung der verschiedenen Konzentrationen der Essigsäurelösung auf die frischen Blutplättchen.

1. Eisessig und 60 p. c. Essigsäure: Momentane Zerstörung des Cytoplasma der Leukocyten. Im ganzen Präparat nur die nackten, etwas geschrumpften Leukocytenkerne von einem ganz schwachen, fast unsichtbaren Plasmarest umgeben, und die Plättchen, welche durchweg gekörnt erscheinen. Sie sind geschrumpft und beinahe rund.

2. 5 p. c. Essigsäure: Teilweise Differenzierung und scharfes

Hervortreten der körnigen Masse. Die homogene Masse erblaßt so stark, daß man sie nur mit den schärfsten Linsen wahrnehmen kann.

3. 1,3 p. c. Essigsäure: Rasche Differenzierung und allmähliche, sehr langsam vorsichgehende Auflösung der Plättchen in toto.

4. 1 p. c. Essigsäure: Differenzierung der Kerne und Plättchen und totale Auflösung. Vom Kern bleibt nur noch eine blasse Hülle übrig.

5. 0,08 p. c. Essigsäure: Differenzierung; die kernige Masse zeigt außerordentlich starkes Lichtbrechungsvermögen.

6. 0,05 p. c. Essigsäure: Differenzierung und ganz schwache, kaum merkliche Volumvergrößerung der körnigen Masse.

7. 0,015 p. c. Lösung: Differenzierung, die körnige Masse erscheint fast ganz homogen; ähnlich

8. 0,001 p. c. Lösung: wobei noch schwache Quellungserscheinungen.

Nach Ebner verhalten sich bie Blutplättchen gegen Essigsäure widerstandsfähiger, als die roten Blutkörperchen. Läßt man verdünnte Essigsäure zu einem frischen Blutpräparat, wo sich bereits Häufchen von Blutplättchen am Glase festgeklebt haben, zufliessen, so verwandeln sich die roten Blutkörperchen rasch in Schatten, während die Blutplättchen erst später bedeutend quellen, durchsichtig werden und eine blaßkörnigfädige Trübung etwa wie das Protoplasma der Leukocyten erkennen lassen. Deutliche Kerne lassen sich jedoch auf diese Weise nicht erkennen. Es müsse gegenüber Deetjen betont werden, daß die schon von Hayem gesehenen Kerne der Blutplättchen durch ihre leichte Zerstörbarkeit namentlich durch Essigsäure sich von gewöhnlichen Kernen auffallend unterscheiden.

Wie man sieht, zeigt sich eine grosse Differenz der Angaben, die sich zum Teil aus der verschiedenen Konzentration der angewandten Essigsäurelösung, zum Teil wohl auch aus der verschiedenen Dauer der Einwirkung erklärt; aber selbst, wenn man dies berücksichtigt, bleiben Differenzen. Vielleicht lassen sich diese aus Verschiedenheiten der Individuen erklären,

möglicherweise bestehen auch Verschiedenheiten in der Resistenz bei den Blutplättchen des Einzelindividuums.

Es verbleibt nun, die Resultate am defibrinierten Blute mitzuteilen. Dasselbe wurde durch 1/4stündiges Schlagen von frisch gelassenem Kaninchen- oder Rattenblut gewonnen. Im einfachen Deckglas-Objektträgerpräparat waren Blutplättchen recht spärlich, etwas zahreicher erschienen sie mir im Agarpräparat nach Deetjen. Die meisten sind stark deformiert, auffallend war mir eine relativ größere, allerdings absolut recht geringe Zahl von hämoglobinhaltigen Plättchen. Im ganzen darf im Vergleich zum normalen Blut das defibrinierte als nahezu plättchenfrei gelten. Die roten Blutkörperchen sind im frisch defibriniertem Blut ganz gut erhalten, die weißen desgleichen, vielleicht an Zahl verringert.

Bei Einwirkung der Wlassow'schen Lösung war kein wesentlicher Unterschied gegenüber dem normalen Blut zu konstatieren; etwas häufiger schien mir das Bild mit mehreren (2—3) nebeneinander sitzenden Beulchen an einem roten Blutkörperchen zu sein. Mit Methylviolett liessen sie sich färben. Der Einfluß von Essigsäure stellte sich ganz ebenso dar, sowohl am Sublimatblut, wie am unverdünnten defibrinierten Blute, als am nicht defibrinierten Blute. Ließ man auf ein Sublimatpräparat 5 p. c. Essigsäure wirken und färbte hierauf mit durchgespülter Methylsalzlösung, so zeigten sich Leukocyten und ihre Kerne gut gefärbt, es fanden sich leicht angefärbte, gut erhaltene Stromata, dagegen waren keine Blutplättchen oder ähnliche Gebilde im Präparate sichtbar.

Vergleichen wir unsere Resultate mit denen Sacerdottis, so sind sie in wesentlichen Punkten übereinstimmend. Die Beulchen, so ähnlich sie sich auch morphologisch und in mancher Beziehung auch tinktoriell den Blutplättchen gegenüber verhalten, zeigen in ihrem Verhalten gegen (5 p. c.) verdünnte Essigsäure sich chemisch wesentlich different. Die Beulchen lösten sich (mindestens in ihrer großen Mehrzahl), die Blutplättchen persistierten. Doch scheint es Sacerdotti entgangen zu sein, daß eine völlige Auflösung der roten Blutkörperchen nicht stattfindet, wenigstens bei diesen Konzentra-

tionen der Essigsäure (5—20 p. c.); sie bleiben als Schatten erhalten.

Wenn wir aber unsere Beobachtungen deuten, müssen wir zu ganz anderen Resultaten kommen als Sacerdotti. Können wir die Sublimatbeulchen als echte Blutplättchen auffassen? Sie verhalten sich zwar morphologisch in vieler Beziehung den Blutplättchen recht ähnlich, so daß sie recht wohl, wie Wlassow sich ausdrückte, zur Demonstration des Austritts von plättchenähnlichen Gebilden aus roten Blutkörperchen dienen können. Auch tinctoriell verhalten sie sich in einzelnen Punkten gleich, sie färben sich z. B. mit dem von Bizzozero für die Blutplättchenfärbung angegebenen Methylviolett genau wie diese, zeigen, wie Wlassow nachwies, gleiches Verhalten gegen Gentianaviolett; dagegen konnte ich mit Scherer eine Färbbarkeit der Sublimatbeulchen mit Hämatoxylin nicht konstatieren. Vor allem aber zeigen sie, worin ich Sacerdotti ganz beitrete, gegen verdünnte Essigsäure ein entgegengesetztes Verhalten wie die Blutplättchen. Diese persistieren, jene lösen sich. Die außerordentliche Resistenz der sonst als so vulnerabel angesehenen Blutplättchen gegenüber der verdünnten Essigsäure beruht ja wohl auf ihrem Gehalt an Kernsubstanz, die Lilienfeld in ihnen nachwies; und wir dürfen wohl im Gegensatz zu Wlassow annehmen, daß den Sublimatbeulchen die gegen Essigsäure resistente Kernsubstanz abgeht. Überhaupt darf man sich schon von vornherein sagen, daß das Wlassowsche Sublimatexperiment keine geeignete Methode zur Darstellung der normalen Blutplättchenbildung aus roten Blutkörperchen sein kann, denn das Sublimat wirkt ja als intensives Alterans und momentanes Fixierungsmittel auf die roten Blutkörperchen. Immerhin ist es bemerkenswert, daß selbst unter diesen ungünstigen Bedingungen so Blutplättchen ähnliche Bildungen aus roten Blutkörperchen hervorgehen.

Wenn aber Sacerdotti auf Grund seiner Experimente weiter meint, die Möglichkeit der Entstehung von Blutplättchen aus roten Blutkörperchen überhaupt leugnen zu können, so muß ich dem ganz entschieden entgegentreten. Schon vom theoretischen Standpunkt aus muß man gegen die Art der

Sacerdottischen Beweisführung lebhafte Bedenken äußern. Kann ein solch chemischer Beweis für morphologische Beziehungen zwingend sein? Ich glaube nicht. Es ließen sich sogar verschiedene Möglichkeiten denken, die einen solchen Beweis widerlegten. So könnten ja Produkte der roten Blutkörperchen nach ihrer Ausscheidung weitere chemische Umsetzungen durchmachen, die sie Reagentien gegenüber sich anders als ihre Mutterelemente verhalten ließen. Oder es könnten die roten Blutkörperchen in ihren verschiedenen Altersstadien ein anderes chemisches Verhalten gewinnen, indem sie z. B. ihre Kernsubstanz, die ja, soweit Nuclein, in Essigsäure unlöslich ist, allmählich verlieren. Man darf ja auch in den roten Blutkörperchen der Säugetiere Nuclein, das von ihrem frühern Kern herstammt, annehmen, ganz gleichgültig, ob man der Annahme der Kernausstoßung folgt, wobei man ja festhalten muß, daß der Kern während der bei seiner Reifung sich vollziehenden Volumenverminderung Substanz an das Plasma abgibt, oder ob man eine allmähliche Auflösung des Kerns im Protoplasma annimmt. Tinctoriell haben ja Lavdowsky, Arnold, Maximow u. a. Kernsubstanz (Nucleoide) in den roten Blutkörperchen nachgewiesen. Von chemischer Seite wird zwar zumeist nur den kernhaltigen roten Blutkörperchen Nuclein zugeschrieben, doch gibt Woolderidgean, daß auch in den Stromata der roten Blutkörperchen nucleinartige Substanz enthalten sei.

In Wirklichkeit aber konnte ich im Gegensatz zu Sacerdotti feststellen, daß eine Auflösung der roten Blutkörperchen (wenigstens bei diesen Koncentrationen der Essigsäure) nicht erfolgt, sie persistieren in ihren Schatten. Es existieren also Teile in roten Blutkörperchen, die gegen Essigsäure so resistent sind, wie die Blutplättchen, es sei in dieser Hinsicht besonders auf die obigen Agarversuche hingewiesen. Es können eben aus roten Blutkörperchen sowohl Substanzen hervorgehen, die in Essigsäure unlöslich sind, als solche, die sich darin lösen. Ich muß also den Versuch Sacerdottis, einen Beweis geliefert zu haben, daß aus roten Blutkörperchen keine Blutplättchen hervorgehen können, als gescheitert betrachten.

Andrerseits kann aus Sacerdottis Versuchen, gleichviel wie ihr Resultat auch sei, niemals eine morphologische Selbständigkeit der Blutplättchen erschlossen werden, die nur von von morphologischer Seite durch den Nachweis einer selbständigen Entwicklung bewiesen werden könnte.

Wir kommen also zum Schlusse, daß Sacerdotti aus in der Hauptsache richtigen Beobachtungen viel zu weitgehende Schlüsse gezogen hat, denen wir durchaus nicht folgen können.

Die Sacerdottischen Untersuchungen haben in der Literatur mehrfach Erwähnung gefunden:

So von Petrone, der, nach dem mir vorliegenden Referat, die Angaben Sacerdottis bestätigen und weitere Differenzen zwischen Zooid, das er als den persistierenden Kern der Säugetier-Erythrocyten auffaßt, und den Blutplättchen bringen soll. Das Zooid soll sich jedoch beim Austritt aus den roten Blutkörperchen verändern und die Eigenschaften echter Blutplättchen annehmen. Neuerdings tritt Petrone wieder für eine morphologische Selbständigkeit der Blutplättchen ein.

Hirschfeld bestätigt ebenfalls die Befunde Sacerdottis. Er behauptet, dass auch die Abschnürungen Arnolds und seiner Schule an den roten Blutkörperchen auf 5procentige Essigsäurezusatz verschwinden, also keine wahren Plättchen seien, diese blieben da erhalten. Auch gibt er tinctorielle Verschiedenheiten zwischen beiden an. Doch findet er den Sacerdottischen Schluß aus diesen Experimenten, die Abstammung aus roten Blutkörperchen überhaupt zu bestreiten, nicht für angängig. Eine nähere Darstellung, wie er die Abschnürungen etc. auf ihr Verhalten geprüft hat, gibt Hirschfeld nicht. Bezüglich der angeblichen tinctoriellen Differenzen sei hier nur auf die Arbeiten Arnolds verwiesen, der zeigte, daß sich die von ihm beobachteten Elemente zum Teil genau wie Blutplättchen in ihrem färberischen Verhalten darstellten.

Bezüglich des chemischen Verhaltens habe ich versucht, Abschnürungen durch Einwirkung hyperisotonischer Salzlösungen ($NaCl$, $CaCl_2$, IK, $KClO_3$) auf Blut im einfachen Deckglas-Objekträgerpräparat zu erhalten und die Wirkung der 5 p. c. Essigsäure darauf zu beobachten; doch erwiesen sich die tech-

nischen Schwierigkeiten der Beobachtung von einzelnen solchen Gebilden, während die Essigsäure zufloß, als zu hinderlich. Einmal konnte ich wohl sehen, dass eine hämoglobinhaltige Abschnürung, etwa 1/8 so groß als das Blutkörperchen, unter dem Einfluß der Essigsäure ihr Hämoglobin abgab und dann, solange sie zu beobachten war, d. h. mindestens einige Minuten, sich sehr resistent gegen Essigsäure verhielt; nachdem schon sämtliche rote Blutkörperchen verschwunden waren, blieb sie noch erkennbar, bis sie sich schließlich, indem sie weggespült wurde, der Beobachtung entzog. Doch ist diese einzelne Beobachtung natürlich nicht entscheidend. Vielleicht zeigen auch die einzelnen Abschnürungen bezüglich ihrer Resistenz gegen Essigsäure ein verschiedenes Verhalten.

Ich gebe nun weiter das Ergebnis einer Anzahl anderer Versuche wieder, die ich im Anschluß an früher von Schwalbe gemachte Versuche und Beobachtungen angestellt habe, und die eine weitere Stütze der Ansicht sind, daß Blutplättchen von roten Blutkörperchen abstammen. Schwalbe konnte in Übereinstimmung mit früheren Beobachtern, so Arnold, konstatieren, daß gewissen Salzlösungen in bestimmten Konzentrationen eine starke plättchenbildende Wirkung zukommt. Schwalbe fand bei genaueren Untersuchungen, daß ein interessantes Verhältnis besteht zwischen der gerinnungsbefördernden Wirkung einer Salzlösung einerseits und der plättchenbildenden andererseits, und er konnte so schliesslich den Satz aufstellen, daß man „in der Blutplättchenbildung den morphologischen Ausdruck der Gerinnung des normalen Blutes finden könne". Ich wollte nun untersuchen, ob Agarzusatz auf diese Blutplättchenbildung einen Einfluß hat und, wenn dies der Fall, in welcher Weise er sich darstellt. Außerdem wollte ich das Verhalten des defibrinierten Blutes zu Salzlösungen prüfen.

Es wurde zu diesen Versuchen Chlornatrium gewählt, da dieses keine spezifische Nebenwirkung auf die Blutelemente besitzt, d. h. in einer dem Plasma isotonischen Lösung sich indifferent verhält (cf. Schwalbe). Es wurden Agarsalzgemische in der Weise hergestellt, daß in destilliertem Wasser 1—2 p. c. Agar unter Erwärmen gelöst wurden. Diese Lösung wurde

circa 1/2 Stunde zum Kochen erhitzt und dann heiß durch ein Faltenfilter filtriert. Zu bestimmten Mengen des Filtrats wurde nun so viel Kochsalz zugesetzt, daß ein 0.5, 0,9, 10 p. c. und ein konzentrierter Kochsalzagar entstand. Es empfiehlt sich, für die stärkeren Lösungen eine größere Agarmenge (ca. 2 p. c.) zu nehmen, um der Mischung genügende Festigkeit zu geben. Mit diesem Salzagar wurden nun Blutpräparate ganz in der Deetjenschen Weise hergestellt.

Auf 0,5 p. c. Kochsalzagar ergaben sich Quellungserscheinungen an roten Blutkörperchen und Blutplättchen, wie an gewöhnlichen Präparaten. Sehr gut erhalten sich Blutplättchen und rote Blutkörperchen auf dem 0,9 p. c. Kochsalzagar; hier erwies sich 2—10 p c. Salzagar von ziemlich gleicher Wirkung. Schon sofort nach Anfertigung des Präparats fanden sich massenhaft Plättchen und Körnchen aller Grössen, viel zahlreicher als auf 0,9 p. c. Agar. Nach und nach nehmen die Körnchen und Plättchen immer mehr zu, die Plättchen werden bald körnig und zerfallen nach einiger Zeit selbst in Körnchen. Die roten Blutkörperchen erscheinen stark deformiert, geschrumpft und blaß. Nach einiger Zeit (ca. 1/4 Stunde) treten in einzelnen, dann immer zahlreicheren Blutkörperchen feine dunkle Körnchen und Fädchen im Innern auf. Andere Blutkörperchen quellen und geben ihr Hämoglobin ab und enthalten nur wenig oder keine Körnchen. Auffallend ist die geringe Zahl von Maulbeer- und Stechapfelformen im Vergleich zu anderen Präparaten. Es scheinen die meisten Abschnürungen sehr rasch vor sich zu gehen, andere sieht man auch unter seinen Augen sich vollziehen.

Man kann nun das färberische Verhalten dieser Plättchen und Körnchen am Trockenpräparat weiter beobachten. Solche lassen sich in folgender Weise erhalten: Man setzt diese Salzagarpräparate in geschlossener Schale den Dämpfen einer 10 bis 30 p. c. Formalinlösung 1—24 Stunden aus, hebt das Deckgläschen ab und härtet hierauf 1—2 Minuten in 4 p. c. Formalin nach, spült in destilliertem Wasser ab und färbt dann. Mit Hämatoxylin nehmen die Plättchen schwach blauen Farbton an, meist in diffuser Weise, an einigen ist noch eine stär-

ker färbbare Innensubstanz nachweisbar, die noch deutlicher bei Doppelfärbung mit Eosin hervortritt. Offenbar haben die meisten durch die stärkere Salzlösung bezüglich ihres färberischen Verhaltens notgelitten. Die roten Blutkörperchen erscheinen ungefärbt, bezw. färben sich mit Eosin, um so besser, je mehr sie ihr Hämoglobin erhalten haben; auch der körnigfädige Bau tritt dabei schön hervor, indem diese Körnchen stärker eosinrotgefärbt erscheinen.

Es wurde versucht, ob man etwa durch Zusatz der von Deetjen angegebenen Salze (metaphosphorsaurem Natron und Dikaliumphosphat) zum Kochsalzagar den Zerfall der Blutplättchen aufhalten könnte. Beim Betrachten solcher Präparate erhielt man ein Bild, das leicht zu Täuschungen hätte Anlaß geben können. Das Gesichtsfeld erschien ganz übersät mit sehr plättchenchenähnlichen Gebilden. Diese stellten sich bei näherer Untersuchung als Niederschläge heraus, die bei Zusatz des metaphosphorsauren Natron zu stärkeren Chlornatriumlösungen entstehen und auch im Reagenzglas erhältlich sind. Man kann dabei sehen, wie ähnlich solche Niederschläge den Blutplättchen erscheinen können. Es ist daher bei Salzagarversuchen auch stets am Platze, sich durch Anfertigung von Kontrollpräparaten ohne Blut von der Abwesenheit solcher Bildungen zu überzeugen.

Auf konzentriertem Salzagar fanden sich neben den stark verschrumpften roten Blutkörperchen ziemlich zahlreiche, aber stark veränderte, körnige Plättchen, ihre Zahl erschien mir aber geringer, als auf 2—10 p. c. Kochsalzagar. Im großen und ganzen stimmen die Resultate mit denen überein, die Schwalbe an andersartigen Präparaten erhielt.

Es wurden nun noch einige Versuche am defibrinierten Blute angestellt, wo ja ein wichtiger Faktor, die Gerinnungsfähigkeit, wegfällt. Am Präparate in der feuchten Kammer mittels eines Deckglassplitters nach Neumann zeigten sich die roten Blutkörperchen in 8 p. c. Kochsalzlösung blaß, stark deformiert, aber wenig Stechapfel- und Maulbeerformen. Die Zahl der Blutplättchen war gering, nahm mit der Zeit nur wenig zu, dabei traten feine Körnchen auf, wahrscheinlich aus den

inzwischen körnig veränderten Erythrocyten stammend. Diese Körnchen ballten sich zu Haufen zusammen und hafteten fest am Deckglase an. Etwas reichlicher erschienen mir die Blutplättchen auf 8 p. c. Kochsalzagar im defibriniertem Blute, aber stets weit geringer, als im nichtdefibrinierten Blute. Gegen (5 p. c.) Essigsäure zeigte sich ein Teil dieser plättchenartigen Gebilde resistent. Fixierte und gefärbte Präparate zeigen eine recht geringe Zahl von Blutplättchen und ähnlichen Gebilden. Es scheint so, daß die roten Blutkörper des defibrinierten Blutes, die in die Zusammensetzung der Blutplättchen eingehenden Substanzen bei der Defibrination größtenteils schon abgegeben zu haben, oder daß sie sich dabei so verändert haben daß die Plättchenbildung-anregenden Salzlösungen sie in anderer Form, sei es z. B. als Körnchen, austreten lassen.

Ich hatte öfters den Eindruck, als ob in Salzagarpräparaten die Blutplättchenzahl größer sei, als in anderen mit der entsprechenden Salzlösung hergestellten. Sollte sich dies bestätigen, so müßte man daran denken, daß die beim Agarpräparat eine größere Rolle spielende Adhäsion einen befördernden Einfluß auf die Blutplättchenbildung hat. Doch bedürfte diese Frage noch weiterer Aufklärung.

Zum Schlusse möchte ich noch auf einige neuere Arbeiten über die Blutplättchen näher eingehen. Zweifellos die meiste Beachtung hat die Deetjensche gefunden, worin er auf Grund seiner eigenartigen Methode zur Anschauung gekommen ist, daß die Blutplättchen selbständige Zellen und keine Zellderivate seien. Er stützt sich dabei wesentlich auf zwei Argumente, daß sie nämlich amöboid beweglich wären und andererseits einen Kern besäßen.

Was den ersten Punkt, die amöboide Beweglichkeit, betrifft, so spricht sie als solche noch nicht für die Zellnatur. Es ist seit langem bekannt, daß auch abgetrennte Stückchen des Protoplasmaleibes der Leukocyten amöboid beweglich sein können, und auch an Abschnürungsprodukten der roten Blutkörperchen sind ähnliche Formveränderungen beobachtet worden (Arnold). Es wäre dies auch aus der protoplasmatischen Natur der roten Blutkörperchen ja verständlich, und dies wurde auch bisher all-

gemein angenommen. Wenn nun neuerdings Weidenreich eine solche bei den reifen Erythrocyten der Säugetiere leugnen will, so glaube ich, dem entschieden entgegentreten zu müssen. Weidenreich nimmt an, daß die roten Blutkörperchen nur aus Membran und flüssigem Inhalt, dem Hämoglobin, bestünden. Der Annahme einer Membran kann man ja insoweit folgen, als man annimmt, daß die äußere Schicht des roten Blutkörperchens eine dichtere Beschaffenheit besitze, sodaß ja viele Autoren (cf. Arnold) von einer solchen Zellwandschicht sprechen. Deetjen zeigte neuerdings, daß eine solche auch färberisch darstellbar ist, und dieser Befund läßt sich leicht bestätigen. Daß aber das Innere ohne Struktur, ohne protoplasmatische Substanz, nur flüssiges Hämoglobin sei, steht im Widerspruch mit den Resultaten vieler anderer Autoren. So haben viele eine körnigfädige Struktur der Innenschicht darstellen können (Löwit, Arnold) oder einen färbbaren Innenkörper (Nukleoid); weiter hat z. B. Schwalbe gezeigt, daß man unter gewissen Umständen in roten Blutkörperchen mit Neutralrot färbbare Granula, die wir ja auf protoplasmatische Substanz zu beziehen gewohnt sind, nachweisen kann. Die oben beschriebenen Sublimatbeulchen sieht man auch aus Schatten, die ja nach Weidenreich nur die leere Membran darstellen sollen, austreten: sehr schön z. B. wenn man Sublimatblut auf 0,5 p. c. Kochsalzagar ausbreitet. Dabei sieht sich Weidenreich genötigt, um die Fixierung des Kernes in kernhaltigen roten Blutkörperchen zu erklären, anzunehmen, daß hier „vereinzelte Protoplasmastränge von Zell- zur Kernmembran ziehen", trotzdem er sie hier (z. B. bei den Froschblutkörperchen) so wenig hat nachweisen können, wie bei den Erythrocyten der Säugetiere. Ich kann also diese Weidenreichsche Auffassung vom Baue der roten Blutkörperchen nicht für richtig halten.

Die Tatsache der Formveränderlichkeit der Blutplättchen ist von vielen Beobachtern bestätigt worden (so Kopsch, Dekhuyzen, Schwalbe, Hirschfeld, Puchberger). Doch herrschen über die Deutung Differenzen. Schon Eberth und Schimmelbusch haben solche Formveränderungen an Blutplättchen beschrieben und abgebildet, hielten sie aber für rein

passive Bewegungen. Neuerdings haben Wlassow und Sepp einige Versuche angegeben, die gegen die amöboide Natur dieser Gestaltsveränderungen sprechen.

Das zweite Argument, worauf sich Deetjen als Stütze der Zellnatur der Blutplättchen beruft, ist ihr Kerngehalt. Deetjen will den Kern schon als lichtbrechenden grünlichen Körper in den ungefärbten Blutplättchen auf Agar gesehen haben; Puchberger hat ihn dabei nicht finden können. Wlassow und Sepp halten diese Erscheinung bereits für eine eingetretene Veränderung, die beginnende Differenzierung der Plättchen. Deetjen hat aber auch färberisch einen mit Hämatoxylin färbbaren Innenkörper in den Blutplättchen nachgewiesen, was übrigens Arnold bereits früher angegeben hatte, und die meisten haben diesen Befund bei der Nachprüfung bestätigt, wenn man dabei auch hervorheben muß, daß es auch rein protoplasmatische Plättchen ohne Innenkörper gibt. Nur können sehr viele nicht, wie Deetjen, darin einen Kern, sondern nur chromatische Substanz sehen, da jede Kernstruktur fehlt (Arnold, Schwalbe, Wlassow und Sepp). Solche mit Hämatoxylin färbbare Innenkörper sieht man ebenso in sicheren Abschnürungsprodukten von roten Blutkörperchen, wie dies früher schon Arnold und neuerdings wieder Schwalbe und Solley demonstrierten.

Die starke Färbbarkeit, die Deetjen erzielte, beruht wohl auf der sehr kurzen Fixierungszeit seiner Präparate; und so dürften sich auch die Mißerfolge früherer Autoren, wie Hayems, Bizzozeros, Eberth und Schimmelbuschs bei der Hämatoxylinfärbung der Plättchen erklären. Andererseits zeigt sie wieder, wie labil diese chromatische (Kern) Substanz sein muß, da z. B. die Kernsubstanz der weißen Blutkörperchen auch bei der stärksten Fixierung nichts von ihrer Färbbarkeit einbüßt. Die elektive Färbemethode Rabls, der Heidenhains Eisenhämatoxylinmethode aufs Blut überträgt, beruht wohl ebenfalls auf der relativ kurzen Fixationsdauer, indem er mit konzentriertem Sublimat nur $^1/_2$ Stunde, statt wie sonst viele bis 24 Stunden fixiert. Argutinsky hat den Innenkörper mit einer der Romanowskyschen Färbung nachgebildeten Methode darstellen können.

Auch Puchberger, der mit einer neuen Färbung mittels Brillantkresylblau die Blutplättchen untersuchte, kann die färbbare Substanz nicht für einen Kern halten. Er schildert sehr eingehend die bei seiner Färbung sich abspielende Differenzierung in die beiden Substanzen Hayems und Bizzozeros und nennt sie nach ihrer Färbbarkeit Chromomer und Hyalomer. Viele seiner Abbildungen zeigen eine überraschende Ähnlichkeit mit den Bildern, die ich nach Einwirkung von Essigsäure auf das Blut und folgender Methylviolettfärbung erhielt. Wenn er meint, daß man durch diese Färbemethode die Arnoldschen Abschnürungen oder endoglobulären Plättchen Hirschfelds von echten Blutplättchen abgrenzen könne, so möchte ich vorläufig bezweifeln, ob diese sich gegenüber dem Kresylblau anders als zu andern basischen Farbstoffen, wie dem Methylviolett gegenüber, verhalten, wo sie sich genau wie Blutplättchen verhielten. Jedenfalls bedürfte dies erst eingehender Untersuchungen.

Indem ich schließlich meine Anschauungen kurz zusammenfasse, möchte ich die Blutplättchen nicht für selbständige Zellen, sondern nur für Zellderivate halten. Die große Mehrzahl der Plättchen des normalen Blutes stammt von roten Blutkörperchen ab, während andere von weißen sich herleiten mögen. Die meisten besitzen Kernsubstanz, die sich färberisch darstellen läßt und die Ursache ihrer Resistenz gegenüber der verdünnten Essigsäure ist.

Am Schlusse dieser Abhandlung möchte ich Herrn Geheimrat Arnold für die Anregung zu dieser Arbeit, sowie ihm und Herrn Dr. Schwalbe für die mir vielfach gewährte Unterstützung meinen verbindlichsten Dank aussprechen.

Literatur.

1. Argutinski, P.: Zur Kenntnis der Blutplättchen. Anat. Anz. Bd. 19, 1901.
2. Arnold, Fr.: Handbuch der Anatomie des Menschen. Freiburg, 1845.
3. Arnold, J.: Zur Biologie der roten Blutkörperchen. Münch. med. Woch. No. 18, 1896.

Derselbe: Zur Morphologie und Biologie der roten Blutkörperchen. Dieses Arch. Bd. 145, 1896.

Derselbe: Die korpuskulären Elemente des Froschblutes und ihr Verhalten bei der Gerinnung. Dieses Arch. Bd. 148, 1897.

Derselbe: Über die Herkunft der Blutplättchen. Centrbl. f. Path. Bd. 8, 1897.

Derselbe: Zur Morphologie der extravaskulären Gerinnung. Dieses Arch. Bd. 150, 1897.

Derselbe: Zur Morphologie der intravaskulären Gerinnung und Pfropfbildung. Dieses Arch. Bd, 155, 1899.

4. Aschoff. L.: Über den Aufbau der menschl. Thromben etc. Dieses Arch. Bd. 130, 1892.
5. Beale: Quarterly Journal of microsc. sc. 1868. Transactions of the micr. sor. 1864, Bd. 12.
6. Bizzozero, J.: Über einen neuen Formbestandteil des Blutes etc. Dieses Arch. Bd. 90. 1882.

Derselbe: Über die Blutplättchen. Festschr. f. Virchow, 1891.

7. Bremer: Über die Herk. u. d. Bedeutg. d. Blutplättchen. Zentrbl. f. d. med. Wissensch. 1894.
8. Czermak, N.: Einige Ergebnisse etc. Arch. f. mikr. Anat. Bd. 42, 1893.
9. Deetjen, H.: Untersuch. über d. Blutplättchen, Kiel 1900. Dieses Arch. Bd. 164, 1901.

Derselbe: Hülle d. roten Blutk. Dieses Arch. Bd. 165, 1901.

10. Dekhuyzen, M. C.: Über d. Thrombocyten. Anat. Anz. B. 19, 1901.
11. Determann: Klin. Untersuch. über Blutpl. Dtsch. Arch. f. klin. Med. Bd. 61. 1898.
12. Donné: Compt. rend. T. XIV. 1842.
13. Eberth C. J. und Schimmelbusch, W.: Die Thrombose nach Versuchen etc., Stuttgart 1888.
14. Ebner: Köllickers Handbuch der Gewebelehre, Bd. III. 1903.
15. Eisen, G.: On the blood plates of the human blood etc. San Francisko 1899.
16. Engel, C. S.: Zur Entstehung d. körp. Elemente d. Blutes, Arch. f. mikr. Anat. Bd. 42, 1893.
17. Feldbausch, Fr.: Der Einfl. versch. Stoffe auf d. rot. Blutk. Dieses Arch. Bd. 155, 1899.
18. Foà & Carbone: Zieglers Beiträge, Bd. V, 1889. Zit. nach J. Arnold.
19. Gibson: Journ. of anatom. Bd. 20, 1886, zit. nach Virch.-Hirsch. Jahresber.
20. Grawitz: Klin. Patholog. d. Blutes, Berlin 1002. II. Aufl.
21. Halla, Zeitschrift f. Heilkunde, Bd. 4, zit. nach J. Arnold.
22. Hayem, Du sang, etc. 1889, Paris.
23. Hauser, G.: zit. nach J. Arnold.
24. Hirschfeld H.: Üb. d. Entst. d. Blutpl. Dieses Arch. Bd. 166.

Derselbe: Zur Blutpl.-Frage, Anat. Anz. Bd. 20. 1901.

25. Hlava, J.: Die Beziehungen d. Blutpl. Bizz. etc. Arch. f. exp. Path. u. Pharm. Bd. 17, 1883.
26. Howell: The life history of the formed elements etc. Journ. of morph. Bd. 4, Boston, 1890.

27. Kopsch, Fr.: Die Thromboc. d. Menschenbl., Anat. Anz. Bd. 19. 1901.
28. Laker, C.: Studien über die Blutscheibchen etc. Sitzungsbericht der Kais. Akad. zu Wien, 1882.
Derselbe: Die Blutscheibchen sind ein konst. Formenelement etc. Dieses Arch. Bd. 116. 1889.
29. Lavdowsky, M.: Blut und Jodsäure etc., Zeitschr. f. Mikr. Bd. 10, 1893.
30. Lilienfeld, L.: Hämatol. Untersuchungen. Arch. f. Anat. u. Phys. 1892.
31. Loewit, M.: Üb. d. Präexist. d. Blutpl. etc. Dieses Arch. Bd. 117. 1889.
32. Maximow, A.: Üb. Struktur u. Entk. etc. Arch. f. Anat u. Phys. 1899.
33. Mondino e Sala: Arch. ital. de biol. Bd. 12, 1889.
34. Mosso, A.: Die Umwandl. d. roten Blutkörp. Dieses Arch. Bd. 109. 1887.
35. Müller, Fr.: Die morphol. Veränderungen etc. Zieglers Beiträge, Bd. 23, 1898.
36. Neumann, E.: Hämatolog. Studien. Dieses Arch. Bd. 143, 1896.
37. Neumann, L.: Üb. d. Entwick. rot. Blutk. etc. Dieses Arch. Bd. 119, 1890.
38. Pappenheim, R.: Demonstrationen, Münch. med. Woch. Nr. 24, 1901.
39. Petrone, A.: Sur le sang. Arch. ital. de biol. Bd. 36. 1901.
Derselbe: Il val. reale degl. ematoblasti o piastr. del sang. Boll. d' Akad. Gioenia da Sc. Nat. in Catanie F. 60. 1899.
Derselbe: La modif. strutturale dell'emasia etc. ibid. F. 63. Ref. Jahrb. f. Anat. u. Ent. 1900.
Derselbe: ibid. März 1901. zit. nach Puchberger.
40. Puchberger, J.: Bemerkungen zur vit. Färbung d. Blutpl. etc. Dieses Arch. Bd. 471, 1903.
41. Rabl, H.: Üb. eine elekt. Färbemeth. etc. W. Kl(Woch. 1896.
42. Sacerdotti, C.: Erythrocyten u. Blutpl. Anat. Anz. Bd. 17. 1900.
Derselbe: Anat. Anz. Bd. 18, Aug. Hft. 1900.
43. Sachs, H.: Über den Austritt d. Hämogl. aus subl. gehärt. Blutk. Münch. med. Woch. 1902.
44. Scherer, E.: Über Zooid u. Oikoidbildg. etc. Zeitschr. f. Heilkunde, Bd. 17, 1896.
45. Schmauch, G.: Über endogobul. Körperch. i. d. Erythrocyten d. Katze. Dieses Arch. Bd. 156, 1899.
46. Schultze, M.: Ein heizbarer Objektt. etc. Arch. f. mikr. Anat. Bd. 1, 1865.
47. Schwalbe, E.: Die morph. Umwandlg. d. rot. Froschblutkörp. Dieses Arch. Bd. 158, 1899.
Derselbe: Unters. z. Blutgerinnung, Braunschweig, 1900.
Derselbe: Der Einfluß der Salzlös. auf d. Morphol. d. Gerinnung. Münch. med. Woch. No. 10, 1901.
Derselbe: Zur Blutplättchenfrage. Anat. Anz. Bd. 20, 1901.
Derselbe: Nochmals z. Blutplättchenfrage. Anat. Anz. Bd. 21, 1902.
Derselbe und Solley, J. B.: Die morph. Veränd. d. Blutk. b. d. Toluylendiamin-Vergift. Dieses Arch. Bd. 168, 1902.

48. Weidenreich, Fr.: Studien üb. d. Blut etc. I. Arch. f. mikr. Anat. u. Entw. Bd. 61, 1992.
49. Welti, E.: Über die Todesursache nach Hautverbrennungen. Zieglers Beiträge, Bd. 4, 1889.
50. Wlassow, K.: Unters. üb. d. histor. Vorgänge etc. Zieglers Beiträge, Bd. 15, 1894.
Derselbe und Sepp, E.: Üb. d. Kern u. d. amöboide Bewegung d. Blutpl. Zentrbl. f. allg. Pathol., Bd. 18, 1902.
51. Wooldridge: Zur Chemie der Blutkörperchen. Arch. f. Anat. u. Phys., 1881.
52. Zenker, K.: Über intravaskuläre Blutgerinnung etc. Zieglers Beiträge. Bd. 17, 1895.
53. Zimmermann, G.: Über den Faserstoff etc. Arch. f. phys. Heilkunde. Jahrg. 6, 1847.
Derselbe: Zur Blutkörperchenfrage. Dieses Arch., Bd. 18, 1860.

XV.

Ein Fall von akuter Leukämie, mit einem Schema für die Einteilung der Leukämien und Pseudoleukämien.

Von
F. Parkes Weber M. D., F. R. C. P.,
Oberarzt am Deutschen Hospital zu London.

Ein sehr anämischer Mann, Wilhelm R., 49 Jahre alt, wurde am 13. September 1902 wegen Purpura usw. in das German Hospital in London aufgenommen und starb am darauffolgenden Tage. Ich selbst sah ihn nicht mehr lebend, indessen wurden Aufzeichnungen von dem House-Physician, Herrn Dr. Quosig, gemacht. Nach den Angaben der Ehefrau des Patienten begann dessen Krankheit ungefähr 8 Wochen vor seinem Tode. Das Zahnfleisch war geschwollen und blutete leicht, und er hatte Flecken auf seiner Haut. Er litt an Hals-, Kopf- und Rückenschmerzen und magerte ab. Vor dieser seiner letzten Krankheit scheint er sich im allgemeinen einer guten Gesundheit erfreut zu haben. In der Anamnese war Syphilis und Alkoholismus nicht zu entdecken. Seine gesund aussehende Frau hatte 8 Kinder geboren (4 davon waren noch am Leben, 4 tot), außerdem hatte sie 4 Fehlgeburten. Ungefähr 12 Monate vorher hatte Patient über Unbehagen und Schmerzen im Leibe zu klagen. Einmal hatte er Influenza, öfters Halsschmerzen, was er jedoch kaum beachtete.

Status am Tage der Aufnahme.

Der Pat. war sehr anämisch, und dunkle, violettrote Petechien fanden sich in der Haut an dem ganzen Körper. Die Temperatur betrug 37,8° C, Puls 114 p. Minute. Dyspnoe. Der Patient war etwas benommen, jedoch antwortete er auf Fragen richtig, der Atem hatte einen widerlichen Geruch. Das Zahnfleisch war blaß und geschwollen. Die Tonsillen waren vergrößert, sodaß sie sich in der Mitte fast berührten, die Uvula ödematös. Die Zunge war feucht und etwas belegt. Auf der linken Wange fand sich eine dunkelrote, umschriebene Schwellung von der ungefähren Größe einer kleinen Kastanie, mit einer Fistel in der Mitte, aus der sich dünnflüssiges, eiteriges Material entleerte. Nach Angaben des Patienten bestand diese Schwellung seit 8 Tagen. Die zervikalen, axillaren und inguinalen Lymphdrüsen waren in mäßigem Grade vergrößert. Über den Lungen fand sich leichtes Bronchialrasseln, und über der Herzspitze ein systolisches Geräusch. Die Milz war groß, die untere Kante war drei Finger breit unter dem Rippenbogen zu fühlen. Die Leber erschien vergrößert; kein Ascites, aber Ödem an den Knöcheln. Patellarreflex gut, leichter Fußklonus Plantarreflex normal. Sensibilität normal; Pupillen gleich groß, reagieren auf Lichteinfall. Urin: sauer, etwas Eiweiß, kein Zucker, spezifisches Gewicht: 1012.

Am nächsten Morgen betrug die Temperatur des Patienten 38,2° C. Trotz der Anwendung von Strychnin und subcutaner Kochsalzinfusion nahm seine Schwäche ständig zu, und um 5 Uhr nachmittags trat der Tod ein.

Blutbefund.

Leider wurde das Blut während des Lebens nicht untersucht. Das bei der Sektion im Herzen befindliche Blut hatte eine besonders blaßbraunrote Farbe, als ob es mit Milch gemischt wäre. Für die mikroskopische Untersuchung wurden Präparate entnommen. Es fand sich keine Poikilocytosis und die Erythrozyten waren gut erhalten. Die weißen Blutkörperchen waren an Zahl sehr vermehrt; an einzelnen Stellen fanden sich fast ebensoviele derselben im Gesichtsfelde wie rote. Immerhin aber glaube ich, nach den Befunden des Blutes in den Blutgefäßen der Organschnitte, daß das Verhältnis der weißen Blutkörperchen zu den roten sich als viel geringer herausgestellt hätte, wenn das Blut während des Lebens des Patienten untersucht worden wäre.

Die differenzierende Zählung der weißen Blutkörperchen wurde in liebenswürdigster Weise von Herrn Dr. G. L. Eastes für mich ausgeführt: kleine Lymphocyten 36,4 p. c., große Lymphocyten 56,3 p. c. (totale Lymphocytenmenge 92,7 p. c.), polymorphonukleäre 0.2 p. c., eosinophile 1,1 p. c., Myelocyten 2,4 p. c., eosinophile Myelocyten 3,6 p. c. Diese Ausrechnung stellt das Durchschnittsresultat dar aus der Zählung von fünf verschiedenen Teilen eines ziemlich großen Blutpräparates, wobei 200 weiße Blutkörperchen in jedem Teil gezählt wurden. Die Größe der Lymphocyten schien von der Dicke der ausgestrichenen Blutschicht abzuhängen. Nach

Ansicht von Dr. Eastes waren die Lymphocyten im allgemeinen von mittlerer Größe, doch mehr nach der größeren wie der kleineren Form hinneigend. Die prozentualen Verhältnisse der anderen vorhandenen Blutzellen wechselten in verschiedenen Stellen desselben Präparates. Es fanden sich nur wenige kernhaltige rote Blutkörperchen.

Sektionsbefund.

Das Herz wog 400 g. Kein perikardialer Erguß; doch ein circumscripter pericarditischer Fleck fand sich über der Mitte der Herzvorderseite,[1]) sowie viele Petechien unter dem Pericardium viscerale. Der Herzmuskel war außerordentlich blaß und schlaff. Keine Erkrankungen an den Klappen.

Die Lungen waren etwas ödematös. In beiden Spitzen fanden sich kleine Narben; über einem Teile der rechten Lunge zeigte sich eine alte pleuritische Adhäsion.

Die Milz war groß, Gewicht 743 g, und von der Konsistenz und Farbe eines weichen „Chocoladenpuddings".

Die Leber war groß und sehr blaß. Sie wog 2743 g. Die mikroskopische Untersuchung klärte einigermaßen die Gewichtsvermehrung des Organs auf, denn die interacinösen Räume waren vollgepackt mit „leukocytenartigen" Zellen, deren Anordnung an die interacinöse Zellinfiltration bei beginnender Lebercirrhose erinnerte. Ich werde unten noch auf den mikroskopischen Befund zurückkommen.

Die Nieren waren blaß und wogen zusammen 457 g. Die Kapseln waren leicht abstreifbar. Ein kleiner, weißlicher Fleck in der Rinde einer Niere wurde mikroskopisch untersucht und zeigte eine Anhäufung von „Leukocyten-artigen" Zellen, ähnlich den oben in den interacinösen Räumen der Leber beschriebenen. Die mikroskopischen Eigentümlichkeiten dieser Zellen werde ich unten erörtern.

Pankreas makroskopisch ohne Abweichungen.

Der Magen wies submuköse Petechien auf. Im Darm wurden Abweichungen weiter nicht gefunden, eine eingehendere Untersuchung desselben fand indessen auch nicht statt.

Alle mesenterialen Lymphdrüsen waren von beträchtlicher Größe; eine derselben aus der Gegend des Leberhilus wurde für die mikroskopische Untersuchung ausgesucht (s. unten).

Das Gehirn (Gewicht 1457 g) zeigte keine Abweichungen, nur die Pia mater schien blutig infiltriert.

Von den geschwellten oberflächlichen Körperlymphdrüsen wurde die

[1]) Dieser Fleck stand offenbar in Beziehung zu dem Sehnenfleck („milkspot"), der sich so oft an der Vorderseite des Herzens findet, und stärkt die Ansicht, daß solche Sehnenflecke oft aus einem früheren pericarditischen Fleck entstehen.

suprakondyläre Ellbogenlymphdrüse für die mikroskopische Untersuchung herausgeschnitten (s. unten).

Knochen. Untersucht wurden ein Femur und ein Humerus. Das Balkengewebe in den Köpfen dieser beiden Knochen enthielt sehr blasses Mark, aber das Mark in den Schäften war im wesentlichen von einer bräunlich-roten Farbe, creamartig, dem häufig beobachteten Inhalt von Leberabscessen vergleichbar, aber nicht konfluierend. Ein Stück dieses Markes von der Diaphyse des Humerus wurde für die mikroskopische Untersuchung verwendet (s. unten).

Das Sternum und die Rippen enthielten rötliches Mark. Ein Schulter- und ein Hüftgelenk wurden untersucht und erschienen normal.

Mikroskopische Untersuchung.

Schnitte wurden angefertigt: 1. von dem Knochenmark der Humerusdiaphyse, 2. aus der Milz, 3. von zwei Lymphdrüsen, 4. von der Leber, 5. aus den Nieren.

Als Färbungsmethoden wurden verwandt:

a) Hämatoxylin- oder Hämatoxylin-Eosin,

b) Ehrlichs Triacid,

c) Manns längere Methode mit Biacidlösung von Methylblau und Eosin.[1])

1. Das Knochenmark der Humerusdiaphyse.

Der Raum, der normalerweise von Fettbläschen angefüllt ist, ist sehr geschmälert durch Ansammlung von Blut und „Leukocyten-artigen" Zellen. Man kann sagen, daß das ganze Gewebe mit diesen farblosen Zellen „durchsetzt"[2]) war, die man im wesentlichen in zwei Arten einteilen kann

a) Uninukleäre Zellen ohne deutliche Granula. Sie haben durchschnittlich den ungefähren Durchmesser eines roten Blutkörperchens und sind augenscheinlich derselben Natur wie die „Lymphocyten-artigen" Zellen in dem Blute des Patienten, wennschon viele von ihnen eine erheblichere Menge Protoplasma um den Kern herum haben. Fast alle diese Zellen sind uninukleär, aber der Kern ist oft nicht sphärisch: oft ist er auf einer Seite eingekerbt, oft ist er gelappt, und hie und da sind auch zwei oder drei Kerne in derselben Zelle vorhanden.

b) Granulierte uninukleäre Zellen, dem Anschein nach der Klasse der

[1]) G. Mann: Physiological Histology 1902, p. 216.

[2]) Ich habe absichtlich vermieden zu sagen, die Gewebe sind „infiltriert" mit den Zellen, denn das Wort „infiltriert" bedeutet, daß die Zellen aus dem Blut in den Geweben deponiert sind, eine Annahme, die in Fällen, wie der vorliegende, meines Erachtens nicht berechtigt ist. Aus demselben Grunde habe ich überall in dieser Arbeit vermieden, von leukämischer oder lymphocytischer „Infiltration" oder „Deponierung" zu sprechen.

Myelocyten angehörig. Bei der Färbung mit Manns Eosinmethylblau-Methode nehmen die Granula dieser Zellen mehr oder weniger das Eosin an, und viele dieser Zellen können eosinophil grob granulierte genannt werden. Sie sind im Durchschnitt etwas größer als die oben beschriebene Klasse von Zellen (Klasse a) und haben relativ mehr Protoplasma. Der Kern, welcher oft exzentrisch am Rande der Zelle liegt, ist nicht durchweg rund; oft ist er länger ausgezogen, oft erscheint er in Teilung begriffen und öfters sind zwei Nuclei in derselben Zelle.

Meistens überwiegen die nicht-granulierten Zellen (Klasse a) an Zahl über die granulierten, allein in einigen Partien erscheinen beide Zellarten gleichmäßig verteilt.

2. Die Milz.

Das Milzgewebe ist mit Zellen derselben beiden Arten durchsetzt, wie sie als a und b oben beim Knochenmark beschrieben wurden. Ohne allen Zweifel ist diese Durchsetzung zum großen Teile schuld an dem Plus, welches das Organ in bezug auf Größe und Gewicht aufweist. Es ist überflüssig, diese Zellen nochmals zu beschreiben. In vielen Partien sind die granulierten Zellen (b) ebenso zahlreich wie die nicht-granulierten. „Lymphocyten-artigen" Zellen (a), in einzelnen Partien sind sie sogar häufiger; allein in den meisten Schnitten sind die nicht-granulierten Zellen (a) überwiegend, und die Zellen der Malpighischen Körperchen gehören fast ausschließlich dem nicht-granulierten Typus an.

3. Die Lymphdrüsen.

Die nicht-granulierten „Lymphocyten-artigen" Zellen zeigen durchweg eine reichliche Beimischung von granulierten, ähnlich den oben als Klasse b bei Beschreibung des Knochenmarks erwähnten; in einzelnen Teilen der Schnitte indessen sind die granulierten Zellen sehr zahlreich.

4. Die Leber.

Ich beschrieb bereits oben die Veränderungen in diesem Organ und habe hier nur noch hinzuzufügen, daß die „Leukocyten-artigen" Zellen hauptsächlich zwischen den Acini angehäuft sind (interacinöse Verteilung): in gleicher Weise jedoch, wenn auch in geringerer Menge, finden sie sich zwischen den Leberzellenbalken (intercelluläre Verteilung). Sie sind zum Teil von der Klasse a, nicht-granuliert, „Lymphocyten-artig"; zum Teil von der Klasse b, granuliert. Die ersteren sind entschieden die zahlreicheren, obgleich sich an einigen Stellen auch beträchtliche Mengen der letzteren finden.

5. Die Nieren.

In einigen Partien des oben erwähnten, mit „leukocytenartigen" Zellen „durchsetzten"[1]) Fleckes herrschen die „lymphocytenartigen" Zellen

[1]) Wie Seite 327 in der Anmerkung[2]) bereits betont, erscheint mir dieser Ausdruck als der geeignetste, und nicht „infiltriert" oder „deponiert".

der Klasse a vor, in anderen dagegen erscheinen die granulierten Zellen ebenso häufig, wenn nicht zahlreicher.

Ich nehme bei dieser Gelegenheit gerne die angenehme Pflicht wahr, Herrn S. G. Shattock und Herrn Dr. I. H. Drysdale für ihr liebenswürdiges Durchsehen der Präparate zu danken, sowie auch Herrn Professor R. Muir in Glasgow für seine gütige Nachuntersuchung von Schnitten aus dem Knochenmark, der Milz und der Leber. Es war mir besonders daran gelegen, Prof. Muirs Ansicht über die granulierten Zellen in den erkrankten Geweben zu hören. Er schreibt: „Ich habe die mir von ihnen eingesandten Schnitte untersucht, und es ist für mich zweifellos, daß die in Frage kommenden Zellen eosinophile sind. Einige von ihnen, besonders in Milz und Knochenmark — in der Tat eine enorme Menge an diesen beiden Plätzen! — haben den Charakter von eosinophilen Myelocyten. Ich habe niemals eosinophile Zellen in solch ungeheurer Menge in den Geweben bei lymphatischer Leukämie gesehen, dennoch scheint mir der Fall dahin zu rechnen zu sein."

Zahlreiche Fälle von „akuter Leukämie" sind veröffentlicht worden und ich muß in bezug hierauf auf die Arbeiten von W. Ebstein[1]), A. Fraenkel[2]), I. Rose Bradford und H. Batty Shaw[3]), A. G. Phear[4]) usw. verweisen. Nur einige der zahlreichen Fragen über diesen Gegenstand möchte ich hier beleuchten.

Die Stomatitis, Tonsillitis und die Zeichen einer bakteriellen Infektion in akuten Leukämiefällen dieser Gattung schienen dazu angetan, diese sowohl pathologisch-anatomisch wie klinisch von den mehr chronischen zu trennen. Dieser Schluß ist jedoch bislang kaum gerechtfertigt. Krankhafte Zustände des Zahnfleisches und des Mundes können sich auch in vielen anderen Verhältnissen vorfinden als gerade bei akuter Leukämie, so z. B. bei chronischer Leukämie, bei lienaler Anämie (einschließlich Morbus Banti), bei Hanotscher Krankheit usw. Es ist daher sehr wohl möglich, daß die Stomatitis und die bakterielle Infektion in Fällen von akuter Leukämie nicht die Ursache der Blutver-

[1]) Über die akute Leukämie und Pseudoleukämie. Deutsch. Arch. für klin. Medizin 1889, 44, S. 343.

[2]) Über akute Leukämie. Deutsch. med. Wochenschr. 1895, No. 39—45.

[3]) Five cases of acute Leukaemia. Medic.-Chirurgical Trans. London, Vol. 81, p. 343.

[4]) A case of acute Leukaemia. Medico-Chirurgical Trans., London 1901, Vol. 84, p. 453.

änderung zu sein brauchen, mit der sie nebeneinander in einem Körper vorkommen. Daß akute Leukämie infektiös ist, ist klinisch nicht genügend erwiesen; Obrastzows[1]) Fall ist nicht absolut beweisend.

In unserem Fall ist die Anamnese und Krankengeschichte typisch, allein es besteht, wie in den meisten Fällen, keine Gewißheit darüber, wann die ersten Blutveränderungen vor sich gingen.

In allen oder doch nahezu allen Fällen von akuter Leukämie scheinen die Blutveränderungen die der lymphatischen Leukämie gewesen zu sein, wobei die Vermehrung der weißen Blutkörperchen hauptsächlich den Typus der kleinen und großen Lymphocyten betrifft. Obrastzows[1]) zwei Fälle jedoch waren möglicherweise Ausnahmen von dieser Regel, denn er sagt, daß die weißen Blutkörperchen in beiden Fällen hauptsächlich uninukleäre und „schwach körnige" waren.

Unser Fall ist unter den Fällen von akuter Leukämie bemerkenswert wegen der großen Zahl von Myelocyten-artigen Zellen in den Blut-bildenden Organen, und dennoch gehörte der größere Teil der farblosen Blutkörperchen sowohl im Blute als in den Geweben dem Lymphocytentypus an. Die Bezeichnung akute lymphatische Leukämie ist deshalb für unseren Fall am Platze, wie für die meisten anderen Fälle von „akuter Leukämie". Es ist nun wahrscheinlich, daß Fälle von „akuter Leukämie", wie der vorliegende, und Obrastzows[2]) zwei Fälle so aufgefaßt werden müssen, daß sie eine primitive und relativ undifferenzierte Form von Leukämie darstellen

[1]) Zwei Fälle von akuter Leukämie. Deutsche med. Wochenschr. 1890. No. 50, S. 1150: Ein junger Mann von 17 Jahren starb im Alexander-Hospital zu Kiew an akuter Leukämie, ungefähr vier Wochen nach Auftreten der ersten Symptome der Krankheit. Er hatte gangränöse Ulcerationen am weichen Gaumen, und große Mengen von Mikrokokken wurden bei der Sektion in einer der Lymphdrüsen gefunden. 41 Tage nach dem Tode dieses Patienten erkrankte ein Pfleger von ihm in dem Krankenhause, ein ziemlich magerer und blasser Mann, an akuter Leukämie, und es entwickelte sich eine Art von hämorrhagischer Stomatitis. Er starb 14 Tage nach Beginn der ersten Anzeichen.

[2]) a. a. O.

(s. S. 333), die durch außerordentlich rapides Fortschreiten gekennzeichnet ist, sowie dadurch, da sie alle Leukocyten-bildenden Organe auf einmal in den Krankheitsprozeß verwickelt. Es ist jedoch ebenfalls möglich, daß in vielen Fällen von „akuter Leukämie" noch eine Mikrobeninfektion in gleicher Weise wie die Leukämie augenscheinlich bestanden hat, daß die Anwesenheit von Granulazellen im Blut und in den Geweben eine Reaktionserscheinung auf eine derartige Infektion darstellen könnte, welche die Symptome der lymphatischen Leukämie kompliziert. Alles in allem erscheint die „akute Leukämie" ein primitiverer und weniger differenzierter Krankheitstyp als die mehr chronischen Formen von lymphatischer Leukämie, aber zweifelsohne kommen „Übergangsfälle" vor, und eine genaue und feste Grenzlinie kann niemand ziehen. Die typische „lienomedulläre Leukämie" ist mit Wahrscheinlichkeit die „höchstdifferenzierte" Form der Leukämie. Es gibt nicht nur Übergangsfälle zwischen den verschiedenen Formen der Leukämie, sondern es ist wahrscheinlich, daß ein direkter Wechsel im Typus bei dieser Krankheit vorkommen kann. So teilt Wilkinson[1]) neuerdings einen Fall von einer 35jährigen Frau mit, bei welcher die Blutveränderungen zumeist die der „lienomedullären" Leukämie und später die der lymphatischen waren, obgleich sich stets einige Myelocyten fanden.

Die Frage entsteht, von woher stammen die „Lymphocyten-artigen" Zellen im Blute bei Fällen lymphatischer Leukämie? Abgesehen von einer möglichen Vermehrung in dem Blutstrom selbst, so fragt man: bilden sie sich nur im lymphatischen Apparat des Organismus (Milz, Lymphfollikel und -drüsen), wie einige Autoren[2]) behaupten, oder bilden sie sich auch im Knochenmark? Ihr häufiges Vorkommen im Knochenmark in vielen Fällen hat zu der Ansicht geleitet, daß das Knochenmark einer ihrer Entstehungsorte ist und daß es nicht nur durch den

[1]) Lancet 1903, Vol. I, p. 1739.

[2]) R. Muir (Allbutts System of Medicine, Vol. V, p. 642) sagt über das Knochenmark bei lymphatischer Leukämie: „The condition is really a lymphocytic infiltration of the bone marrow, this tissue being secondarily affected in the same way as other organs."

Blutstrom von Zellen, die in den Lymphdrüsen und der Milz gebildet sind, infiltriert wird. Die neuerlichen Beobachtungen von A. Dennig[1]) und C. H. Melland[2]) indessen scheinen diese Frage endgültig zu klären. Jeder von diesen beiden Autoren veröffentlicht einen Fall von akuter lymphatischer Leukämie (Lymphocythämie), wo sich bei der Sektion in allen Leukocyten-bildenden Geweben, mit Ausnahme des Knochenmarks, so gut wie keine Veränderungen fanden. Sie erbrachten so den Beweis, daß die „Lymphocyten-artigen" Zellen im Blute nicht nur zum Teil vom Knochenmark abstammen können, sondern daß sogar in einer Anzahl von Fällen der Erkrankung das Knochenmark der nahezu ausschließliche Platz ihrer Entstehung sein kann.

Dieser Punkt führt mich auf die Frage des Ursprungs der anderen in leukämischem Blute vorkommenden weißen Blutzellen und der Natur der verschiedenen Formen der Leukämie.

Aus der Annahme, daß in einem gesunden Organismus die Lymphocyten ausschließlich in dem lymphatischen Apparat des Körpers gebildet werden, und daß die polymorphonukleären Leukocyten von den neutrophilen Myelocyten abstammen, die sich nur im Knochenmark finden, folgt doch noch nicht ohne weiteres, daß dieselbe Regel auch bei Leukämie gilt. Geben wir zu, daß die nicht-granulierte Zelle vom Typus der großen Lymphocyten, wie sie sich normalerweise in den Keimzentren der Lymphdrüsen findet, die Stammutter der gewöhnlichen Lymphocyten in den lymphdrüsigen Geweben, der granulierten Myelocyten in dem Knochenmark — und so indirekt der polymorphonukleären Leukocyten des Blutes[3]) — ist, so erscheint mir die folgende „Tumorbildungs"-Theorie bei den verschiedenen Arten der Leukämie als die wahrscheinlichste oder doch zum wenigsten als die plausibelste:

1. Alle Formen von Leukämie sind als Folge einer hyperplasieartigen Tumorbildung in den Leukocyten produzieren-

[1]) Münchener med. Wochenschr. 22. Jan. 1901, No. 4, S. 140.

[2]) Medical Chronicle, September 1902, p. 372.

[3]) Siehe die diesbezüglichen verschiedenen Arbeiten von A. Pappenheim und anderen.

den Geweben des Körpers zu betrachten, wobei die Tumorzellen (welche mehr oder weniger echten Leukocyten ähnlich sind) sei es aktiv oder passiv in den Blutstrom gelangen.

2. Wenn in diese Tumorbildung die weniger differenzierten, primitiveren Zellen — d. h. die nicht granulierten Zellen vom Typ der großen Lymphocyten, seien es die aus dem lymphatischen Gewebe oder aus dem Knochenmark oder aus beiden — hauptsächlich hineingezogen sind (d. h. wenn sie als die „Erzeuger der Tumorzellen" betrachtet werden müssen), so wird das Resultat eine lymphatische Leukämie sein (Lymphocythämie); und in den sehr akuten Fällen wird im allgemeinen das Blut mehr Zellen vom Typus der großen Lymphocyten enthalten als dem der kleinen.

3. Wenn andrerseits die mehr differenzierten Zellen, d. h. die granulierten Zellen des Knochenmarks, hauptsächlich zu der Tumorbildung verwandt werden, so wird das Endergebnis eine myelogene oder „lieno-myelogene" Leukämie sein, und die Tumorzellen in den Geweben und im Blute werden Myelocyten und gewöhnlichen polymorphonukleären Leukocyten gleichen.

4. „Lienomedulläre" Leukämie ist, gemäß dieser Theorie, als der höhere und differenziertere Typus der Krankheit zu betrachten gegenüber der lymphatischen Leukämie (d. h. sie muß aufgefaßt werden als eine Tumorbildung aus einem weniger embryonalen Zelltypus), und diese Voraussetzung stimmt mit der Tatsache überein, daß sie in ihrer Entwicklung und in ihrem Verlauf im allgemeinen weniger rapide ist.

5. In einzelnen Fällen von Leukämie, besonders „lienomyelogener" Leukämie können möglicherweise Zellen vom Typus der großen Lymphocyten in den Lymphdrüsen und der Milz zu granulierten werden, wie es bei ähnlichen Zellen im Knochenmark normalerweise der Fall ist. Es muß die Möglichkeit zugegeben werden, daß die Myelocyten-artigen Zellen, die bei solchen Fällen in der Milz und in den Lymphdrüsen gefunden werden, nicht bloß dort aus dem Blutstrom deponiert sind, sondern daß sie sich auch in situ aus Zellen des primitiveren Typus der großen Lymphocyten entwickelt haben können. Gemäß dieser Theorie unterscheidet sich jede Leukämie von jeder Leukocy-

tosis (oder Lymphocytosis) dadurch, daß die erstere entsteht durch eine Einwanderung von Geschwulstzellen von einer hyperplasieartigen Tumorbildung in die Leukocyten produzierenden Gewebe des Körpers, während die letztere nur der Ausdruck einer Gewebsreaktion ist, wie sie im gesunden sowohl wie im kranken Körper vorkommen kann. Eine Leukocytose ist daher, genau genommen, niemals eine frühe Stufe der Leukämie; jedoch kann auf eine reine Leukocytosis vielleicht eine reine Leukämie folgen, insofern als eine reaktive Wucherung in den leukocytenbildenden Geweben (und dieses kommt in einer Leukocytosis zum Ausdruck), vermutlicherweise zu einer Tumorbildung den Anstoß geben kann (was zum Ausdruck kommt in Form der Leukämie). Es ist dieses genau derselbe Zusammenhang, als wenn chronische Hautirritationen, wie es ja vorkommt, zu Epitheliombildung Anlaß geben.

Gehen wir in dieser Theorie ein wenig weiter, so können alle primären hyperplasieartigen Tumorbildungen in den Leukocyten-produzierenden Körpergeweben entweder als Leukämien oder als Pseudoleukämien aufgefaßt werden, und die Frage entsteht: Warum entschlüpfen (gelangen aktiv oder passiv) die neugebildeten Zellen in den Blutstrom in Fällen von Leukämie und kaum in Fällen von Pseudoleukämie? Bei den Pseudoleukämien können die Tumorzellen, obgleich sie mehr oder weniger genau Leukocyten gleichen und obwohl ihr Ursprung in den Leukocyten-bildenden Geweben des Körpers zu suchen ist, dennoch bei dem Prozeß der Tumorbildung derart modifiziert worden sein, daß sie, unähnlich den „Leukocyten-artigen" Zellen bei Leukämie, die Kraft verloren haben können (sei es aktiv oder passiv), in den Blutstrom zu gelangen oder in lebendigem Zustande im zirkulierenden Blute fortzubestehen. — Ich glaube indessen nicht, daß der Hauptunterschied zwischen Leukämie und Pseudoleukämie bloß durch die mechanische Theorie erklärt werden kann, daß, wenn das Knochenmark in einem Zustande rapider Zunahme begriffen ist, der Inhalt der Knochenmarkshöhle gewissermaßen zum Teil in den Blutstrom hinausgedrängt werden muß, da er ja durch Wälle eingeschlossen ist, welche im Gegensatz zu den Kapseln der Milz und Lymph-

drüsen rigide und wohl kaum ausdehnungsfähig[1]) sind. In einzelnen Fällen von multiplem Myelom waren alle Rippen mit wuchernden Zellen vollgestopft, ja sogar davon aufgetrieben, und doch fand kein Entweichen von Zellen in das zirkulierende Blut statt, wodurch die Menge der farblosen Blutkörperchen in bemerkenswerter Weise gesteigert worden wäre.

Mir scheint es, daß man wohl alle Arten von Leukämien und Pseudoleukämien unter folgende 6 Grundtypen einreihen könnte, wobei Zwischenformen natürlich möglich sind.

a) Eine Neubildung von „Lymphocyten-artigen" Zellen im Knochenmark ohne Übertreten derselben in das zirkulierende Blut: myelogene Pseudoleukämie (Leukämie im Sinne der Lymphocythämie), myelogenes Lymphosarkom, Lymphadenomatosis ossium, multiples Myelom (Myelomatosis) des lymphatischen Typus.

b) Ähnlich dem vorhergehenden, jedoch mit Übertreten der „Lymphocyten-artigen" Zellen in den Blutstrom: myelogene Lymphocythämie (hierher gehören einige Fälle der akuten lymphatischen Leukämie).

c) Eine Neubildung größtenteils „Lymphocyten-artiger" Zellen in den Lymphdrüsen und lymphadenoiden Geweben im allgemeinen, ohne daß diese in größerem Umfange ins zirkulierende Blut übertreten: lymphatisches oder lienales Lymphadenom oder Pseudoleukämie (Leukämie im Sinne der Lymphocythämie), Hodgkinsche Krankheit. Mikroskopisch unterscheiden sich hierbei die mehr chronischen, fibrösen Fälle naturgemäß wesentlich von den akuten.

d) Ähnlich dem vorigen, aber die „Lymphocyt-artigen" Zellen treten in den Blutstrom über: lymphatische oder lienale Lymphocythämie.

e) Eine Neubildung von Zellen vom Knochenmarksmyelocytentypus ohne Übertritt in das zirkulierende Blut: myelogene Pseudoleukämie (Leukämie im Sinne der myelogenen oder lieno-myelogenen Leukocythämie). Auf mehr oder weni-

[1]) s. A. Pappenheim: dieses Archiv 1901, Bd. 166, S. 473.

ger diesem Typus angehörige Fälle möchte der Name „multiples Myelom (Myelomatosis) vielleicht beschränkt sein.[1])

f) Eine Neubildung Myelocyten-artiger Zellen, die durch deren Übertreten in den Blutstrom charakterisiert ist, sowie dadurch, daß die Bence-Jonessche Albumosurie im Gegensatz zu ihrem öfteren Vorkommen bei dem letzteren Typus hier nicht auftritt: myelogene oder lieno-myelogene Leukämie.

Nachtrag.

Während der Drucklegung dieser Arbeit erschien eine sehr interessante Arbeit über „akute myelogene Leukämie" von Billings und Capps (Americ. Journal Med. Sciences, September 1903, S. 375). Im großen und ganzen sind die Ansichten dieser Autoren nicht wesentlich von den oben ausgeführten verschieden. Sie betrachten die schwach granulierten großen uninukleären Zellen im Blute in den Fällen Obrastzows und ähnlichen als Myelocyten oder Übergangszellen.

Natürlich muß man das Knochenmark als die Quelle der großen Vermehrung der sogenannten „Lymphocyten" im Blute ansehen in allen Fällen von akuter Leukämie, in denen das Knochenmark das einzige der Leukocyten-bildenden Gewebe ist, das in den Krankheitsprozeß hineingezogen ist, — ohne Unterschied, ob man diese Zellen „Lymphocyten" nennt oder „nichtgranulierte Myelocyten" oder „Myelocytoblasten", die nicht Zeit genug haben, Körnchen in ihrem Zellprotoplasma zu bilden. Ich neige der Ansicht zu, daß aus Zellen vom großen nichtgranulierten uninukleären Typus, sowohl im Knochenmark als auch in den lymphatischen Geweben oder in beiden, nicht nur Zellen des gewöhnlichen Lymphocytentypus, sondern auch solche vom Myelocytentyp hervorgehen können. Auf diesem Wege kann man alle Variationen der Leukämie erklären. In dem Wilkinsonschen Falle (Lancet 1903, Vol. 1, S. 1739) soll die Blutbeschaffenheit sich vom myelogenen zum lymphatischen Typus umgewandelt haben. Die Lymphdrüsen waren nicht nachweisbar vergrößert. Eine Sektion war nicht erreichbar, allein ich denke, man kann sich den Wechsel im Typus

[1]) S. F. P. Weber, Medico-Chirurgical Transactions, Vol. 86, S. 395.

der Leukämie sehr wohl dadurch erklären, daß die Erkrankung des Knochenmarkes am Ende akuter wurde; in dieser Weise würde der leukämische Blutbefund „weniger differenziert" sein, d. h. die großen nicht-granulierten uninukleären (Lymphocyten-artigen) Zellen blieben nicht-differenziert, sie haben nicht Zeit gehabt, sich in granulierte vom Myelocytentypus umzuwandeln. Ohne Zweifel kann auch das Blut bei akuten Exacerbationen der chronischen myelogenen Leukämie, wie bei akuter myelogener Leukämie, eine enorme Vermehrung der Zellen des großen uninukleären (Lymphocyten-artigen) Typus zeigen.

In den von mir als a und b oben bezeichneten Klassen der Leukämien und Pseudoleukämien würde ich mich nunmehr lieber anders fassen, und anstatt zu sagen, daß die Lymphocyten-artigen Zellen von den nicht-granulierten Vorfahren der Myelocyten abstammen, mich so ausdrücken, daß sie von den Myelocyten selbst herrühren in der Weise, daß die letzteren ihre Granula in dem Proliferationsprozeß verlieren und infolgedessen zu dem Lymphocyten-artigen (embryonalen) Typus ihrer Vorfahren zurückkehren. In solchen Fällen würden die großen Lymphocyten-artigen Zellen die gewöhnlichen großen Myelocyten repräsentieren, während die (gewöhnlich an Zahl geringeren) kleinen, Lymphocyten-artigen Zellen die ganz kleinen Lymphocyten bedeuten.

Eine wichtige physiologische Schlußfolgerung aus dem Studium von Fällen von akuter Leukämie und „multiplem Myelom des lymphatischen Typus" (d. i. Lymphadenomatosis ossium) ist, daß alle granulierten Myelocyten (und infolgedessen alle polymorphonukleären Leukocyten des Blutstroms) als normalerweise von Zellen des Lymphocytentypus abstammend betrachtet werden müssen: sie sind also „differenzierte Leukocyten". Wenn der Organismus eine außerordentlich schnelle Bildung von Myelocyten versucht (wie bei Hyperplasie-artiger Tumorbildung in dem Knochenmark), so bleibt keine Zeit für die Entwicklung von Granula in dem Zellprotoplasma, und infolgedessen werden Zellen hervorgebracht, die großen oder kleinen Lymphocyten und nicht Myelocyten gleichen.

XVI.

Über experimentell erzeugte Fettsynthese am überlebenden Organ, ein Beitrag zur Frage der Fettdegeneration.

(Nach einem Vortrag im naturhistorisch-medizinischen Verein in Heidelberg am 13. Februar 1903.

(Aus dem Pathologischen Institut Heidelberg.)

Von

Dr. F. Fischler,

ehemaligem Assistenten des Institutes, z. Z. Assistenten an der medizinischen Klinik Heidelberg.

Die viel diskutierte Frage der Herkunft des Fettes bei der sog. Fettdegeneration steht heute wieder, vielleicht mehr, als je im Mittelpunkte des Interesses der Pathologen. Zweifellos bricht sich die Ansicht immer mehr Bahn, welche die Quelle des Fettes bei der Fettdegeneration nicht mehr in dem an Ort und Stelle zerfallenden Zelleiweiß sucht, sondern in den oft weit entfernten Fettdepots des Körpers, aus denen es der Zelle bei Degenerationszuständen durch Blut- und Lymphstrom zugeführt wird. In einer früheren Arbeit[1]) konnte ich den Nachweis erbringen, daß beim Fehlen dieses Transportmechanismus, auch wenn Zelldegeneration auftritt, niemals eine Spur morphologisch nachweisbaren Fettes in dem von der Cirkulation völlig ausgeschlossenen Gebiete erscheint.

Wir müssen daher folgerichtig annehmen, daß das Material, aus dem innerhalb der Zellen bei Degenerationszuständen Fett gebildet wird, in dem umgebenden ernährenden Säftestrom vorhanden ist, und es ist eine Frage von höchstem Interesse, ob und was für chemische Körper wir als Muttersubstanzen für das gebildete Fett darin ansprechen können.

Theoretisch kommen ihrer ja eine ganze Anzahl in Betracht, von denen die wichtigsten die höheren Fettsäuren, die Seifen und auch die Kohlehydrate sein dürften, namentlich ihrer

[1]) Fischler: Über den Fettgehalt in Niereninfarkten. Dieses Archiv Bd. 170.

verfügbaren Quantitäten halber. Doch sind auch die Lecithine und Cholesterine und andere Zwischen- und Spaltungsprodukte der Fettsäurereihe, als wesentlich hierher zu rechnen.

Die größte Beachtung von allen aufgezählten Stoffen scheinen mir die Seifen zu verdienen, weil sie die einzigen auch wasserlöslichen Fettkomponenten ähnlicher chemischer Bauart wie die Neutralfette darstellen. Weiß man doch, daß eine Resorption nur in Lösung vor sich gehen kann, und daß im Gegenteil das Fett im Blute wohl nur in Form feinster Verteilung — der Emulsion angetroffen wird — also nicht gelöst. Andererseits weiss man von Versuchen der physiologischen Chemiker[1]) am Darmtraktus her, daß eine Seifenfütterung bei reiner Eiweißkost zum Fettansatz führen kann, und daß hierbei der experimentelle Nachweis von Neutralfett desselben chemischen Aufbaues im Körper gelungen ist.

Ferner hat Ewald[2]) bei der Digestion von Darm und Seife eine ganz beträchtliche Zunahme des Fettes nach dem Versuch zahlenmäßig erwiesen und daher auch dem überlebenden Darm die Fähigkeit synthetischer Fettbildung aus Seife zugesprochen.

Aus diesen und den folgenden Überlegungen unternahm ich es, zu versuchen, den direkten mikroskopischen Nachweis einer Fettbildung aus Seife und Glycerin durch die Zelltätigkeit zu erbringen.

Ich konnte dies umsomehr wagen, als ich mich dabei auf die neuesten Versuche Arnolds[3]) stützen konnte, die vor kurzem in diesem Archiv erschienen sind. Er beobachtete bei Einfuhr tötlicher Seifenmengen subcutan die intensivsten Fettablagerungen in fast allen Organen.

[1]) Radziejewski: Dieses Archiv Bd. 43, S. 268 u. ff. Experimentelle Beiträge zur Fettresorption.
Derselbe: Dieses Archiv Bd. 56, S. 211. Zusatz zu den „experimentellen Beiträgen zur Fettresorption."
Cohnstein und Michaelis: Pflügers Archiv Bd. 65, S. 487. Über die Veränderung der Chylusfette im Blut.

[2]) C. A. Ewald: Über Fettbildung durch die überlebende Darmschleimhaut. Arch. f. Phys. Bd. 83, Suppl., S. 302 u. ff.

[3]) J. Arnold: Münch. med. Wochenschrift 1902, Nr. 47.
Derselbe: Dieses Archiv Bd. 171, S. 197 ff.

Auch v. Recklinghausen[1]) hat schon vor Jahren Fettkörnchen in der Haut und Cornea von Fröschen nachgewiesen, die er wechselnd lang in mehr oder weniger konzentrierten Seifenlösungen hielt. Er schreibt darüber: „Bei diesen Arten der Behandlung der äußeren Haut und Hornhaut des Frosches werden abnorme Ernährungsbedingungen für ihre lebenden Zellen geschaffen. Die O-Zufuhr wird vermindert, namentlich aber CO_2 retiniert. Ob dieses oder jenes Moment, ob gar ein drittes maßgebend ist, bleibt noch unklar, gewiß ist nur daß allein das Zellprotoplasma der Sitz dieser Fettbildung ist."

Bedenken wir, unter wie ungünstigen äußeren Einwirkungen dieses Fett noch von den Zellen gebildet wurde, so bestätigt sich hier nur wiederum eine Erfahrung, die sich uns jedesmal bei der Betrachtung von sog. fettig degenerierten Zellen aufdrängt, nämlich die Fähigkeit derselben zur Fettbildung noch unter den mißgünstigsten Existensbedingungen. Es scheint sogar diese Eigenschaft der Zelle bis unmittelbar an ihr Absterben zu reichen, damit aber auch sicher zu erlöschen und somit diesen Punkt, für den wir ja nur schwer ein Kriterium haben, mit am schärfsten zu kennzeichnen.

Ich erwähne diese interessante Tatsache nicht nur ihretwegen, sondern weil uns diese Zähigkeit einer Funktion experimentell insofern von großem Nutzen ist, als wir auch bei weniger günstigen Versuchsbedingungen noch Ausschläge erwarten dürfen.

Wenn auch hierin gewiß ein großer Vorteil für meine anzustellenden Experimente lag, so mußte ich doch in der großen Giftigkeit der Seifenlösungen eine erhebliche Schwierigkeit dafür erwarten; wirken ja doch schon wenige Centigramme pro Kilogramm Tier nach Munk[2]) letal, und somit war eine intravasculäre Applikation größerer Seifenmengen — eigentlich die gegebenste Versuchsanordnung für mein Vorhaben — ausgeschlossen.

Die erste Wirkung der Seife ist aber eine wesentlich centrale, d. h. es erlischt das Leben durch Lähmung der empfind-

[1]) v. Recklinghausen: Allg. Pathologie 1883. Enke.

[2]) J. Munk: Zentralblatt für die med. Wissenschaften 1889, S. 514.

lichen Kerne der Medulla früher, als wir darüber Aufschluß bekommen können, wie sich die anderen Gewebe speziell zu höherer Seifenkonzentration verhalten.

Offenbar sind die meisten unter ihnen lange nicht so empfindlich, wie man nach den Erfahrungen an den nervösen Elementen erwarten sollte, ja wir finden bei Munk[2]) die Tatsache verzeichnet, daß Seifenlösungen in 5—6mal größerer Dosis erst letal wirken, wenn man die Lösung in die Vena portarum injiziert. Er schließt daraus auf eine Entgiftung durch die Leber.

Ungezwungen ergibt sich daraus der Schluß, daß gewisse Körperparenchyme, ehe sie davon absterben, eine offenbar viel höher konzentrierte Seifenlösung vertragen, als sie je wegen des früher eintretenden Todes in den Körpersäften vorkommen kann.

Und um einen denkbar günstigen Ausschlag einer Fettbildung aus Seife zu bekommen, mußte ich eine größtmöglichste Konzentration — ohne direkt zelltötende Eigenschaften — postulieren.

Ich wählte daher als Versuchanordnung das Experiment an ganzen überlebenden Organen, im vorliegenden Falle zumeist den Nieren, weil mir so die geforderten Kombinationen noch am besten verwirklicht schienen.

Diese Methode ist vielleicht überhaupt zum Studium mancher pathologisch histologischer Vorgänge weiter verwertbar, nicht nur physiologisch-chemischer. Sie ist auch berechtigt, insofern es allgemein angenommen ist, supravitale und vitale Vorgänge in Parallele zu setzen.

Vor allem hatte ich aber noch den Vorteil dabei, daß alle sekundären Einflüsse vom Körper aus in Wegfall kommen. Wissen wir doch nie, wie rasch und wie weit nicht etwa große Fettmengen aus den Körperdepots bei experimentellem Eingreifen frei werden und unsere Resultate in unberechenbarster Weise stören.

Die Symbiose der Organe — ein Ausdruck Hofmeisters —, ihre ständige Verbindung durch Blutstrom und Nervenleitung ist zweifellos von den kompliziertesten chemischen und reflek-

[2]) J. Munk: a. a. O.

torischen Vorgängen gefolgt, an die unsere Erkenntnisse noch kaum streifen. Ich erinnere nur an die jüngsten Pawlowschen[1]) Arbeiten, die uns eine Summe wohl geahnter, aber noch nie bewiesener Tatsachen darbrachten.

Um nun nach der Richtung der sekundären Beeinflussung durch Unbekannte möglichst sicher zu gehen, machte ich erst Durchströmungsversuche mit Flüssigkeiten, deren sämtliche Bestandteile mir genau bekannt waren.

Zunächst als Kontrollversuche zwei Durchströmungen mit reiner 0,92 p. c. wässriger Kochsalzlösung, deren Resultate die erwarteten negativen waren. Es war nirgends eine Spur von Fettbildung nachweisbar, überall aber die deutlichen Spuren der Degeneration überhaupt. Kurz gesagt, es bot sich das Bild einer akuten, nicht hochgradigen Degeneration dar, viele Epithelien waren abgestoßen und aufgequollen, z. T. vakuolisiert. viele Kerne undeutlich gefärbt oder zerfallen in Form der Karyorrhexis oder Karyolysis, selten sah ich Pyknose. Vielfach waren in den Bowmannschen Kapseln Eiweißexsudationen eingetreten. nie sah ich Cylinderbildung. Die Kochsalzlösung wurde körperwarm unter einem Druck von 80 bis 100 mm Hg eingeführt und floß zuerst sehr leicht, später sehr langsam aus der Vene ab. Das Organ nahm während dessen an Größe und Spannung zu. Die Dauer der Durchströmung betrug 2 bis 4 Stunden.

Nun ging ich an Durchströmungsversuche mit Seifenlösung. und zwar verwandte ich dazu zunächst chemisch reines ölsaures Kali und Natron.

Ich setzte zu einer 0,92 p. c. NaCl Lösung ungefähr $^1/_6$ Volum einer 4,97 p. c. Seifenlösung zu, sodaß das ganze Gemisch neutral oder nur ganz schwach alkalisch reagierte und im ganzen — soweit sich dies bei einer Seifenlösung sagen läßt — isotonisch blieb.

An der Technik änderte ich nichts. Einbinden einer feinen Glaskanüle in die Nierenarterie eines Kaninchens und Durchströmung unter 60—80—100 mm Druck bei Körpertemperatur.

[1]) J. P. Pawlow: Die Arbeit der Verdauungsdrüsen. Deutsch von A. Walter, Bergmann, Wiesbaden 1898.

die ich durch Einlaufenlassen von warmem Wasser in ein großes Bassin leicht ohne allzu große Schwankung erhielt.

Viel rascher aber als bei der reinen Kochsalzdurchströmung verlangsamte sich hier der Abfluß aus der Vene, sodaß die in 3—6 Stunden durchgelaufene Gesamtmenge oft sehr gering war, etwa 300—500 ccm, häufig allerdings auch mehr. Das wechselt.

Ich kombinierte nun diese Versuche noch mit Unterbindung eines Astes der Nierenarterie, sodaß nur die eine Hälfte der Niere durchströmt wurde, wodurch sich auf das bequemste im selben mikroskopischen Präparate die Verhältnisse der durchströmten und somit veränderten, und der nicht durchströmten, und somit unverändert im Anfangszustand vorhandenen Gebiete vergleichen lassen, was namentlich für die Konstatierung feinerer Unterschiede von größtem Werte wurde.

Ich will das Bemerkenswerteste dieser Reihe, die ich auf 13 Versuche ausdehnte, zusammenfassen und nur ein ausführliches Protokoll folgen lassen.

Versuch 10.

Kräftiges Kaninchen. Chloralnarkose. Setzung eines dorsalen Niereninfarktes durch Unterbindung des dorsalen Hauptastes. Einführen einer Kanüle in die Arterie, freies Ausströmen aus der Vene. 7 Stunden Durchströmung mit warmer 0,92 p. c. NaCl Lösung mit Zusatz einer ganz dünnen 4,47 p. c. ölsaueren Natriumlösung und ein paar Tropfen Glycerin. Reaktion des ganzen Gemisches ganz schwach alkalisch. Hg-Druck etwa 80 mm. Abfluß aus der Vene sehr langsam. Härtung in 10 p. c. Formalin. Auf den Durchschnitten fällt das etwas glasige Aussehen des durchströmten Nierenteiles auf.

Das Hämotoxylin-Eosin-Präparat zeigt uns bei schwacher Vergrößerung keine beträchtlichen Veränderungen. Das Blut ist im durchströmten Gebiet fast total ausgewaschen. In fast sämtlichen Glomeruli finden sich ziemlich erhebliche Eiweißexsudationen. Die Schlingen selbst haben nicht gelitten. Auch in den Harnkanälchen sieht man bröckelige Eiweißmassen. Bei stärkerer Vergrößerung fällt vor allem eine Vacuolisierung ein „lichter werden" des Protoplasmas der Parenchymzellen der durchströmten Seite auf, dabei sind die Kerne eckig, kleiner und meist dunkler gefärbt und lassen das Kernkörperchen vermissen. Das Zwischengewebe, die Gefäße und das Bindegewebe sind nicht augenfällig verändert. Die nicht durchströmte Seite zeigt etwa normale Verhältnisse.

Sehr interessant sind die Sudanpräparate. Die meisten Glomerulusschlingen zeigen eine intensive Rötung, sowie auch die Mehrzahl der

größeren Gefäße, und zwar sind die Schlingen meist diffus imbibiert, in den anderen Gefässen aber die Endothelien granulär mit Fett angefüllt. Diese Granula sind sehr fein. Der Endothelkern ist unverändert, vereinzelt sind auch in den äußeren Schichten dieser Gefäße kleinere und größere Fetttropfen. In den Parenchymzellen der Tub. cont. I und II, sowie der Henleschichte sind keine Fettgranula, wohl aber gehen die normal[1]) am Innensaum des hellen Epithels in den unteren Abschnitten sich findenden Fettgranula auffallend hoch und scheinen vermehrt. Der Papillarkörper enthält ebenfalls viel Fett, auch interstitiell.

Mit Osmium reagiert nur ein kleiner Teil der Schlingen, die anderen Gefäße garnicht.

Bei all diesen Versuchen findet sich regelmäßig eine mehr oder weniger deutliche Fettablagerung in den größeren Arterien, z. T. auch in den Glomerulusschlingen; nur in einem Falle sah ich auch das Auftreten vereinzelter Fettgranula in Nierenepithelien, kann aber diesem alleinstehenden Befund nicht eine maßgebende Bedeutung beimessen. In den Gefäßen selbst liegen größere oder kleinere mit Sudan III und Osmium entsprechend reagierende Klumpen meist dicht an der Wand und innig mit ihr zusammenhängend. Sie zeigen einen amorphen, nicht krystallinischen Bau und zeigen die unten zu besprechenden Reaktionen.

Das Fett tritt nun in zweierlei Formen in den Gefäßzellen auf, sowohl als diffuse Imbibition, wie auch in granulärer Form.

Verweilen wir zunächst bei letzterer, so bietet sich nun das Bild intensivster Bestäubung mit feinsten Granulis in den Endothelien dar. Auch nicht an zellige Elemente gebundene feinste Fetttröpfchen sehen wir namentlich in den Gewebsspalten der Media, aber dann wieder sehr schön in den Muskelzellen, in typischer Lagerung möglichst die Mitte der Zelle einnehmend.

Die diffuse Imbibition betrifft vornehmlich die Glomerulusschlingen, zwischen denen dann meist vereinzelte, nicht an Zellen gebundene feinste Fetttröpfchen liegen, namentlich dann, wenn — was weniger häufig der Fall ist — Eiweißexsudationen in die Kapseln erfolgt sind.

Neben diesen Erscheinungen finden wir Zeichen von Degeneration im durchströmten Gebiete. Nicht unwichtig dürfte sein, zu erwähnen, daß die Erscheinung der Pyknose der

[1]) s. meine oben zitierte Arbeit S. 110.

Kerne der Nierenepithelien ein jetzt häufiges Auftreten hat, was man erst bei sorgfältigem Vergleich der durchströmten mit der nichtdurchströmten Seite erkennt. Auch die basale Stäbchenstruktur der dunklen Epithelien hat gelitten. Desquamation ist weniger häufig, Cylinderbildung nicht zu beobachten.

Vor allen Dingen gilt es nun, den Nachweis zu liefern, daß die sichtbar werdenden, stark lichtbrechenden Gebilde wirklich Fett sind, und daß sie aus der Seife gebildet werden.

Außer der alten Regel, die sich bei der Betrachtung ungefärbter Formolgefrierschnitte ergab, daß nämlich die fraglichen Gebilde bei durchfallendem Licht dunkel, bei auffallendem leuchtend weiß wurden, sprachen folgende Reaktionen für Fett:

Unlöslichkeit in Wasser, Säueren, Formol und 70 p. c. Alkohol und dünnen Alkalien, Löslichkeit in Alkohol absolutus, Äther, Chloroform, Benzin. Farbenreaktion mit Sudan III und Osmium.

Ich muß nun einen Moment bei der schwierigen und umstrittenen Frage der Lösungsverhältnisse des Sudan III in Seifen und Fettsäuren verweilen, weil darauf sehr viel für die Beurteilung meiner Versuche ankommt.

Es ist garnicht zweifelhaft, daß sich Sudan III in ganz erheblichem Maße in Seifen löst, wie dies von Nerking auf Pflügers Veranlassung[1]) ausgeführt wurde. Ihre Gegner haben Unrecht. Ich stellte mir eine denkbar konzentrierte Sudan-Seifenlösung durch Zusammenschmelzen von Seife und Sudan in Substanz her und nahm dies Gemisch in wenig Wasser nach dem Erkalten auf. Diese Mischung löst sich mit einer ganz dunkelroten undurchsichtigen Lackfarbe in H_2O und selbst kleinste Tröpfchen davon haben noch Farbe im Mikroskop. Nie aber ist mir gelungen eine so gesättigt rote Farbe auch der allerkleinsten Tröpfchen zu erhalten, wie wir sie bei einer gelungenen Sudanfärbung des Fettes kennen. Aber dies sind nur quantitative Unterschiede, an die der Einzelne, nicht aber alle glauben dürfen, und meine Versuche wären somit nur für mich beweisend. Da studierte ich die Lösungsverhältnisse dieser

[1]) J. Nerking: Über das Lösungsvermögen von Seifen für fettlösliche Farbstoffe. Pflügers Archiv Bd. 82. 1900.

aller konzentriertesten Seifen-Sudanlösung und bin erfreut, wohl auch einem Skeptiker zeigen zu können, daß es eine gute Unterscheidung zwischen Sudan-Fettlösung, das ist ja unsere mikroskopische Färbung, und Sudan-Seifenlösung gibt.

Bringt man eine Sudan-Fettlösung in 70 p. c. Alkohol, so ist die Färbung noch nach Tagen sichtbar, bringt man eine Sudan-Seifenlösung in 70 p. c. Alkohol, so verschwindet sie sofort, die Seife löst sich momentan in dem Alkohol und man kann den Vorgang sehr schön unter dem Mikroskop verfolgen: wenn ein Tropfen Sudan-Seifenlösung (ganz dickflüssig oder fest) mit Alkohol von 70 p. c. oder weniger in Berührung kommt, so bildet sich eine sehr intensive Wirbelströmung und im Nu ist das Gesichtsfeld farblos. Ich brauche nicht hinzuzufügen, daß dieser Prozeß sich auch in H_2O, aber da langsamer abspielt.

Ganz ähnlich ist das Verhalten von Osmium. Auch es wird reduziert von ölsauren Seifen, die sich aber ebenfalls in Alkohol verflüchtigen, während osmiertes Fett ja gegen Alkohol absolut gefeit ist, ja gegen Xylol.

Sudan färbt aber auch Kalkseifen. Aber abgesehen davon, daß sie das Sudan in noch geringerer Menge wie z. B. Kaliseife aufnehmen, sind jene nicht gegen Säuren resistent und können jederzeit so leicht ausgeschlossen werden. Überdies, wo sollten so große Mengen von Kalk herkommen, wo nur die Niere selbst die Quelle dafür sein kann, da ich mit chemisch reinen Stubstanzen arbeitete und der Kalkgehalt normaler Parenchyme ein ganz verschwindender ist. Auch trat nie bei der Hämatoxylinfärbung, die für Kalk so typische Blau-schwarzfärbung der besprochenen Gebilde auf.

Kurz, gerade das Sudanbild ermöglicht wegen der Feinheit der Reaktion die genauere Erkenntnis der Schicksale der eingeführten Seifenmengen.

Eine andere Frage ist viel schwieriger zu beantworten, nämlich die, ob das Sudanbild nicht z. T. durch Färbung von Fettsäuren, statt Neutralfett hervorgebracht wird.

Hier muß ich von vornherein betonen, daß es ein Mangel unserer mikroskopischen Färbemethoden für Fett überhaupt ist, daß sie uns keinen sicheren Aufschluß darüber geben, ob wir

Fettsäure oder Neutralfett vor uns haben, denn sie färben sich beide in annähernd gleicher Weise.

Es ist sozusagen eine schweigende Übereinkunft unter den Autoren darüber, daß unsere Fettfärbemethoden stets Neutralfett anzeigen. Sicher trifft dies für die Mehrzahl der Fälle auch zu, denn wir beobachten ja Fettsäureabscheidung mit Sicherheit nur in totem Gewebe in Form von Krystallnadeln, so z. B. in Lungengangränhöhlen etc. Es wird als selbstverständlich angenommen, daß das lebende Protoplasma keine freien Säuren in sich aufnimmt.

Zweifellos gehört ein nicht unerheblicher Grad der Säurung dazu, um aus Seifen Fettsäuren in Freiheit zu setzen und ob der im absterbenden Gewebe erreicht wird, ist mir sehr zweifelhaft und dürfte auch äußerst schwer exakt zu bestimmen sein, da er im Organ nach der Lokalisation wechselt.

Im allgemeinen weist die Unlöslichkeit der als Fett angesprochenen Gebilde in Na_2Co_3-Lösung für den vorliegenden Fall darauf hin, daß wir nicht Ölsäure, sondern den Glycerinester derselben vor uns haben.

Ich habe also allen Grund anzunehmen, daß das Gewebe aus Seife hier Fett gebildet hat.

Warum aber trat das Fett nicht in den Nierenepithelien auf, warum nur immer in den Gefäßwänden. Ich wollte doch das uns gewohnte Bild der sog. pathologisch anatomischen Fettdegeneration erzeugen. Wenn auch unter den verschiedensten Verhältnissen Fett in den Gefäßen vorkommt, so sind wir doch gewohnt, Fett in besonders großer Menge im Parenchym zu finden. Die Gefäße verfetten überhaupt seltener und ähnliche Bilder, wie die bis jetzt beschriebenen, erhalten wir nur bei ausgedehnten Fettembolien nach schweren Knochenverletzungen, bei Fettmast, worauf Arnold[1]) kürzlich hinwies, oder experimentell bei künstlichen Fettembolien.

Die Erklärung dafür, daß bei meinen ersten Versuchen Fett im Parenchym der Nierenepithelien nicht auftrat, müssen wir wahrscheinlich in den schlechten Ernährungsverhältnissen der Niere bei unserer Versuchsanordnung suchen, wobei die

[1]) s. o.

hochorganisierten Parenchymzellen offenbar ihre vitalen Funktionen einstellten, die Gefäße aber als die resistenteren Formelemente im Gewebeaufbau der Niere nicht.

Ich mußte daher besser ernähren und meine Versuche mit Blut-Seife-Glyzerin-Durchströmung der Niere weiterhin aufnehmen.

Die sich dabei bietenden Schwierigkeiten sind wesentlich äußere. Es fehlt vor allem ein den Anforderungen einer guten Durchströmung wirklich gerecht werdender Apparat, da die vorhandenen von Browdie und Jacobi[1]) usw. diesen wenigstens für die minutiösen Verhältnisse einer Kaninchenniere nicht gerecht werden.

Mein Kollege Dr. Hoffmann hat mich aus diesem Dilemma durch Konstruktion eines Apparates befreit, der in sehr vollkommener Weise ein künstliches Herz darstellt, und er wird ihn demnächst in Pflügers Archiv veröffentlichen.

Herr Geh. Rat Arnold gewährte gütigst die Mittel zum Bau desselben, wofür ich ihm auch an dieser Stelle meinen herzlichen Dank aussprechen möchte.

Und in der Tat, der Erfolg der Durchströmungsversuche. die ich jetzt anstellen konnte, hat meinen Überlegungen recht gegeben. Es traten jetzt die typischen Bilder der Nierenepithelienverfettung auf, daneben freilich auch immer Verfettung der Gefäße, wie dies ja nicht anders zu erwarten war.

Die Versuchanordnung gestaltete sich nun kurz folgendermaßen: Abbinden eines Astes der Nierenarterie, Entblutung des Tieres aus der Carotis mit nachfolgender Kochsalzinjektion in die Carotis, wenn das Tier am Verbluten ist. Das kann man etwa dreimal wiederholen, wodurch man eine maximale Entblutung des Tieres bei sehr geringer Verdünnung des Blutes erreichen kann. Diese Methodik empfehle ich sehr. Auf diese Weise gewinne ich von einem mittelstarken Kaninchen etwa die dreifache Menge Blutes, natürlich etwa 1 : 2 verdünnt. Nie erreicht man aber eine so geringe Verdünnung bei maximaler Blutentziehung, wenn man von der Jugularis her durchspült, dort stellt sich das Verhältnis leicht 1 : 6 bis 10. Das Tier er-

[1]) Arch. f. exp. Path. u. Therap. Bd. 26.

trägt die Infusion in die Carotis rel. besser, es lebt etwa noch $^1/_2$ Stunde als „Kochsalzkaninchen". Die 200 ccm Blut und Kochsalz reichen völlig zu Füllung des Apparates. Damit die Niere aber keinen Moment undurchspült bleibt, ist durch einen doppelten Weg für reine Kochsalzdurchströmung der Niere in der Zeit gesorgt, wo der Apparat gefüllt wird, was etwa $^1/_4$ Stunde in Anspruch nimmt. Durch einfache Umschaltung strömt dann das Blut des in Gang gesetzten Apparates ein und beliebig lang durch. Das Organ ist vor Abkühlung und Lagewechsel sorgfältig geschützt, weil sich die Gefäße leicht abklemmen. Es wird am tief chloralisierten Tier gearbeitet, das Technische verlangt Geduld und gutes Zusammenarbeiten.

Fassen wir nun die Resultate dieser Versuchreihe, die ich auch auf 13 Versuche ausdehnte, zusammen, so schicke ich vielleicht am besten das mir am typischsten scheinende Protokoll voraus. Es ist dies auch zu gleicher Zeit der gelungenste Versuch über den ich verfüge.

Versuch 20.

Mageres Kaninchen von 2800 g. Chloralnarkose gut. Unterbindung des dorsalen Astes der Nierenarterie. Entblutung aus der linken Carotis. Blut bis zu 1 : 1 mit 0,92 p. c. NaCl Lösung verdünnt. $3^1/_2$ Stunden lang Durchströmung des nichtinfarcierten Nierenteiles mit Blut und Glycerin-Natronseife 15 ccm (isotonisch) = 0,18 g Natronseife im ganzen. Ausgezeichnete Arterialisation und Durchströmung bis zuletzt. Secernierte Urinmenge 11 ccm, zuletzt leicht hämorrhagisch. Zuerst wurde nur mit 0,92 p. c. NaCl Lösung ausgespült, damit keine Gerinnung einträte; hierbei wurde das unterbundene Nierenarteriengebiet dorsal etwas fleckig, da ja die Kapsel nicht abgezogen und der Ureter nicht unterbunden war. Sorgfältigste Befreiung der Kapsel, des Ureters und der Gefäße von anhängendem Fett. Im Nierenhilus und Becken nur ganz geringe Fettreste auf dem Durchschnitt. Grenzmarkierung zwischen durchströmtem und nichtdurchströmtem Gebiet nicht sehr exakt. Namentlich sieht man, daß das gesamte Markgebiet vom Ureter her gut durchblutet war. Härtung in 10 p. c. Formol und Härtung nach Marchi.

Mikroskopisch zeigt sich, daß das Hämatoxylin-Eosinpräparat eine strotzende Füllung sämtlicher Blutgefäße der durchströmten ventralen Nierenhälfte mit Blut erkennen läßt. Diese Hyperämie erstreckt sich ventral noch auf das Markgebiet. Namentlich sind aber die Glomeruli stark gefüllt. An einigen ist es zur Extravasation gekommen und es liegen Erythrocyten auch in dem Bowmannschen Kapselraum. Die Blutgefäß-

zellen lassen keine Abnormitäten erkennen, wohl aber die Harnkanälchenepithelien. Das Protoplasma erscheint weniger gut gefärbt, nicht ganz homogen. Die Kerne sind oval und kleiner, ja fehlen vielfach oder sind unter Zurücklassung von Chromatinschollen oder völlig geschwunden. Es überwiegen die Erscheinungen der Pyknose. Wo die Kerne fehlen ist das Protoplasma dunkler gefärbt. Vielfach fehlen in den Kernen die Kernkörperchen. Der basale Stäbchensaum, namentlich in den Henleschen Schleifen, fehlt. Dagegen zeigt das ventrale Gebiet normale Verhältnisse. Die Kerne sind groß, rund bläschenförmig und enthalten ein oder mehrere Kernkörperchen.

Im Sudanpräparat finden wir im ganzen Durchströmungsgebiet sämtliche Glomeruli und größeren Gefäße intensiv gerötet, teils diffus, teils in Granulaform, im Endothel und in der Muskularis.

Vor allem aber sehen wir in fast jeder Epithelzelle der gewundenen und geraden Harnkanälchen des ventralen durchströmten Gebietes eine Anzahl feinster bis recht grober Fettgranula diffus in der Zelle verteilt. An der Basis liegen die größten Fettgranula, an der Kuppe nur kleinere. das gilt nur für das „dunkle Epithel" der Harnkanälchen, im hellen der geraden Ausführungskanäle ist eher das Umgekehrte konstatierbar. Das Zwischenbindegewebe und die kleinsten Gefäße im Markgebiet sind fettfrei. Ein Unterschied der Fettanhäufung in den Tubuli contorti erster und zweiter Ordnung ist nicht konstatierbar. Auffällig aber ist es. daß nur Harnkanälchen in der Umgebung von mittleren und größeren Gefäßen, also der Art. interlobares z. B., die Verfettung in ihrer ganzen Massenhaftigkeit zeigen, woraus dann herdweises stärkeres Auftreten der Verfettung resultiert. In der Markzone sind auch die kleinsten Gefäße fetthaltig, vereinzelt auch solche im abgebunden gewesenen Teil, was beweist, daß durch die offenen ureteralen Zuflüsse Blut auch in die abgesperrte Seite gelangte, allerdings in nicht großer Quantität. In den Epithelien der Henleschen Schleifen vermissen wir die uns von früher her bekannte zellstrukturelle Anordnung des Fettes. Das Fett im Gebiete des Papillarkörpers ist um wenig vermehrt.

Gefrierschnitte, nach Marchi behandelt, ergeben in den Gefäßwandungen keine Reaktion, in den Glomeruli liegen nur wenig dunkle Körnchen, wohl aber sind sämtliche stark verfetteten Harnkanälchen mit einer Unmenge tiefschwarzer, grauer Granula durchsetzt, die schwach verfetteten nur mit lichtgrauen Granula. Auch Ringelformen sind beobachtet.

Auch hier ergiebt sich die herdweise stärkere Verfettung im Bereich der größeren Gefäße.

Eine exakte Deutung dieser Verhältnisse zu geben ist unmöglich, doch erinnere ich an Bilder, die ich s. Z. im 29. Experiment meiner früheren Arbeit dieses Archiv Bd. 170, S. 121 beschrieben habe.

Ich kann überhaupt nur über drei wirklich ganz befriedigende Versuche in dieser Reihe berichten, in allen anderen ist

das Bild mehr oder minder verwischt, resp. wegen der Kürze der Einwirkung nicht zum Ausdruck gekommen.

Aus meinen früheren Versuchen in einer anderen Arbeit weiß ich, daß zum Auftreten einer Verfettung der Niere im Körper eine gewisse Zeit gehört, die in 6—24 Stunden ihr Optimum hat, aber auch schon nach $1^1/_2$ Stunden konstatierbar ist.

Demnach werden wir uns nicht wundern, wenn wir nach nur 1 Stunde Einwirkung keine Verfettung nachweisen können.

Liegen aber alle Verhältnisse günstig, so haben wir, wie in Versuch 20, schon nach $3^1/_2$ Stunden die schönsten Verfettungen der Nierenepithelien.

Und zwar finden wir jetzt vornehmlich die Tub. contorti erster und zweiter Ordnung betroffen, weniger die Henle-Schichte.

Die Anordnung des Fettes in der Zelle ist so, daß wir auch hier basal die größten Tröpfchen finden, am Innensaum höchstens allerfeinste Granula. Das Lumen ist frei, wenn nicht irgendwo eine Hämorrhagie stattgefunden hat, was leicht vorkommt.

Gerade in meinen besten Präparaten sind die sonstigen Zeichen der Degeneration gering. Am häufigsten finden wir in den Zellen pyknotische Veränderungen, der Kern ist klein und unregelmäßig, zeigt kein Kernkörperchen mehr und färbt sich ganz dunkel. Die basale Stäbchenstruktur ist verwischt.

In den Henle-Epithelien sind die Fetttröpfchen meist viel feiner, doch konnte ich nirgends mehr die früher beobachtete zellstrukturelle Anordnung an der Basis in Form von Stäbchen erblicken.

Ganz auffallend ist es, daß im sog. hellen Epithel der Sammelröhren die Fetttropfen fast stets am Zellinnensaum liegen und die Basis frei lassen, worauf ich schon früher hinwies.

Die Fettmengen des Papillarkörpers sind bedeutend vermehrt und es ist intensivste und feinste Bestäubung der interstitiellen Räume vorhanden.

Die Gefäße zeigen in diesen Nieren fast alle die schon in der ersten Versuchsreihe beschriebenen Erscheinungen des Fettgehaltes.

[1]) a. a. O.

Ganz besonders muß ich aber noch hervorheben, daß die Verfettung absolut nicht gleichmäßig über das ganze Organ geht, sondern herdweise auftritt und zwar um die größeren Gefäße herum, namentlich dort, wo Arterie und Vene zusammenliegen. Es bilden sich dadurch völlige Inseln der gesteigerten Verfettung, die mit Partien abwechseln, welche fast völlig fettfrei sind.

Worauf das beruht, kann ich nicht sagen, ich denke mir aber, daß in der Nähe dieser Gefäße doch bessere Zirkulationsverhältnisse bestehen, die dieses Verhalten erklären könnten.

Desquamation von Zellen sah ich selten; war aber eine Zelle einmal abgestoßen, so war sie ganz besonders fetthaltig.

Da sich sonst die natürlichen Bilder so gut hergestellt haben, konnte man fragen, warum sich kein Infarctwall von Leukocyten gegen das nicht durchströmte Gebiet gebildet hat.

Die Leukocyten gehen aber offenbar fast alle beim Defibrinieren zugrunde und so sind einfach nicht genug davon da, um einen derartigen Lebensprozeß nachahmen zu können.

Aus dem Angeführten geht wohl zur Genüge hervor, daß es wirklich kein vorschneller Schluß ist, wenn wir hier sozusagen die synthetische Funktion von Zellen ad oculos demonstriert haben und sich experimentelle und natürliche Bilder so schön decken.

Gibt es aber in unseren Versuchen wirklich keinen näherliegenden Faktor zur Fettbildung ausser der Seife?

Ich habe ängstlich bei der Versuchsanordnung jede Berührung des Blutes mit Fett vermieden, da im Blute von Arthus[1]) und Henriot[2]) fettspaltende Fermente nachgewiesen sind, wodurch dann wohl gewiß eine Aufnahme dieser gespaltenen Anteile zu einer Synthese und Ablagerung an anderer Stelle führen könnte.

Aus einem meiner Versuche geht dies auch bis zu einem gewissen Grade hervor, bei dem das Blut in einer offenen Schale an viel Fett vorbeigeströmt war und in geringem Grade eine Fettinfiltration der durchströmten Partien bewirkte.

[1]) Arthus, M. M., Journale de physiologie et pathologie générale 1902. Sorveté de Biologie, 1900.

[2]) Henriot, M., Sur la lipase Arch. de physiologie 1898. S. 797.

Eine Versuchanordnung zu konstruieren, die diesen Fehler gänzlich vermeidet, habe ich aus äußeren Gründen noch nicht unternehmen können, da im Nierenhilus resp. Becken immer mehr oder weniger große Mengen Fettgewebe liegen, an denen ein Teil des Blutes vorbeiströmt; das läßt sich nicht ausschalten ohne Zerstörung der Niere und damit des Versuchs.

Wie können wir daher dem Einwurf begegnen, das im Nierenparenchym sich ablagernde Fett entstamme dem Hilusfett?

Kontrollversuche haben mich belehrt, daß wir mit reiner Blutdurchströmung der Niere niemals auch nur annähernd die Grade einer Fettablagerung finden, wie bei Blutdurchströmungen mit Seifezusatz.

Der Blutstrom der zum Fettgewebe des Nierenbeckens gelangt, ist im Verhältnis zu dem, der das Nierenparenchym durchströmt, so gering, daß eine Fehlerquelle von dieser Seite quasi vernachlässigt werden kann.

Es wäre auch daran zu denken, daß das Seifenblut eine besondere Fähigkeit habe, Fett in sich aufzunehmen und zu transportieren.

Auch diesen Einwurf können wir zurückweisen, weil Fett von Seife nicht gelöst, sondern chemisch angegriffen und wieder verseift wird, sodaß schließlich in diesem Falle eben doch Seife die Quelle des neugebildeten Fettes in den Nierenepithelien wäre.

Aber all dies erscheint gekünstelt in richtiger Erwägung der vorhandenen Tatsachen, deren Deutung ich hinlänglich wohl fundiert zu haben glaube.

Daß ich trotzdem noch versuchte, einen noch greifbareren Beweis für ihre Richtigkeit zu erbringen, ist erklärlich und da schien mir das verschiedene Verhalten von Sudan III und Osmiumsäure von bedeutendem Nutzen.

Osmiumsäure soll nur von Olein, resp. oleinsauren Salzen reduziert werden, nicht aber von den entsprechenden Palmitin- und Stearinsäuren.

Sudan III dagegen soll alle drei Fettarten färben.

Es mußte daher wohl eine Sudanfärbung erzielt werden bei Einfuhr von palmitinsaurem bezw. stearinsaurem Na oder K mit folgender Fettbildung. Aber diese Fette durften Osmium nicht

reduzieren, vorausgesetzt, daß das entstandene Fett aus den eingeführten Komponenten desselben allein sich zusammengesetzt habe, also z. B. stearinsaures Na. Stearinsäureglycerinester gebildet habe und so fort.

Es operiert sich mit den stearin- und palmitinsauren Salzen sehr schwer, weil sie viel schwerer in H_2O und Blut löslich sind, als die oleinsauren. Sie fallen daher leicht aus und ich bekam in allen meinen darauf gerichteten Versuchen nach ganz kurzer Zeit eine Sistierung des Venenabflusses.

Ich habe daher darüber noch keine Erfolge zu verzeichnen und hoffe nur, daß es mir noch gelingt, diese Übelstände im Experimentieren zu beseitigen.

Hiermit wäre ich am Schlusse der Mitteilung meiner Versuchstatsachen.

Was bedeuten sie aber für die Frage der Fettdegeneration? Darf man sie überhaupt dafür verwerten?

Das ist ganz zweifellos. Das vom Körper entfernte Organ ist so mannigfaltigen Schädlichkeiten ausgesetzt, daß es sofort zu degenerieren beginnt. Wir finden ja auch überall Belege dafür in den Veränderungen der Kern- und Protoplasmastruktur, namentlich in den fetthaltigen Zellen, die deutliche Spuren davon in sich tragen. Trotzdem können wir hier kaum einen anderen Modus der Fettentstehung in den Zellen annehmen, als einen infiltrativen.

Wir haben also einen degenerativen Zustand mit infiltrativer Aufnahme des Fettes vor uns.

Nicht zum mindestens stützt sich diese Annahme auf den Befund des Fettes in Granula. Ich kann da nur auf den letzten Aufsatz Arnods[1]) verweisen, der ja immer und und immer wieder die so eminent wichtige und vielseitige Funktion der Granula betont und weiter erforscht.

Scheint doch darin der Verschiedenheit der Funktionen derselben Zelle auch ein morphologisches Verständnis angebahnt, das wir eben bei zellulären Verhältnissen überhaupt nicht umgehen können und dürfen.

Ich hoffe in meinen Versuchen auch zu dieser großartigen

[1]) Arnold, S. a. a. O.

Lehre einen Beitrag geliefert zu haben, und wir sehen mit Bewunderung die Umwandlung der schädlichen Seife in die unschädlichen, ja vielleicht nützlichen Fettkörnchen unter Mitwirkung der Granula.

Freilich habe ich damit nur einen Modus der Entstehung von Fett in einer Zelle festgelegt, und ich bin weit entfernt davon, ihn für den einzig möglichen zu halten.

Über das Vorkommen von Seife und Verseifung im Organismus besteht aber gar kein Zweifel[1]) auch von pathologisch-anatomischen Seite ist dieser Modus zur Erklärung gewisser Beobachtungen bei dem Fettumsatz herangezogen worden. Ich erinnere bloß an den schönen Aufsatz Benekes[2]) über Fettembolie, worin er die Einschmelzungserscheinungen der Fettkörnchen in den Gefäßen minutiös genau beschreibt und neben rein physikalischen Einflüssen dei Auflösung derselben auf dem Wege der Verseifung fordert.

Und die so weit übereinstimmende Darmverdauung und Assimilation mit der inneren Assimilation muß uns diese Gedanken ebenfalls nahe legen.

Kein Mensch bezweifelt heute mehr die Resorption von Seife im Darm und ihre nacherige Synthese zu Fett im oder kurz jenseits des Darmes.

Liegt etwa im vorliegenden Falle wesentlich anderes vor?

Wir können kaum je einen Vorgang innerer Resorption so schön ad oculos demonstrieren, und es ist schließlich egal, ob wir im Reagenzglas nach Benzoesäure — Glycokoll — Blutdurchströmung, wie es Schmiedeberg und Bunge[3]) zuerst dargetan haben, Hippursäure nachweisen können, oder im mikroskopiechen Bilde nach Seife — Glycerin — Blutdurchströmung verfettete Nierenepithelien und Gefäße.

In beiden Fällen liegen Synthesen der überlebenden Organe vor, Synthesen, wie wir sie in vielen anderen Fällen für andere Organe und andere Substanzen kennen, namentlich in der Leber.

[1]) Fr. N. Schulz weist nach, daß bis 28 p. c. des Ätherextraktes des Blutes Seifen sind. Pflügers Arch. Bd. 65, S. 301—302.

[2]) Benecke. Zieglers Beiträge 22, S. 343 ff.

[3]) Schmiedeberg und Runge, Archiv für exp. Path. und Theorie Bd. VI, S. 233 f. f.

Deuten wir unsere Versuche recht, so verschiebt sich freilich freilich damit auch die Frage der Fettdegeneration Virchows.

Und es strömen jetzt von allen Seiten Tatsachen herbei, die nicht mehr mit ihr vereinbar sind.

Es fällt der prinzipielle Unterschied zwischen Fettdegeneration und Fettinfiltration, für den es auch nie gelungen ist, exakte Unterschiede zu finden, und diese beiden Zustände werden in der Modalität ihres Entstehens gleichgestellt werden müssen.

Ob aber diese Begriffe nicht doch insofern eine große Berechtigung haben, als sie Endprodukte ganz verschiedener Ursachen sind, muß weiterer Forschung vorbehalten bleiben und die Bezeichnung dieser Ideen Virchows als Doctrin, dürfte nur wenige und nicht sehr pietätvolle Anhänger haben.

Sollte es mir nun auch gelungen sein, mit dem Wie der Fettaufnahme einen kleinen Schritt weiter gekommen zu sein, so müssen wir doch vor dem Warum ganz Halt machen, Darüber wissen wir noch gar nichts.

Ganz anderes muß noch dabei mitwirken und nur eine eifrigste Forschung wird diesem Gebiete weitere Einsicht gestatten.

Meinem hochverehrten Lehrer und früheren Chef Herrn Geh.-Rat Arnold spreche ich für sein stets bereites Interesse, das er meinen Versuchen entgegenbrachte, meinen herzlichsten Dank auch an dieser Stelle aus.

Anhang.

Im Bande 172, Heft 1 des Archivs teilt Hagemeister sehr bemerkenswerte und interessante „Beiträge zur Kenntnis der Fettbildung und des Fettschwundes“ mit.

Da auch ich mich vor kurzem gerade mit diesem Gegenstande beschäftigt habe, so sei mir gestattet zu seinen Ausführungen ein paar Worte zu bemerken, zumal Verfasser erwähnt, daß er in gewissen Punkten zu anderer Ansicht gekommen ist als ich, respektive meinen Ansichten „nicht folgen“ kann.

Ganz gewiß kann man im allgemeinen mit dem Satze einverstanden sein, daß eine arterille Hyperaemie, wie sie z. B. im jungen Bindegewebe besteht, ein mit Fettbildung unverträg-

licher Zustand ist. Wo so viel Nachfrage nach Kraft- und Nährstoff ist, wie dort, da ist kein Platz für das schwer bewegliche Fett, Daß ferner arterielle Hyperaemie im Fettgewebe zu Fettschwund führt, darf uns gewiß nicht Wunder nehmen. Dem Blute muß doch die Fähigkeit der Fettlösung zukommen, sonst wäre ein Fetttransport via Blut, wie er doch jetzt vielfach auch bei pathologischen Zuständen sicher nachgewiesen ist, unmöglich.

So muß auch ein Tumorwachstum ins Fettgewebe hinein durch die veränderten Zirkulationsbedingungen zum Fettschwund führen — auch abgesehen von den druckatrophischen Fähigkeiten solcher Tumoren.

Zweifellos müssen wir aber hier überall noch eine Reihe unbekannter Faktoren als mitwirkende Momente heranziehen und wohl von Fall zu Fall darüber entscheiden.

Denn nicht immer führt arterielle Hyperaemie zum Fettschwund, ja sie kann sogar Fettablagerung in seltenen Fällen im Gefolge haben.

Als reinstes, mir hier gerade gegenwärtiges Beispiel führe ich an, daß nach Nierenexstirpation, die restierende Niere schon ca. nach 7 Stunden (beim Kaninchen) eine große Menge feinster Fetttröpfchen in den Epithelien führt. Und doch läßt sich keine Spur von Degenerationserscheinungen an diesen Epithelien vorfinden, ja es tritt alsbald eine regeneratorische Hyperplasie als Ersatz für die ausgefallene Funktion der anderen Niere ein, nach deren Vollendung wieder normale Fettverhältnisse in der restierenden Niere sind. Und darüber, daß eine arterielle Hyperaemie der zurückbleibenden Niere besteht, ist kein Zweifel und neuerdings von Langemak und mir wieder bestätigt.

Bei dem Studium seiner letzten Arbeit in der Bibliotheca medica fand ich zufällig auch den Satz, daß „die Vermehrung des Fettgewebes“ (der restierenden Niere) „auf der Mehrzufuhr von Blut und Transsudat“ beruht.

Ich erinnere aber ferner noch daran, daß nach allgemeiner Hyperaemie wie z. B. nach großen Chloralgaben, in vielen Organen Fettablagerung beobachtet wurde, ebenfalls mit fehlenden Degenerationserscheinungen.

Es ist daher für das Auftreten von Fett in einer Zelle ganz und gar nur maßgebend ein uns nicht sicher und näher bekannter Zustand derselben, der eben mit morphologischem Auftreten von Fett einhergeht. Dass dieser in weitestem Maße von den vorhandenen Ernährungsbedingungen — id est von der Zirkulation — abhängig ist, ist ein von mir in meiner Arbeit mit an erster Stelle aufgestellter Satz. Ganz gewiß gilt ähnliches von dem Fettschwund.

Es ist z. B. wohl keine Frage, daß die Zirkulationsstörung bei der Infarcirung durch die damit verbundene veränderte Ernährung ein auslösendes Moment für den oben angenommenen Zellzustand ist. Über die letzten Ursachen aber, warum unter diesen Umständen in einer lebenden Zelle morphologisch nachweisbares Fett auftritt, wissen wir garnichts. Es kann im vorliegenden Falle z. B. ebenso wohl wegen mangelhafter Oxydation, d. h. wegen vermindester Abgabe, als z. B. wegen vermehrter Aufnahme zum Zwecke der Aufstapelung von Reservestoff, oder aus noch anderen unbekannten Gründen in Erscheinung treten.

Vergessen wir doch ja nicht, daß jede einzelne Zelle im Körper Individuum ist mit einer großen Selbständigkeit der Funktionen.

Ich glaube nach diesen kurzen Darlegungen berechtigt zu sein, an dem Satze festzuhalten: Die Ursache der Fettablagerung in einer Zelle liegt in ihr selbst und hat die oben angedeuteten Ernährungsbedingungen zur Voraussetzung.

Zu den von Hagemeister angeführten Zirkulationsbedingungen am Infarctrande, möchte ich noch bemerken, daß in den Tub. contorti der hyperaemischen Randgrenze, die nach ihm eine beschleunigte Zirkulation hat, beim Kaninchen sich kein Fett findet, wohl aber in den der Henle-Schichte entsprechenden Epithelien, die fast ausnahmslos Fett in jener feinen basalen zellstrukturellen, den Stäbchen entsprechenden Anordnung enthalten.

Unser Kausalitätsbedürfnis verlangt eine Zusammenstellung aller jener Momente mit gleichen Folgezuständen, aus deren Vergleich wir weitere Schlüsse zu ziehen gewohnt sind.

Fragen wir, welche Prozesse in den Zellen zu Fettablagerung führen, so können wir eine große Gruppe leicht herausfinden mit dem charakteristischen Merkmale einer Störung

des Stoffwechsels im Sinne vermehrter Ausscheidung desselben, so bei vielen Vergiftungen, bei Kachexien usw. Aber schon Traube lehrte, daß eine vermehrte N-Ausscheidung in letzter Instanz nur abhängig ist von der Menge des zersetzten Eiweisses, von einer Vermehrung und eventuell pathologischen Steigerung des inneren Stoffwechsels. Wir müssen nach heutigen Ansicht als Quelle des zersetzten Eiweißes das Zelleiweiß ansehen, id est wir müssen solche Prozesse einer Vermehrung und eventuell pathologischer Steigerung des inneren Stoffwechsels der Zelle zuschreiben.

Es liegt mir nichts ferner, als damit sagen zu wollen, daß das Auftreten von Fett allein von solchen Zuständen abhängt. Doch denke ich mir, daß es namentlich für Degenerationsprozesse Gültigkeit hat. Im übrigen wissen wir so wenig, wann das Auftreten von Fett in einer Zelle einen pathologischen Charakter hat — ich erinnere nur an die Leber —, daß wir uns nur für die verschiedensten Möglichkeiten in dieser Hinsicht entscheiden dürfen.

Ich glaubte dieses auch genügend damit angedeutet zu haben, daß ich sagte, daß eine Vermehrung bezw. pathologiche Steigerung des inneren Zellumsatzes eine Ursache für die Fettablagerung in der Zelle werden kann.

Ich glaube aber, daß ich meinen Standpunkt in dieser Frage gegenüber den Auffassungen, die Hagemeister darüber hat, nochmals präcisieren darf.

XVII.

Beiträge zur Kenntnis der Wirkung der Purinsubstanzen.

(Aus dem Karolinischen Institut zu Stockholm).

Von

J. Walker Hall,

Assistant Lecturer in Pathology, The Owens College, Manchester.

Hierzu Taf. IX).

A. Versuchsplan und Versuchsanordnung.

Schmiedeberg[1]) hat gezeigt, daß dem Purindoppelring

[1]) Ber. d. Dtsch. Chem. Ges. 34. Jahrg. S. 2550. 1901.

an und für sich eine toxische Wirkung, speziell eine charakteristische Muskelwirkung zukommt. Trotzdem ist aber der unmittelbare Effekt selbst großer einmaliger Dosen der im Stoffwechsel vorwiegend entstehenden Purinsubstanzen, z. B. des Guanins, des Hypoxanthins und der Harnsäure, wenigstens bei Säugetieren, nur recht unerheblich. Die vorliegenden Untersuchungen hatten nun den Zweck, die Wirkung gerade dieser wenig giftigen Purinstoffe unter jenen Bedingungen zu studieren, die in den gewöhnlichen Lebensverhältnissen am ehesten realisiert sein können, ich meine länger fortgesetzte Zufuhr mittelgroßer Mengen. Besonderes Augenmerk wurde auf etwaige histologische Veränderungen in Leber, Knochenmark und Nervenzellen gerichtet. Überdies sollten ältere Beobachtungen über Nierendegeneration und Blutdrucksänderungen nach Xanthinkörper-Einverleibung nachgeprüft werden.

Die Purinkörperzufuhr erfolgte in meinen Versuchen durch subcutane Injektion an verschiedenen Hautstellen; als Versuchstiere benützte ich Kaninchen; die Dauer des Experimentes erstreckte sich auf 50 Tage (23. Sept bis 12. Okt. 1901). Vier junge Kaninchen wurden in getrennten Käfigen gehalten und mit den gleichen täglichen Mengen von Hafer gefüttert. An jedem Tage erhielt Kaninchen I (1480 g) 5 ccm einer schwach alkalischen 0,5 prozentigen Hypoxanthinlösung (= 0,025 g Hypoxanthin), Kaninchen II (1546 g) 1 ccm derselben Lösung (= 0,005 g Hypoxanthin) und Kaninchen III (1713 g) 1 ccm einer gleichstarken Guaninlösung durch subcutane Injektion zugeführt.[1]) Kaninchen IV (2025 g) diente als Kontrolltier. Täglich um 3 Uhr Nachmittags wurden die Tiere gewogen.

Am Schlusse des Versuches hatten trotz der völlig gleichen Nahrungszufuhr Kontroltier IV um 255 g, dagegen Kaninchen I resp. III nur um 60 resp. 52 g an Gewicht zugenommen, ja, Kaninchen II hatte sogar 206 g von seinem Gewichte eingebüßt. Bei dem Normaltier IV war die Zunahme des Körper-

[1]) Die den Kaninchen täglich zugeführte Purinkörperdosis würde bei einem Menschen von 60 kg Gewicht ca. 1,0 und 0,2 g Hypoxanthin, resp. 0,2 g Guanin pro die entsprechen.

gewichts während der ganzen Versuchsdauer eine gleichmäßig fortschreitende; I und III wuchsen anfangs bis zu der soeben angegebenen Grenze und vermochten dann ihr Gewicht gerade aufrecht zu erhalten, II magerte während der letzten 20 Tage rasch ab.

Am 49. Tage wurden von jedem Tiere Blutpräparate gemacht, und am folgenden Tage Blutdruckkurven aufgenommen. Dann wurden alle vier Kaninchen getötet. Herz, Nieren, Lungen, Knochenmark und Gehirn wurden zur histologischen Untersuchung herauspräpariert. Die Muskeln wurden mit Schwefelsäure von 0,5 Volumprozent gekocht und nach der Methode des „korrigierten Wertes" von Burian und Schur[1]) auf ihren Puringehalt geprüft. Es ergab sich hierbei kein Unterschied zwischen den Muskeln des Kontrolltieres und jenen der vorbehandelten Kaninchen: alle zeigten einen durchschnittlichen Gehalt von 0,038% Purin-N.

B. Untersuchungsresultate.

I. Blutdrucksmessungen. 13. November 1901.

Kaninchen IV (Kontrolltier) von 2175 g Gewicht		Kaninchen I von 1540 g Gewicht		Kaninchen II von 1340 g Gewicht		Kaninchen III von 1765 g Gewicht	
Zeit Uhr, Min.	Druck mm Hg	Zeit Uhr, Min.	Druck mm Hg	Zeit Uhr, Min	Druck mm Hg	Zeit Uhr, Min.	Druck mm Hg
12.10 Nm.	122	1.25 Nm.	104	2.10 Nm.	100	2.50 Nm.	104
12.15 „	116	1.30 „	106	2.15 „	104	2.51 „	98
12.40 „	118	1.40 „	110	2.20 „	102	2.52 „	96
12.43[2]) „	118	1.45 „	108	2.27 „	106	2.55 „	96
12.44 „	122			2.30 „	98		
12.45 „	122						
12.50 „	118						
12.51 „	118						
11.52 „	118						

[1]) Zeitschr. f. physiol. Chem. Bd. 23. S. 59. 1897 und Pflügers Archiv, Bd. 80 S. 306. 1900.

[2]) Um die unmittelbare Wirkung von einer einmaligen Hypoxanthininjektion kennen zu lernen, wurden dem Kontrolltiere in diesem Zeitmomente 100 ccm einer 0,5prozentigen Hypoxanthinlösung intravenös injiziert. Wie man sieht, hatte dieser Eingriff keine deutliche Wirkung.

II. Blutpräparate. Die aus dem Blute der Ohrvene erhaltenen Deckglaspräparate wurden in Formalindampf fixiert, zwei Minuten lang mit 1prozentiger Erythrosinlösung in Berührung gelassen und hierauf in absol. Alkohol differenziert. Das Blut von Kaninchen I und II zeigte im Vergleich zu jenem des Kontrolltieres einen deutlich erhöhten Gehalt an Lymphocyten und multinucleären Leukocyten bei merklicher Zunahme der basophilen Zellen.

III. Histologische Untersuchung der Gewebe. Die Gewebe wurden mit absolutem Alkohol, Chloroform und Essigsäure, mit Sublimat und Eisessig und mit Sublimat und Pikrinsäure behandelt; nach stufenweiser Entwässerung mit 30-, 40-, 50-, 60-, 70-, 80- und 95prozentigem Alkohol wurden sie in Schwefelkohlenstoff aufgehellt und in Paraffin eingebettet. Die aus den so vorbehandelten Präparaten hergestellten Schnitte von 2—5 μ Dicke wurden dem jeweiligen Zwecke entsprechend einer der nachfolgenden Färbungen unterworfen: Hämatoxylin und Eosin, Hämatoxylin und Orange, Methylenblau (1 p. C.) und Eosin ($^1/_2$ p. C. in Alkohol), Eisenalaunhämatoxylin, Säurefuchsin und Orange G, Toluidinblau (2 p. C.) und Erythrosin ($^1/_2$ p. C.) Weigerts Elastinfärbung. Alle Angaben über das mikroskopische Aussehen der von den behandelten Kaninchen stammenden Präparate sind unter vergleichender Bezugnahme auf die bei den Geweben des Kontrolltieres gefundenen histologischen Details gemacht.

Herz, große Gefäßstämme, Lungen und Nervenzellen waren bei Kaninchen I und III normal, bei Kaninchen II bestand leichte Bronchitis und Hirnhyperämie.

Die Nieren der mit Hypoxanthin behandelten Kaninchen I und II zeigten Hyperämie, keine capsulären und interstitiellen Veränderungen. Die kleinsten Arteriolen wiesen eine ganz leichte Verdickung der Intima auf. Die Glomeruli waren unverändert. Die sekretorischen Epithelien dagegen zeigten unverkennbare Merkmale beginnender Degeneration; die Kerne färbten sich zwar ziemlich gut, aber das stark granulierte Protoplasma färbte sich schlecht, die inneren Zellgrenzen waren zerklüftet und im Lumen fand sich viel granulärer Detritus.

Das Knochenmark aller drei behandelten Kaninchen war strotzend gefüllt mit Lymphocyten und kernhaltigen Roten. Die Zwischenformen zwisehen den Lymphocyten und Myelocyten waren zahlreich und deutlich basophil. Die Zahl der Riesenzellen war vergrößert; einige derselben ließen Zeichen von Degeneration erkennen. Die Weigertsche Elastinfärbung ergab leichte Verdickung der Intima der kleinsten Arterien.

Besonders auffallend waren die Veränderungen, welche das mikroskopische Bild der Leber bei den beiden mit Hypoxanthin injicierten Kaninchen zeigte. Makroskopisch konnte man Hyperämie, aber keine interstitiellen Veränderungen konstatieren. Bei Eosin-Methylenblaufärbung fanden sich zahlreiche zerstreute Zellen, an denen das Eosin ungewöhnlich tiefe Nuancen bewirkt hatte: Zeichen cellulärer Degeneration. An vielen Stellen war die typische Zeichnung des Lebergewebes verloren gegangen, indem jede Zelle von den erweiterten Kapillaren fast allseitig umgeben waren. Die Zellen (vgl. Taf. IX Fig. 1) wiesen eine veränderte Anordnung der Protoplasmas auf, das hauptsächlich um die Kerne zusammengedrängt erschien. Degeneration und Vacuolisierung waren unverkennbar. Die Kerne waren vielfach geschwollen und verzerrt, enthielten häufig zwei Nucleoli und zeigten öfters degenerative Veränderungen. Pfortaderzweige und Gallengänge waren normal. Bei dem Guanin-Tier waren keine nennenswerten Veränderungen des Lebergewebes vorhanden.

C. Diskussion der Untersuchungsresultate.

Was zunächst die Ergebnisse meiner Blutdruckmessungen anlangt, so stehen dieselben im Widerspruch zu den Angaben von Croftan.[1]) Dieser Forscher behauptet, daß nach lang fortgesetzten Injektionen kleiner Mengen von Hypoxanthin der Blutdruck erhöht gefunden werde und ein gewisser Grad von Herzhypertrophie zu konstatieren sei. Keine von diesen beiden Erscheinungen ließ sich bei meinen Kaninchen feststellen. Diese

[1]) Amer. Journal. Med. Scienc. 1900 p. 552 und New-York Med. Journal, 11. Aug. 1900.

Zwiespalt swischen meinen und Croftans Resultaten beruht vermutlich darauf, daß Croftan den Normaldruck zu 60—90 mm Hg. annimmt; da er nun bei seinen Versuchstieren für den Blutdruck Werte von 104, 107 und 108 mm Hg fand, glaubt er eine Steigerung über die Norm um 20—40 mm nachgewiesen zu haben. Der von Croftan zugrunde gelegte Standardwert ist nun aber gewiß unrichtig; nur selten sinkt der durchschnittliche Wert des Blutdruckes beim Kaninchen unter 100 mm. ja mein Kontrolltier zeigte sogar einen solchen von 120 mm Hg. Daraus erklärt es sich, daß ich, obzwar die Werte, die ich bei meinen Versuchstieren fand, mit den von Croftan beobachteten übereinstimmen, doch — im Gegensatze zu letzterem — den Schluß ziehen muß, daß fortgesetzte Hypoxanthininjektionen beim Kaninchen keine Blutdrucksteigerung verursachen.

Dagegen scheinen die Purinstoffe, speziell das Hypoxanthin, in meinen Versuchen deutliche Veränderungen in der Beschaffenheit des Blutes und des Knochenmarkes und degenerative Vorgänge in den Nieren- und besonders in den Leberzellen hervorgerufen zu haben.

Selbstverständlich können aber meine diesbezüglichen Ergebnisse nicht als abschließende betrachtet werden; nur eine größere Anzahl gleichlautender Resultate würde mit Sicherheit beweisen, daß es sich hier nicht um accidentelle Vorkommnisse gehandelt hat. Insbesondere muß ferner die Frage offen bleiben, ob das Hypoxanthin auch beim Menschen ähnliche Schädigungen nach sich zieht, wie beim Kaninchen. Erst Wiederholung der Experimente und Ausdehnung derselben auf andere Tierspezies wird hier (im Verein mit unseren stetig wachsenden Erfahrungen über das Verhalten der endogenen und exogenen Harnpurine) zu konciseren Schlußfolgerungen führen.

Immerhin scheinen mir meine Beobachtungen auch jetzt schon der vorläufigen Mitteilung wert zu sein. Erblicken doch zahlreiche Autoren die Ursache der bei interstitieller Nephritis auftretenden Nieren-, Herz- und Gefäßveränderungen in einem fortgesetzten chemischen Reize (vgl. z. B. Mitchell Bruce,[1])

[1]) Lettsomian lectures 1901.

Bier,[1]) und bezeichnen doch Kolisch[2]) und Croftan[3]) geradezu Alloxurstoffe als jenen spezifischen Reiz.

Auf welche Weise das injicierte Hypoxanthin in meinen Experimenten die beobachteten degenerativen Veränderungen der Leber und der Nieren herbeigeführt haben mag, läßt sich vor der Hand nicht entscheiden. Haben wir es hier mit den Folgen einer funktionellen Überanstrengung der an der Ausscheidung resp. Zerstörung der Purinstoffe vorwiegend beteiligten Organe, oder aber mit einer toxischen Einwirkung sensu strictiori zu tun? Auch diese Frage wird durch weitere Untersuchungen vielleicht der experimentellen Beantwortung zugänglich gemacht werden können.

Zum Schlusse möchte ich Herrn Prof. Emil Holmgren für die Erlaubnis, in seinem Laboratorium zu arbeiten und für zahlreiche freundliche Ratschläge meinen ergebensten und aufrichtigsten Dank aussprechen. Einen Teil der Kosten der vorliegenden Untersuchung hat das „Scientific Grants Committee of the Royal Society“ bestritten.

Erklärung der Abbildungen auf Taf. IX.

Fig. 1. Zeiss homog. Imm. 1/12. Ocul. 5. Camera lucida (Eisenalaun-Hämatoxylin, Säurefuchsin, Orange).
Leber von Kaninchen I (lang fortgesetzte Hypoxanthininjektionen). Deutliche Hyperämie, Vakuolenbildung und Degeneration des Protoplasmas, Schwellung der Zellkerne.

Fig. 2. Gleiche Vergrößerung und Färbung.
Leber von Kaninchen IV (normales Kontrolltier). Zum Vergleiche mit Fig. 1.
(Gezeichnet von Fräulein Johannsson, Stockholm).

[1]) Zentralbl. f. inn. Med. 1900. S. 47.
[2]) Wesen und Behandlung der uratischen Diathese 1895.
[3]) l. c.

XVIII.

Kryoskopie tierischer Organe, unter besonderer Berücksichtigung der Gefrierpunktsbestimmung der Nieren.

(Aus dem Laboratorium der III. mediz. Klinik zu Berlin.)

Dr. Blanck-Potsdam.

Im „Journal de Physiologie et de Pathologie générale" erschien im Jahre 1901 ein Aufsatz von Louis Sabbatani (Cagliari) über „Détermination du point de congélation des organes animaux", auf dessen wichtigen und interessanten Inhalt außer in kurzen Referaten in Deutschland niemand bisher Anlaß genommen hat zurückzukommen. Ich bin daher gern der Anregung des Herrn Privatdozenten Dr. P. F. Richter gefolgt, die betreffenden Untersuchungen nachzuprüfen und eventuell zu erweitern. Um diese vorläufig nicht zu weit und auf die verschiedenen Organe auszudehnen, beschränkte ich mich auf die kryoskopische Untersuchung der Nieren. Zur Einführung in diesen neuen, physiologisch und pathologisch gleich interessanten Zweig der Kryoskopie sei es gestattet, zunächst über die Betrachtungen zu berichten, von denen die Arbeit Sabbatanis ihren Ausgang genommen hat.

Es war S. aufgefallen, daß Pflanzen derselben Familie gegen Frost verschieden empfindlich waren; die Ursache hierfür konnte in der Differenz des osmotischen Druckes ihres Saftes begründet sein. Ebenso wie der Saft konnten aber auch ganze Organe der Pflanze kryoskopisch bestimmt werden, und diese Experimente an Pflanzen und die übereinstimmenden Resultate waren es, die S. bestimmten, analoge Versuche an tierischen Organen anzustellen. „La conformité des valeurs obtenues dans les végétaux en congelant le suc ou l'organe entier nous disait avec sûreté qu'en opérant avec l'organe végétal, le point de congélation a la valeur d'un vrai point cryoscopique; en expérimentant avec des organes animaux il nous était nécessaire d'établir, avant tout, si réellement pour ceux-ci le point de congélation avait la valeur et l'importance d'une

détermination cryoscopique ordinaire". Bis dahin war über die osmotischen Druckverhältnisse in tierischen Geweben wenig bekannt und das wenige war unsicher. Man tauchte Organe in verschiedene Lösungen von bestimmter Konzentration und suchte aus den Gewichts- und Volumsveränderungen derselben auf ihren osmotischen Druck Rückschlüsse zu ziehen; jedoch waren diese Proben wenig empfindlich, dabei aber ihr Anwendungsgebiet sehr begrenzt und die Resultate widerspruchsvoll.[1]) Wir wissen ja auch von Methoden, welche nach gleichem Prinzip den Gefrierpunkt roter Blutzellen bestimmen (Hamburger), aber diese sind, wie neuere Untersuchungen (Calugareanu „Influence de la durée de contact sur la résistance des globules rouges" Comptes rend. de la societ. de biolog. Bd. 54, pag. 356) zeigen in ihren Ergebnissen zweifelhaft, insofern die Zeit, innerhalb welcher die Blutkörperchen mit den Lösungen in Berührung gelassen werden, von erheblichem Einfluß auf die Resultate ist. In Erwägung dieses Mangels an zuverlässigen Methoden zur Bestimmung des osmotischen Druckes von Organen schritt S. an seine Experimente, die dartun sollten, daß man in der Gefrierpunktsbestimmung derselben eine Methode hat, die nicht nur für jedes beliebige Organ anwendbar ist, sondern die auch wirklich zuverlässige Resultate ergibt. „Il m'a été facile de constater que dans la détermination du point de congélation des organes on obtient des valeurs constantes, étroitement liées à l'organe sur lequel on fait les expériences et aux conditions physiologiques dans lesquelles on les prend." Wiederholte kryoskopische Bestimmungen an demselben Organ ergaben stets gleiche, bezw. sehr naheliegende Werte. Die Temperatur desselben sinkt gleich wie bei der kryoskopischen Bestimmung von Flüssigkeiten erst bis unterhalb seines Gefrierpunktes, um dann wieder anzusteigen und auf einem bestimmten Punkt (point fixe) zu beharren. Schwankungen um 4—5 Centigrade liegen innerhalb der Fehlergrenzen der Methode, für die das Fehlen des Umrührens, wie es bei Flüssigkeiten geübt werden muß, nicht von

[1]) Cooke: osmotic properties of muscle, Journal of Physiologie 1898 bis 1899. — Loeb: American Journal of Physiology 1900, 1901.

Belang ist. Um darzutun, daß auch die mehr oder weniger feste Konsistenz der Organe keine gewichtige Fehlerquelle für die Methode abgeben kann, hat S. Versuche mit Blut angestellt: er suchte sich die Übergänge von Flüssigkeit zu einem gewebeähnlichen Zustand darzustellen, indem er zunächst die Gefrierpunkte von Blutserum und Blutcoagulum verglich; dieselben fielen gleich aus, es ergab sich für beide der normale Gefrierpunkt des Blutes. „On passait graduellement des conditions fort semblables à celles d'un tissu (coagulum) et pourtant les valeurs obtenues pour le point de congélation restaient toujous dans les limites admises, généralement, comme normales pour le sang." Auch Eiereiweiß gibt sowohl in flüssigem wie coaguliertem Zustande fast gleiche Werte für Δ. S. konnte daher annehmen, daß „der Gefrierpunkt, welcher an einem Organ bestimmt wurde, mit annähernder Sicherheit einen Maßstab für die mittlere moleculare Konzentration des Organs abgibt." Er stellt sich vor, daß das Thermometer in dem Gewebsspalt von Zellen umgeben ist, welche in großer Mannigfaltigkeit einfache und zusammengesetzte Moleküle in gelöstem oder pseudogelösten Zustande enthalten, anorganische oder organische, kristalloide oder colloide Moleküle; von dem mittleren Gehalt des Gewebes an solchen Molekülen würde sein Gefrierpunkt abhängen. Es sei gleich, ob man ein intaktes Gewebsstück oder Schnitte von einem solchen zur Bestimmung verwertet. Bei Pflanzen fand sich auch der gleiche Gefrierpunkt für die ganze Pflanze, wie für ihren Saft. — S. bediente sich nun folgender Methode: Er nahm ca. 20 gr von einem Organ, stach sich einen Spalt in dasselbe soweit, daß das Quecksilberreservoir des in denselben gesenkten Friedenthalschen Thermometers ganz von der Organmasse bedeckt war; dieses Gewebsstück wurde auf den Boden einer Gefrierröhre (wie beim Beckmannschen Apparat) befördert, so daß es der Wandung dicht anlag, ohne daß sich Luftblasen zwischen der Wandung und dem Organstück befanden; dann tauchte er das Thermometer mit seinem unteren Ende, dem Hg-Reservoir, in den vorgezeichneten Spalt, bis es, wie gesagt, ganz von dem Gewebe umgeben war. Nun kam die Gefrierröhre mit dem Organstück

und dem Thermometer in das Kühlgefäß, welches mit einer Kältemischung wie beim Beckmannschen Apparat beschickt war. Meist ließ er, sobald der Quecksilberfaden unter den Gefrierpunkt des Organes sank, ein kleines Eisstückchen auf dasselbe fallen, er „impfte", wie man zu sagen pflegt, um eine zu starke Unterkühlung zu verhindern. — Indem S. auf diese Weise verschiedene Organe (Leber, Muskel, Niere etc.) inbezug auf ihren Gefrierpunkt untersuchte, erhielt er ziemlich konstante Werte für jedes derselben und nimmt diese als Maßstab an für den jeweiligen osmotischen Druck in den Organen. Er stellte fest, daß der Gefrierpunkt der Organe nach dem Tode stark sinkt, und zwar langsam, aber kontinuierlich. Außer dem Erlöschen der sekretorischen Drüsenfunktion muß für das Sinken noch außerdem eine andere, allen Organen gemeinsame Ursache verantwortlich gemacht werden. Im gefrorenen Zustande bewahrte das Gewebsstück seinen Gefrierpunkt; erst nach dem Auftauen sank dieser. „Ce résultat est fort intéressant, puisqu'il indique les modifications chimiques qui sont ou bien en rapport avec les phénomènes vitaux qui, pendant quelque temps, se produisent dans les organes détachés du corps, ou bien liées à la mort du protoplasma."

Wir haben, um nicht zu oft auf die Ausführungen von Sabbatani zurückkommen zu müssen und dadurch unsere Erörterungen zu unterbrechen, über die Arbeit desselben ganz ausführlich berichtet, auch schon deshalb, weil unsere Versuche zunächst nur bezwecken sollten, seine Resultate an einer größeren Reihe von Experimenten nachzuprüfen. In seiner Tabelle IV hat letzterer dieselben, soweit sie die Nieren betreffen, zusammengestellt; wir stellen diese unseren Untersuchungen voran:

Tableau IV, Valeur cryoscopique du rein de chien.

Expérience	Détermination faite dans l'espace de $1^1/_2$ h de la mort de l'animal
X. A jeun depuis 5 jours . . .	0,75°
II. Fatigué	0,83°
III. Fatigué	0,85°
V. Reposé	0,90°
VI. Reposé	0,96°
VIII. En plein digestion de pain .	0,98°
IX. En plein digestion de viande	0,93°

S. resumiert, daß man den Gefrierpunkt der Niere mit 0,94° fixieren könne. „Mais à ces données je n'attribue pas une très grande importance, car elles pourront être bien fixées seulement après une très longue série de recherches; à présent nous voyons certainement qu'au rein appartiennent des valeurs très variables et élevées, et cela manifestement en rapport avec sa fonction glandulaire". Die höchsten Werte für den Gefrierpunkt der Niere erhielt S. bei Tieren, die sich in der Verdauung befanden (Fall VIII u. IX), während bei Tieren in nüchternem oder ermattetem Zustande sich niedrige Werte ergaben. — Soviel über die Arbeit Sabbatanis.

Unsere Versuchsanordnung wich in verschiedenen Punkten von denen Sabbatanis ab. Da der Gefrierpunkt sich ändert mit dem Absterben des Organs, so suchten wir dasselbe möglichst lebendfrisch zu verwerten. Wir verwandten daher zu unseren Versuchen Kaninchen, denen wir in Äthernarkose erst die linke Niere exstirpierten, worauf wir das ganze Organ sofort, nachdem wir die Capsula propria entfernt hatten, in die Gefrierröhre brachten. Durch die Entkapselung glaubten wir eine möglichst gleichmäßige Entblutung und Entwässerung zu erzielen. Nun sind die Kaninchennieren leider nicht immer so groß, daß sie das ganze Hg-reservoir des Thermometers umschlossen; vielfach war dasselbe nur bis zu halber Höhe und darüber von Nierengewebe dicht umgeben. Wir achteten aber alsdann darauf, daß keine Flüssigkeit sich oberhalb der Niere befand, eine Maßnahme, die für den Fall, daß Blut oder Harn sich in derselben im Überschuß befand, Beachtung zu verdienen schien, während andrerseits nach den Ausführungen von S. die Annahme, daß der Succus des Organs den gleichen Gefrierpunkt wie das Organ selbst hat, dieselbe eigentlich unnötig erscheinen könnte. Es ergaben die Versuche, daß es ziemlich gleichgiltig für die Erlangung exakter Resultate war, ob das Hg-reservoir völlig oder nicht ganz von Gewebe umschlossen war, die Gefrierung ging auch in letzterem Falle gleich gut von statten und die Resultate waren ceteris paribus analog. Wir haben ferner das „Impfen" mit Eisstückchen unterlassen, ohne daß wir, mit geringen Ausnahmen, eine zu starke Unter-

kühlung beobachtet hätten. Wir umgaben aber die Gefrierröhre noch mit einer Schutzröhre, sodaß die Kälte langsamer und gleichmäßiger einwirkte. Die ganze Zeitdauer von der Exstirpation der Niere bis zum Beginn der Prüfung dauerte kaum fünf Minuten, meist aber weniger (bei S. 1½ Stunde). Wir können also wohl behaupten, daß die Nieren, soweit möglich, in lebendfrischem Zustande kryoskopiert wurden. Eine Wiederholung der Gefrierpunktsbestimmung an ein und demselben Organ haben wir in einzelnen Fällen vorgenommen und fast stets denselben Wert erhalten. — Beobachtet man den Quecksilberfaden im Thermometer während der Bestimmung, so sieht man, wie derselbe langsam fällt bis unter den Gefrierpunkt, meist um etwa 0,1° und mehr, um dann plötzlich mehr oder weniger rasch wieder anzusteigen und schließlich auf einer bestimmten Höhe, dem Gefrierpunkt des Organs, festzustehen. Die Differenz dieses Gefrierpunktes von dem des destillierten Wassers ergibt den eigentlichen Gefrierpunkt des Organs, es ist also immer als Gefrierpunkt der Niere die Gefrierpunktsdifferenz zwischen dem des Organs und dem des Wassers zu verstehen; z. B.:

$$\begin{aligned} \Delta \text{ Niere} &= -0{,}75 \\ \Delta, \text{ Aq. dest.} &= +0{,}16 \\ \hline \text{Differenz} &= -0{,}91 \end{aligned}$$

oder in Worten: der Gefrierpunkt der Niere liegt 0.91° unter dem des dest. Wassers.

Unsere Prüfungen wurden an mehr als 25 Tieren vorgenommen; wir geben dieselben nur wieder, so weit wir mit ziemlicher Sicherheit Versuchsstörungen ausschalten können: wo die Resultate infolge solcher unsichere oder unwahrscheinliche waren, nehmen wir von der Wiedergabe derselben Abstand. Es lag uns nun zunächst daran festzustellen, ob die gesunden Nieren ein und desselben Tieres denselben Gefrierpunkt besitzen. Folgende beide Versuche, die wir aus der größeren Anzahl herausgreifen, erläutern dies. Wir exstirpierten erst die linke Niere und stellten den Gefrierpunkt fest; nach drei Tagen wurde in gleicher Weise mit der rechten

verfahren; in der Zwischenzeit hatten sich die Tiere vom ersten Eingriff rasch erholt und zeigten keinerlei äußere Veränderungen.

	Gefrierpunkt der Niere		Differenz
	links	rechts	
Versuch I	— 0,98	— 0,93	— 0,05
„ II	— 1,24	— 1,26	+ 0,02

Eine Differenz von 0,05 nach oben oder unten betrachten wir als innerhalb der Fehlergrenzen der Methode liegend und für eine Verwertung als ungeeignet.

In unseren sämtlichen Versuchen schwankte der Gefrierpunkt der gesunden Niere — wir benutzen zur Feststellung desselben stets die linke Niere — zwischen — 1,35° als höchstem und — 0,86 als niedrigstem Wert und zwar waren dieselben im einzelnen:

— 0,98 — 1,24 — 0,97 — 1,12 — 1,12 — 1,07 — 1,09 — 0,94 — 0,95 — 0,91 — 0,98 — 1,18 — 0,99 — 1,29 — 1,35 — 0,97 — 1,03 — 1,14 — 0,94 — 0,96 — 0,95 — 0,90 — 0,96 — 0,94 — 0,88 — 0,86.

Der Gefrierpunkt der Niere zeigte demnach 16 mal Werte unter — 1,00 und 10 mal solche über — 1,00. Wenn es gestattet ist, aus den 16 Versuchen den Mittelwert zu berechnen, so würde derselbe — 1,03 ergeben. Einen so extrem niedrigen Wert — 0,75 — wie S. haben wir nie gefunden, allerdings befanden sich unsere Tiere nie im Hungerzustand. Dieselben wurden stets unter gleichen äußeren Bedingungen gehalten, sie befanden sich vor der Operation mit noch andern Kaninchen in demselben Käfig und konnten sich nach Gefallen an Hafer und Morrüben etc. sättigen. Wir suchten auch in einer großen Zahl von Fällen den Einfluß der Diät (ausschließlich Hafer- und Morrübenfütterung) zu fixieren, jedoch nahmen wir hiervon schließlich Abstand, da die Resultate immer gleich schwankende waren. Auf den jeweiligen physiologischen Zustand der Verdauungsorgane haben wir keine Rücksicht genommen; wir nahmen die Operation meist um die Mittagsstunde vor, so daß wir annehmen können, daß der Magen und Darmkanal sich bei allen Tieren in ziemlich gleicher Tätigkeit

befand, der Verdauungsprozeß also an den variablen Werten keine Schuld trug. Ebensowenig kann hierfür die Außentemperatur verantwortlich gemacht werden; die Temperatur war in dem Käfig immer annähernd die gleiche, auch zeigte die Jahreszeit keinen Einfluß auf die Inkonstanz der Werte. Wir müssen also wohl annehmen, daß der Gefrierpunkt der Niere beim Kaninchen normalerweise innerhalb von vier Decigraden schwanken kann. Ist die Methode eine exakte, so muß der osmotische Druck innerhalb der Nieren großen Schwankungen unterliegen, deren Ursache wohl nicht allein in der Drüsentätigkeit zu suchen ist. Doch das später. Wir können nicht eine Standardzahl für den Gefrierpunkt der Nieren angeben. Ein Wert, der innerhalb der physiologischen Breiten so variabel ist, kann nur an ein und demselben Tiere zum Vergleiche mit dem Schwesterorgan herangezogen werden, für den Vergleich mit den erhaltenen Werten an dem gleichen Organ eines anderen Tieres ist er untauglich. In diesem Sinne sind wir an unsere weiteren Versuche herangegangen. Wir suchten festzustellen, welchen Einfluß die sekretorische Tätigkeit der Niere auf die Gefrierpunktsdepression des Organs ausübt. Wir erprobten zunächst die Wirkung einer durch reichliche Wasseraufnahme angeregten Diurese, dann gingen wir zu salinischen Wässern über und prüften schließlich renale Diuretica (Agurin, Diuretin).

Was zunächst die Wasserversuche betrifft, so gestalteten sie sich folgendermaßen. Nach Exstirpation und Bestimmung des Gefrierpunkts der linken Niere — wie gesagt, diente mir die linke Niere immer als Kontrollorgan — gossen wir dem Tiere an den der Operation folgenden drei Tagen je 100 ccm Wasser mittels Schlundsonde ein, kontrolierten die Diurese an der Menge des gelassenen Harns und exstirpierten die rechte Niere ca. 3 Stunden nach der letzten Eingießung, also einem Termin, wo wir die volle Wirkung der Harnflut erwarten durften. Ein dritter Versuch (V) mißglückte, das Tier starb plötzlich unter der zweiten Eingießung. Im Versuch IV wurde an den vier folgenden Tagen, also viermal je 100 ccm Aq. fontan. eingegossen, die Diurese war demnach eine noch stärkere, als im Versuch III.

	Gefrierpunkt der Niere		Differenz
	links	rechts	
Versuch III	0,97	0,91	— 0,06
„ IV	1,12	1,04	— 0,08
„ V	1,12		Versuch nicht vollendet.

Wir können aus diesen beiden Versuchen (III und IV) schließen, soweit eine geringe Anzahl von Versuchen überhaupt zu Schlüssen berechtigt, daß unter der durch reichliche Wasserzufuhr bedingten Diurese der osmotische Druck in der Niere um ein weniges sinkt, die Differenz des Gefrierpunktes der linken und rechten Niere betrug 0,06 bezw. 0,08. Da der letzte Wert nach viermaliger Applikation des Wassers erhalten wurde, so ist vielleicht die Folgerung nicht unwahrscheinlich, daß mit der größeren Durchflutung der Niere mit wasserverdünntem Harn auch der osmotische Druck innerhalb derselben entsprechend abnimmt. — Kombinierten wir nun weiter die diuretische Wirkung des einfachen Wassers mit der in ihm gelöster Salze, so war die Erniedrigung der molekularen Konzentration der Niere noch auffälliger. Diese unsere Versuche mit Salina wurden in gleicher Weise wie die obigen vorgenommen: erst Exstirpation der linken Niere, alsdann an den drei folgenden Tagen je eine Eingießung von 100 ccm natürlichem Fachinger oder künstlichem Wildunger (Sandow) — der Fachinger wurde am 1. Tage, der Wildunger am 2. und 3. Tage nach der Exstirpation links verabfolgt — per Schlundsonde. Die Gesamtmenge des seit der ersten Eingießung gelassenen Urins betrug ca. 250 ccm, etwas mehr als in den obigen Versuchen.

	Gefrierpunkt der Niere		Differenz
	links	rechts	
Versuch VI	— 1,07	— 0,98	— 0,09
„ VII	— 1,09	— 0,95	— 0,14

Wir sehen also auch hinr ein Sinken des Gefrierpunktes der zweiten Niere; die Depression ist eine noch stärkere als in den Wasserversuchen und muß auf Rechnung des stärker harntreibenden Mittels gesetzt werden.

Schließlich gingen wir dazu über, die Niere direkt durch ein renales Diuretikum zu reichlicher Harnabsonderung anzuspornen. Wir wählten hierzu das Agurin und Diuretin. Unsere Versuchsreihe ist hier eine größere, einmal weil uns ein Tier vor Beendigung des Versuches einging und dann, weil wir uns veranlaßt sahen, den widersprechenden Wert des Versuches XI durch eine größere Zahl korrespondierender Resultate möglichst zu eliminieren, sodaß wir die Richtigkeit desselben anzuzweifeln berechtigt waren. Den Versuch mit Agurin (VIII) haben wir nicht wiederholt, weil das Tier nach der zweiten Dosis eine sehr starke Diarrhoe bekam; das Resultat steht nichts destoweniger im Einklang mit den Diuretinversuchen, was bei der chemischen Ähnlichkeit der beiden Mittel nicht verwunderlich ist. Das Agurin wurde in wässeriger Lösung mittels Schlundsonde einverleibt und zwar am 4. Tage nach der Operation links 1 g und am 5. Tage 2 g. 24 Stunden später Exstirpation rechts. Das Resultat war folgendes:

	Gefrierpunkt der Niere		Differenz
	links	rechts	
Versuch VIII	— 0,94	— 0,81	— 0,13

(IX—XV.)

Die Diuretinversuche geben wir in tabellarischer Zusammenstellung zunächst nach der Reihenfolge, wie sie vorgenommen wurden, wieder. Das Diuretin wurde in wässriger Lösung subcutan eingespritzt.

	Gefrierpunkt der Niere		Differenz
	links	rechts	
Versuch IX	— 0,95		
„ X	— 0,91	— 0,83	— 0,08
„ XI	— 0,98	— 1,10	+ 0,12
„ XII	— 1,18	— 0,83	— 0,35
„ XIII	— 0,99	— 0,98	— 0,01
„ XIV	— 1,29	— 1,04	— 0,25
„ XV	— 1,35	— 1,18	— 0,17

Im Versuch IX wurde dem Tier an dem der Exstirpation links folgenden Tage 0,75 g Diuretin subcutan verabfolgt, Tod 24 Stunden später; der Versuch ist nicht vollendet. In den

Versuchen X und XIII wurde am 3. und 4. Tage früh (post operat. sinistr.) je 0,5 g Diuretin subcutan eingespritzt, Exstirpation rechts 3 Stunden nach der letzten Injektion. Im Versuch XI wurde die gleiche Dosis am 4. und 5. Tag nach der linksseitigen Exstirpation, in Versuch XII am 5. und 6. Tag, in Versuch XIV am 2. und 3. Tag und im Versuch XV am 3., 4., 5. und 6. Tag injiciert. Die Exstirpation erfolgte in allen diesen Versuchen 3 Stunden nach der letzten Einspritzung. Abgesehen von Versuch XI, über dessen von den übrigen Experimenten gänzlich abweichendes Resultat wir uns die Erklärung versagen müssen, finden wir in der Tabelle bei sämtlichen Diuretin- und Agurinversuchen eine geringere Gefrierpunktserniedrigung der zweiten Niere unter der diuretischen Wirkung; zwar ist diese in Versuch X und XIII gleich Null bezw. sehr gering, in allen übrigen vier Fällen aber (VIII, XII, XIV, XV) ist sie bedeutend und übertrifft noch in drei Fällen (XII, XIV und XV) die in den Versuchen mit Wasser und Salina erhaltenen Werte.

Im großen und ganzen haben wir also eine geringere Gefrierpunktserniedrigung der rechten Niere erhalten, deren Größe je nach der Auswahl des gewählten Mittels schwankte; die Differenz der Gefrierpunkte von rechter Niere gegenüber der linken erreichte den höchsten Wert bei den Diuretinversuchen, die Differenzwerte gingen der diuretischen Wirkung der angewandten Mittel ziemlich parallel.

Es fragt sich nun wie diese Befunde zu erklären sind. Wenn sich der Gefrierpunkt des Organs gegenüber dem seines Schwesterorgans, der unter normalen Verhältnissen beiderseits gleich ist, unter der Einwirkung diuretischer Mittel ändert, so können zwei verschiedene Möglichkeiten vorliegen. Erstens könnte die Flüssigkeit, welche das Organ imbibiert, sich ändern. Bei der Niere ist diese Flüssigkeit im wesentlichen Blut und Harn. Da in der Niere aus dem Blut, der Flüssigkeit von niedrigerer molekularer Konzentration, der Harn, die Flüssigkeit von höherem osmotischem Druck bereitet wird, so müßte man unter der Einwirkung der gewählten Diuretica zunächst

an eine Änderung der molekularen Konzentration des Blutes oder Harns denken. Wir wissen, daß der Gefrierpunkt des Blutes bei ausreichender Nierentätigkeit, und hierzu reicht eine Niere aus, sich auf der konstanten Höhe von $\delta = -0{,}56$ (bis $-0{,}58$) erhält, jedenfalls keine über einige Centigrade hinausgehende Abweichung unter der Einwirkung diuretischer Mittel erfährt. Es könnte also in unserm Fall nur die Änderung der molekularen Konzentration des Harns eine Änderung des osmotischen Drucks der Niere bewirken. In der Tat wird ja ganz nach der Intensität der Diurese ein mehr oder weniger starkes Steigen (als Ausdruck einer Abnahme der molekularen Konzentration) des Gefrierpunktes (Δ) des diluierten Harns beobachtet, so daß also die Möglichkeit des causalen Zusammenhangs zwischen dem Sinken des osmotischen Drucks des Harns und der Niere selbst nicht von der Hand zu weisen ist. Diese Hypothese würde sich vielleicht noch stützen lassen, wenn es gelänge, durch Zerquetschen der Niere ihren Saft rein zu erhalten und diesen kryoskopisch zu untersuchen. Sabbatani fand, wie wir schon oben berichteten, bei Pflanzen den gleichen Gefrierpunkt für diese selbst, wie für ihren Saft. Leider ist nun beim Kaninchen die Niere zu klein, als daß aus ihr ein zur kryoskopischen Untersuchung an Menge ausreichender Saft gewonnen werden könnte. Wenn es sich erwiese, daß auch bei Tieren der Succus expressus inbezug auf seine molekuläre Konzentration dem Organ gliche, aus dem er gewonnen wird, so müßten die kryoskopischen Werte dieses Saftes durch die Änderung seines einen Komponenten, des Harns, gleichfalls Schwankungen unterliegen, die mit denen des Harns korrespondieren müßten, falls unsere obige Hypothese zutreffen sollte. Es ließe sich gegen dieselbe allerdings der nicht unmöglich erscheinende Einwand erheben, daß die im Verhältnis zur Organmasse winzige Menge Harns, welche sich in den Harnkanälchen zur Zeit der Nierenkryoskopie befindet, einen bemerkenswerten Einfluß auf den Gefrierpunkt des Organs kaum ausüben könne (siehe auch unten Versuche mit Harnstauung). Dann könnte für die Änderung des Gefrierpunkts des Organs nur noch die zweite Möglichkeit

in Betracht kommen. Es könnte durch die Tätigkeit der Zelle eine Änderung des osmotischen Druckes erfolgen, insofern mit der sekretorischen Tätigkeit auch eine Änderung des Chemismus Hand in Hand geht. Schon Sabbatani vermutete den Einfluß der sekretorischen Drüsenfunktion auf die Größe des Organgefrierpunktes, weil dieser nach dem Tode des Tieres kontinuierlich stieg (sich im Sinne einer Verminderung der molekularen Konzentration änderte). Wir fanden, daß sich der Gefrierpunkt der Niere bei der Anregung der sekretorischen Arbeit der Nierenzellen durch Diuretika dahin änderte, daß eine weniger tiefe Einstellung desselben stattfand. Die Annahme, daß durch die sekretorische Tätigkeit chemische Umsetzungen in den Zellen vor sich gehen, welche den Gefrierpunkt des Organs beeinflussen, gewinnt durch die Resultate der Versuche mit Diuretica an Wahrscheinlichkeit. Wir suchten nun nach einer weiteren Stütze für diese Hypothese. Durch eine Störung der Sekretionsarbeit der Niere müßte sich der Gefrierpunkt im entgegengesetzten Sinne wie bei den Versuchen mit Diuretica, also im Sinne einer Zunahme der molekulären Konzentration, ändern, falls unsere Annahme richtig wäre. Diesem Gedankengang folgend, erzeugten wir zunächst nach Herausnahme der linken Niere eine künstliche Nephritis durch Kal. chromat. und zwar spritzten wir an dem auf die linksseitige Exstirpation folgenden Tage 1 ccm einer einprozentigen Lösung, am zweiten Tage 0,5 ccm subcutan ein; drei Stunden nach der letzten Injektion wurde die rechte Niere entfernt, nachdem vorher eine starke Albuminurie auch chemisch festgestellt war (Versuch XVI, XVII, XVIII). Im Versuch XIX mußten wir, um eine starke Albuminurie zu erzeugen, die Dosis steigern, sodaß wir verabfolgten an dem Tage der ersten Exstirpation 1 Pravazspritze, am folgenden

	Gefrierpunkt der Niere		Differenz
	links	rechts	
Versuch XVI	— 0,97	— 0,77	— 0,20
„ XVII	— 1,03	— 0,99	— 0,04
„ XVIII	— 1,14	— 1,07	— 0,07
„ XIX	— 0,94	— 0,92	— 0,02

Tage gleichfalls eine Spritze, am zweiten Tage ½ Spritze, am dritten Tage wieder 1 Spritze und am vierten Tage noch 2 Spritzen.

Auch hier ist in einem Versuch ein Resultat verzeichnet, das, durch die Höhe der Differenz, aus dem Rahmen der anderen drei Ergebnisse heraustritt (Versuch XVI). Wegen der Unwahrscheinlichkeit der Ziffer ist die Kryoskopie rechts wiederholt worden, doch war das Resultat ganz genau das gleiche. Wie eine so starke Änderung des Gefrierpunktes in in dem Fall zu erklären ist, wagen wir nicht zu erklären, wir wissen es nicht. So viel geht aber aus den Versuchen mit Kal. chromat. hervor, daß die Störung der Nierentätigkeit durch Kal. chromat. keine Erhöhung der molekularen Konzentration der Niere, wie wir erwartet hatten, hervorruft, sondern daß sie dieselbe gar nicht (Versuch XVII und XIX) oder nur unwesentlich (Versuch XVIII) beeinflußt und daß die Veränderung der molekularen Konzentration, wenn überhaupt nur in einer Abnahme, keineswegs aber in einer Zunahme derselben bestehen kann.

Wenn auch das Resultat unseren Erwartungen nicht entsprochen hat, so ist es doch schon deshalb interessant, weil es zeigt, daß pathologisch-anatomische Veränderungen selbst schwerer Natur nicht zu Änderungen des physikalisch-chemischen Verhaltens, soweit es sich wenigstens im osmotischen Druck äußert, zu führen brauchen. — Indem wir uns nun weitere Aufklärung über das Zustandekommen unsere Ergebnisse mit dem Nierengift zu verschaffen suchten, fragten wir uns, ob etwa eine Harnstauung allein eine Veränderung der molekularen Konzentration der Niere in die Wege leiten könne?

Vier Versuche sollten uns Gewißheit über diese Frage bringen, von denen leider der erste nicht richtig zu Ende geführt werden konnte (XX). In den ersten drei Versuchen (XX, XXI, XXII) gingen wir so vor, daß wir nach Exstirpation der einen Niere und der Bestimmung ihrer molekularen Konzentration sogleich die andere freilegten, den Ureter derselben isolierten und unterbanden. Nach einer halben Stunde wurde

sodann die zweite Niere exstirpiert. Um dem Einwand zu begegnen, daß die Stauung zu kurze Zeit gedauert habe, um eine Änderung der molekularen Konzentration herbeizuführen, versenkten wir im Versuch XXII die zweite Niere nach Unterbindung ihres Ureters wieder und exstirpierten dieselbe erst nach 24 Stunden. Alle Nieren der rechten Seite waren vor der Exstirpation im Volumen stark vermehrt, die Kapsel straff gespannt, die Farbe blaurot.

	Gefrierpunkt der Niere		Differenz
	links	rechts	
Versuch XX	— 0,96		
„ XXI	— 0,95	— 0,94	— 0,01
„ XXII	— 0,90	— 0,89	— 0,01
„ XXIII	— 0,93	— 0,96	+ 0,03

Das Ergebnis war, daß in allen drei Versuchen die Gefrierpunktsdifferenz der beiden Nieren innerhalb der Fehlergrenzen der Methode lag, daß also die Harnstauung als solche keine Änderung der molekularen Konzentration der Niere zu Wege bringt. Am wahrscheinlichsten ist es, daß die im Verhältnis zur Masse des Organs äußerst geringe Menge des in den Harnkanälchen enthaltenen Harns nicht imstande ist, einen für unsere Methode deutlichen Einfluß auf den Gefrierpunkt des Organs auszuüben (s. o.) Man müßte denn annehmen, daß die gestörte Zelltätigkeit noch andere chemische Umsetzungen im Gefolge haben muß. Wenn Steyrer (Beiträge zur chemischen Physiologie und Pathologie Bd. II) bei künstlicher Stenosierung des Ureters eine starke Koncentrationsverminderung des Harns konstatierte, so spricht auch dieser Befund für die letztere Annahme, daß der Gefrierpunkt des Harns nicht allein für den der Niere verantwortlich sein kann, daß vielmehr mit der gestörten Zelltätigkeit Änderungen im Chemismus der Zellen Hand in Hand gehen, die zum Ausgleich des in der Konzentration verminderten Harns den Gefrierpunkt der Niere wirder auf die normale Höhe bringen.

Wir wollten aber weiter versuchen, ohne Zuhilfenahme der harnkryoskopischen Resultate, einen Einblick in die durch Änderung der sekretorischen Tätigkeit veränderten chemischen

Verhältnisse der Zellen zu gewinnen. Es ist heute die Tatsache fest begründet, daß das Phloridzin eine außerhalb des Normalen fallende Tätigkeit der Drüsenepithelien der Niere in die Wege leitet. Ließ sich vielleicht diese auch an der Veränderung des osmotischen Drucks der Niere erkennen? Den ersten Versuch mit Phloridzin nahmen wir mit gütiger Erlaubnis des Herrn Professors Zuntz — hierfür sagen wir auch an dieser Stelle ergebensten Dank — in dem tierphysiologischen Institut der Landwirtschaftlichen Hochschule vor. Dem Kaninchen (Versuch XXIV) wurde ca. 25 Minuten nach Exstirpation der linken Niere 0,01 g Phloridzin subcutan und gleichzeitig dieselbe Dosis intravenös eingespritzt und nach weiteren 25 Minuten die andere Niere exstirpiert und kryoskopiert. Leider war die Phloridzinwirkung, wie wir erst nachträglich an dem zuckerfreien Harn der Blase feststellten, auf die Niere noch nicht hinreichend, sodaß wir diesen Versuch ausschalten müssen. Wir verfügen aber außer diesem über zwei weitere Versuche mit Phloridzin, die ein übereinstimmendes Resultat ergeben haben. Wir dürfen als selbstverständlich bemerken, daß bei den Tieren vor den Versuchen im Harn weder Zucker noch Eiweiß nachzuweisen war. Im Versuch XXV wurde 15 Minuten nach Exstirpation der linken Niere 0,02 g Phloridzin subcutan und 0,01 intravenös eingespritzt und nach weiteren 20 Minuten die rechte Niere entfernt. Im Versuch XXVI wurde die gleiche Injektion schon nach 10 Minuten vorgenommen und die rechte Niere nach weiteren 30 Minuten exstirpiert. Wir erhielten:

	Gefrierpunkt der Niere		Differenz
	links	rechts	
Versuch XXIV	— 0,94	nach Phloridzininjektionen kein Zucker im Harn.	
„ XXV	— 0,88	— 0,86	— 0,02
„ XXVI	— 0,86	— 0,81	— 0,05

Die beiden zu verwertenden Versuche mit Phloridzin (XXV und XXVI) haben demnach keine Änderung des Gefrierpunkts der Niere ergeben — d. h. keine solche, die außerhalb der Grenzen des Normalen lag, das Phloridzin hat die molekulare Konzentration der Niere nicht beeinflußt, wir haben mit

demselben keinen Einblick in den veränderten Chemismus der Zellen gewinnen können.

Wir haben hiermit unsere Versuche, welche uns einiges Licht in das noch unkultivierte Gebiet der Organkryoskopie im allgemeinen und der Nierenkryoskopie im besonderen bringen sollten, vorläufig abgeschlossen. Stellen wir unsere Resultate kurz zusammen, so fanden wir:

1. Der Gefrierpunkt des Nierengewebes ist bei dem gleichen (gesunden) Tiere beiderseits annähernd gleich.

2. Er schwankt bei dem gleichen Tiere um 0,05° C nach oben oder unten und liegt

3. bei verschiedenen Tieren zwischen — 0,86° und —1,35° C (im Mittel gleich —1,03° C).

4. Reichliche Durchspülung der Niere mit Wasser verändert den Gefrierpunkt minimal, die mit alkalischen Wässern stärker.

5. Erheblich wirkt Anregung der sekretorischen Tätigkeit durch Diuretin oder Agurin.

6. Alle genannten Mittel wirken im Sinne einer Verminderung der osmotischen Spannung der Niere.

7. Dagegen ist Phloridzin wirkungslos, ebenso Veränderung der Nierensubstanz durch Kal. chromat. und Harnstauung.

Wir sind uns wohl bewußt, daß unsere Versuche für die praktische Medizin keine nutzbringenden Resultate ergeben haben, solche aber auch nicht ergeben können. Die Physiologie allein kann vielleicht in der Folge bei weiterem Ausbau und durch Verfeinerung der Methode Nutzen aus ihr ziehen. Harren hier doch noch viele dunkle Probleme ihrer Aufklärung. Wir behalten uns vor, die Experimente noch nach anderer Richtung und mit anderen Mitteln zu ergänzen. Wenn es uns nicht gelungen ist, durch unsere Untersuchungen einen Einblick in den feineren Chemismus der Zellen zu gewinnen, so ist doch vielleicht durch sie der Weg gewiesen, auf dem feinere Methoden — wir haben hier in erster Linie die Versuche über die elektrische Leitfähigkeit der Gewebe, wie sie Galeotti (Archiv für Anatomie und Physiologie 1902) neuerdings vorgenommen hat, im Auge —

weiterschreiten und weiterbauen können. Aber auch schon durch die Vornahme ähnlicher kryoskopischer Versuche an anderen Organen wird vielleicht über die Änderung der molecularen Konzentration durch die physiologische Arbeitsleistung des betreffenden Organs, z. B. des Muskels —, auf experimentellem Wege Aufschluß zu gewinnen sein. Es würde uns schon genügen, hierzu die Anregung durch die vorliegenden Versuche gegeben zu haben.[1])

Es möge uns gestattet sein, Herrn Geheimrat Professor Senator für die bereitwillige Erlaubnis, in dem Laboratorium seiner Klinik unsere Versuche anstellen zu dürfen, wie insbesondere Herrn Privatdozenten Dr. P. F. Richter und Herrn Professor Dr. A. Loewy für die vielfache Anregung und Unterstützung bei der Ausführung derselben unseren ganz verbindlichen Dank auszusprechen.

XIX.

Die Zuckerausscheidung nach Adrenalin-Injektionen und ihre Beeinflussung durch künstlich erzeugtes Fieber.

Von

Dr. Ed. Aronsohn,

Ems-Nizza.

(Nach einem in der Sektion für innere Medizin des XIV. internationalen Kongresses in Madrid am 29. April 1903 gehaltenen Vortrag.)

In früheren Arbeiten habe ich[2]) gezeigt, daß nach dem Zuckerstich am vierten Ventrikel die Temperatur im Rectum, in der Leber und in den Muskeln fällt, aber nach einem Stich

[1]) Nachtrag bei der Correktur: Filehne hat ebenfalls versucht, durch Experimente an Nieren (Pflügers Archiv Bd. 91), die nach der von Loeb (Pflügers Archiv Bd. 69, siehe auch oben) angegebenen Methode vorgenommen wurden, einen Einblick in die osmotischen Druckverhältnisse des arbeitenden Organs zu gewinnen. Nach seinen Versuchsresultaten hat er keinen Grund, eine „specifische" Beeinflussung der Nierenzellen durch die von ihm geprüften Diuretica, Purinderivate und Salze, anzunehmen.

[2]) Ed. Aronsohn, Der Einfluß des Zuckerstichs auf die Wärme des Körperinnern und insbesondere der Leber. Deutsche med. Woche 1884, Nr. 46.

an der dem Seitenventrikel zugewendeten Seite des corpus striatum, die Körperwärme ansteigt[1]) und daß ferner dieser Anstieg der Temperatur nach dem Wärmestich, d. h. dieses durch keine weitere Organerkrankung komplizierte Fieber die Folge einer Reizung jener Gehirnstelle ist.[2]) Fieber geht also mit einer Erregung der für die Wärmeökonomie in Betracht kommenden Kräfte einher, während die Zuckerausscheidung durch eine Depression oder Relaxation der Zucker verarbeitenden Organe zustande kommt.

Es ist nun von weitgehendem Interesse, die Frage zu studieren, wie die Zuckerausscheidung beim echten Diabetes mellitus durch Fieber beeinflußt wird.

Zunächst wird man aus den angeführten Tatsachen den Schluß ziehen dürfen, daß, wenn zu einem bestehenden Diabetes eine Fieberkrankheit auftritt, die Zuckerausscheidung sich vermindern wird. In der Tat bestätigt die Klinik die theoretischen Deduktionen; denn nach Naunyn[3]) ist bei akuter fieberhafter Infection das Zurückgehen der Glykosurie oft geradezu erstaunlich". Allerdings wird ja die Größe der Zuckerverminderung im Urin davon abhängen, ob selbst unter den einfachsten Verhältnissen der Entstehung der Melliturie und des fieberhaften Prozesses die erregenden Momente im Fieber stärker sind, als die diabetische Depression, sodann welche Form von Zuckerkrankheit überhaupt vorliegt, d. h. ob die Zuckerausscheidung nur alimentärer Natur ist oder durch einfache neuropathologische Veränderungen, oder durch schwere, fortschreitende, gar verheerende Erkrankungen lebenswichtiger Organe, des Pankreas, der Leber, der Nerven etc. bedingt ist, und schließlich auch dementsprechend, ob die Fieberhitze als solche schon das Wesen der Krankheit ausmacht oder vielmehr die Schwere der fieberhaften Erkrankung weniger im Fieber als in der nebenhergehenden Organerkrankung und allgemeiner Körperinfektion liegt. Kein Zweifel, daß, wenn z. B. zu einem Pankreas- oder Leber-

[1]) Ed. Aronsohn und J. Sachs, Ein Wärmezentrum im Großhirn. Deutsche med. Woche 1884, Nr. 51.

[2]) Dieselben, Die Beziehung des Gehirns zur Körperwärme und zum Fieber. Pflügers Archiv Bd. XXXVII.

[3]) Naunyn, Der Diabetes mellitus. Wien 1898.

diabetes ausgebreitete typhöse Geschwüre im Darmtraktus oder septische Infektionen hinzukommen, die Zuckerausscheidung durch die Fieberhitze nicht immer wesentlich beeinflußt werden wird. Wollte man also schematisieren, so könnte man vielerlei Skalen für die Grade der Beeinflussung der Zuckerausscheidung durch das Fieber je nach dem Charakter und dem Auftreten dieser beiden Krankheiten aufstellen und in klinischen Befunden reichliche Belege für die einzelnen Kategorien finden.

Jedenfalls kann die Frage über die Einwirkung des Fiebers auf die Melliturie am ehesten durch das Studium der einfachsten in Betracht kommenden Verhältnisse gefördert werden. Als solche kann man aber weder die Arbeit von May[1]) ansehen, der auch vorwiegend das Verhältnis des Muskelglykogens gegenüber dem Leberglykogen im Fieber ins Auge gefaßt hat, und zwar bei Kaninchen, die schon 4 Tage gehungert hatten, noch auch jene Arbeiten von H. Pohl,[2]) E. Hergenhahn[3]) und J. Mayer,[4]) de Campagnolle[5]) und J. Strauß,[6]) da alle diese Autoren ja nur die alimentäre Glykosurie bei fieberhaften Infektionskrankheiten untersucht haben. Es konnten übrigens keine eindeutigen Resultate erzielt werden, insofern als nämlich bei fiebernden Kaninchen nach reichlicher Fütterung mit Kohlenhydraten weder alimentäre Glykosurie auftrat, noch auch das Kohlenhydrat in Form von Glykogen an den bekannten Glykogenlagerstätten zu finden war; dagegen nun konstatirten Pohl und die anderen Autoren bei fiebernden Menschen sehr häufig bedeutende Glykosurie. Anzuführen wäre noch, daß Hergenhahn bei gut mit Glykogenbildnern gefütterten und noch per os mit Rohrzucker genährten Kaninchen nach der

[1]) R. May, Der Stoffwechsel im Fieber. Zeitschrift für Biologie 1894.
[2]) H. Pohl, Über alimentäre Glykosurie bei fieberhaften Infectionskrankheiten. Arbeit aus dem städt. Krankenhause in Frankfurt a. M. 1896.
[3]) E. Hergenhahn, Über die Ansammlung des Glykogens in der Leber und in der wilkürlichen Muskulatur nach Unterbindung des Duct. choledochus, sowie unter dem Einfluß des Fiebers. Arbeiten aus dem städtischen Krankenhause in Frankfurt a. M. 1896.
[4]) J. Mayer, Über alimentäre Glykosurie. Würzburg 1894.
[5]) R. de Campagnolle, D. Arch. für klin. Medizin 1898.
[6]) J. Strauß, Berl. klin. Woche 1899, Nr. 13.

mit virulentem Schweinerotlauf-Bouilloncultur vorgenommenen Infektion einen geringen Gehalt von Leberglykogen — 0,922 bis 1,795 und einen sehr geringen von Muskelglykogen 0,011 bis 0,095 p. c. gefunden hat.

Zur Lösung der Frage über die Einwirkung des Fiebers auf den Diabetes mellitus erschien mir die alimentäre Glykosurie wenig aussichtsreich und beweisend; als daher F. Blum[1]) auf das prompte Erscheinen von Zucker im Harn nach subcutanen Einspritzungen von Adrenalin bei Hunden und Kaninchen aufmerksam gemacht hatte, begann ich zu prüfen, wie weit diese Zuckerausscheidung durch das beim Wärmestich auftretende Fieber beeinflußt wird. Mit dankenswerter Beihilfe des Herrn Dr. chem. M. Adler, Besitzer eines diagnostischen Laboratoriums in Nizza und in Karlsbad stellte ich Oktober und November 1902 zunächst fest, daß nach dem Wärmestich, wie schon Richter[2]) bemerkt hatte, niemals Zucker im Harn erschien. Sodann unternahm ich eine Reihe von Versuchen über die Art von Zuckerausscheidung nach Einverleibung von Adrenalin bei Kaninchen, die in ihrem gewohnten Ernährungsmodus gelassen wurden. Der Urin wurde stets durch Katheter entleert und nach der Osazonprobe, Fehling und Polarisation untersucht. Die von mir über die Zuckerausscheidung nach Adrenalin-Injektionen gefundenen Resultate sind kurz folgende:

1. Subkutane Injektionen in einer Dosis 0,01 : 1,5 kg bewirkt regelmäßig — mit seltenen Ausnahmen — eine Zuckerausscheidung von 0,5—5,5 p. c.

2. Bei intravenösen Einspritzungen genügen noch kleinere Dosen um Melliturie hervorzurufen, und zwar auch in solchen Fällen. wo nach subkutanen Einspritzungen nur geringe Erfolge waren.

3. Nach Eingießen des Mittels in die Blase, ins Rektum. in die Subduralräume, nach Bestreichen der Hals- und Mundschleimhaut wurde kein Zucker ausgeschieden.

5. Der Anstieg der Zuckerausscheidung vollzieht sich oft rapid, schon 30 Minuten nach der Injektion wurde 3,6 p. c.

[1]) F. Blum, Über Nebennierendiabetes. D. Arch. f. klin. Med. Bd. 71. Oktob. 1901. Pflügers Arch. Bd. 90.

[2]) P. F. Richter, Fortschritte der Medizin.

Zucker gefunden, der Gipfel des Aufstiegs ist 4—6 Stunden nach der Injektion und der Abfall erfolgt auch rapid.

6. Der Abfall wird durch weitere Einspritzungen unmerklich beeinflußt. Z. B. zwei Stunden nach der Einspritzung von 0.001 Adrenalin erscheint 5,2 p. c. Zucker im Urin; es wird nun noch eine Spritze injiziert in der Hoffnung, eine noch größere Zuckerausscheidung hervorzurufen, aber der 4 Stunden später entnommene Urin enthielt nur 2,95 p. c. Zucker.

7. Manche Tiere scheiden in allen, in großen Zeitintervallen entnommenen Urinproben dieselbe Zuckermenge aus.

8. Länger als 24 Stunden hatte kein einziges Tier Zucker im Harn.

9. In einem Falle wurde Aceton im Urin gefunden, in keinem aber Eiweiß.

10. Auch wir beobachten wie Lépine[1]) nach subcutanen Injektionen Temperatursteigung von 0,3—1,2, im Durchschnitt 0.4 p. c. Poehl[2]) und auch Blum hat nach subcutanen Injektionen keine Temperatursteigung gesehen; doch auch in unser Versuchsreihe fiel die Temperatur bei 3 Kaninchen, bei dem einen von 39,7 auf 39,2, bei dem andern von 40,25 auf 39,0 (Urin: Osazonprobe positiv), um am andern Tage wieder auf 40,15 zu steigen, und bei dem dritten nach subcutanen Injektionen von 0,0008 Adrenalin von 39,3 auf 37,4 in 2 Stunden, um dann nach weiteren 4 Stunden auf 38,4 anzusteigen. Tod am andern Tage.

Der Anstieg der Temperatur in Lépines und meinen Versuchen rührt offenbar daher, daß wir nicht mit frischem und selbstzubereiteten Nebennierenextrakt, sondern mit Fabrikpräparaten gearbeitet haben. Ergänzend zu diesen gewonnen Resultaten möchte ich noch hinzufügen, daß Herter und Wakermann[3]) den Blutzucker regelmäßig vermehrt fanden, der aber schon mit

[1]) Lépine, Medizinische Gesellschaft in Lyon 1902.

[2]) Poehl, Verein f. innere Medizin in Berlin, 24. Nov. 1902.

[3]) Herter und Wakermann, Amer. jour. of the medic Sciences Janr. 1902.

[4]) Fr. Samberger, Über die Wirkung wiederholter Injektionen von Nebennierenextrakt. Wien. klin. Rundschau, 20. Juli 1902, Nr. 29.

dem Heruntergehen des Urinzuckers fiel. Samberger[4]) konnte bei einem Hunde am nächsten Tage nach der Injektion, wenn die durch die Injektion hervorgerufene Zuckerreaktion verschwunden war, alimentäre Glykosurie konstatiren, sobald er ein gewisses Quantum von Zucker per os genommen hatte.

Was nun die Wirkung des künstlichen Fiebers auf die Melliturie betrifft, so konnte man unter Berücksichtigung des unter Nr. 8 registrierten Resultates ein einwandfreies Resultat über die Einwirkung des Wärmestichs auf die Melliturie nur dann erwarten, wenn eklatante Unterschiede in der Größe der Zuckerausscheidung hervortraten. Mit Ausnahme von zwei Fällen haben nun sämtliche diesbezügliche Versuche das Resultat ergeben: Daß durch den Wärmestich die Zuckerausscheidung im Urin gehemmt wurde, und zwar so stark, daß überhaupt kein Zucker mehr im Urin nachweisbar wurde.

Ich führe als Beispiele zwei an gleichem Tage, in gleicher Art, und mit gleicher Flüssigkeit behandelte Fälle an:

Beispiel 1. Am 7. Oktober wird um 10,50 einem Kaninchen von 1650 gr 1 Spritze Adrenalin gegeben; der um 12.25 entnommene Urin enthielt 2,6 p. c. Zucker, um 4.25 enthielt der Urin 4,4 p. c, um 9 Uhr abends 1,2 p. c. Zucker. Demselben Tiere wird am 10. November um 10.55 gleichzeitig ein Einstich ins rechte Corpus striatum und subcutan eine Spritze Adrenalin gegeben; um 12.30 ist die Temperatur 40,55 p. c. und der Urin zuckerfrei. Um 3.30 Temperatur 41,05 p. c.. Urin zuckerfrei: um 8.47 Temperatur 40,25. Urin zuckerfrei. Auch am 11. November bleibt der Urin zuckerfrei.

Beispiel 2: 7. November. Kaninchen 1600 Gramm.
11.30 Injekt. subkutan 1 Spritze Adrenalin.
12.5 Urin 3.6 p. c. Zucker,
4.6 „ 4,8 p. c. „
8.50 „ 4 p. c. „

Am 10. November Einstich l.; Injektion einer Spritze Adrenalin. 12.10 Temperatur von 39,3 auf 39.9 p. c. gestiegen, Urin 0,0 p. e. Zucker.
3.37 Temp. 41,15 p. c., Urin 0,0 p. c. Zucker,
8.25 „ 40.35 p. c., „ 0,0 p. c. „

Es ist unn interessant zu sehen, daß, wenn der Reiz des Wärmestichs durch irgend eine extraordinäre Entkräftung des Körpers z. B. durch eine heftige Nutritionsstörung abgeschwächt wird, die Adrenalinglykosurie wieder hervortritt. So hatte Kanin-

chen Nr. 8 bevor der entscheidende Versuch am 3. November gemacht wurde, schon vielerlei zu erdulden gehabt. Am 31. Oktober war ein Wärmestich, am 1. November sogar zwei Einstiche im rechten Corpus striatum mit gleichzeitigen subkutanen Adrenalinjektionen gemacht worden, immer mit folgendem hohen Fieber und zuckerfreien Urin. Am 3. November wollte ich nun sehen, was für Folge eine neue heftige Reizung dieser Fieberstelle und gleichzeitige Adrenalininjektion haben wird. Um 10.45 subkutane Injektion einer Spritze Adrenalin und gleich darauf zwei Einstiche in derselben Trepanöffnung. Um 12.30 ist die Temperatur von 39,1 auf 40,1 gestiegen, Urin 5,2 p. c. Zucker. Ich injiciere jetzt noch eine Spritze Adrenalin und finde um 4 h 25′ Temperatur 41,2 und im Urin nur 2,95 Zucker. Am andern Morgen wird das Kaninchen vollkommen entkräftet und dem Tode nahe vorgefunden; es stirbt nachmittags 4 Uhr. Der Grund der Katastrophe war eine Blutung in den Seitenventrikel.

Vom experimentellen, wie vom klinischen Standpunkte lehrreich ist das Verhalten des Kaninchens Nr. 10 (schwarz) von 1550 gr Köpergewicht, welches ein sehr lebhaftes, leicht erregbares Tier war, und das schon die subkutane Injektion selbst mit einer Temperatursteigerung von 0,7 p. c. beantwortete. Zunächst am 3. November folgt auf die subkutane Einspritzung von einer Spritze Adrenalin eine Zuckerauscheidung von nur 0,5 p. c.; am 4. November bei gleicher Gabe überhaupt kein Zucker im Urin; am 5. November ruft die Injektion mit halber Spritze in die Ohrenvenen eine Glykosurie von 4,5 p c. hervor. Am 6. November 12.36 werden 1 1/2 Spritzen subkutan eingespritzt und der Wärmestich gemacht, um 3.40 Temperatur 41,9° und im Urin 4,95 p. c. Zucker; um 6 Uhr Temperatur 41,5 und im Urin 5,5 p. c. Zucker und um 9 Uhr abends 41,0 p. c. und im Urin gar kein Zucker. Am andern Tage bringen 1 1/2 Spritzen keine Melliturie hervor (drei Urinproben untersucht); am 10. November versuchte ichs gleich mit drei Spritzen subkutan, aber auch vergeblich. Das Tier scheint seinen ganzen verfügbaren Zuckervorrat am 6. November innerhalb von etwa 3—5 Stunden ausgeschüttet zu haben und diese Ausgabe ging mit einer solchen Plötzlichkeit vor sich, daß

selbst der Anstieg der Temperatur dieselbe nicht aufhalten konnte. Diese Beobachtung hat große Ähnlichkeit mit jenem klinischen Fall gesteigerter Glykosurie bei eingetretenem Varicellenfieber, den Naunyn auf S. 142 seines bekannten Lehrbuches über den Diabetes mellitus ausführlich beschreibt.

Die intimeren Vorgänge, die sich im Organismus abspielen, wenn bei Zuckerharnruhr der Körper zu fiebern beginnt, kann man sich in folgender Weise vorstellen. Die Wärmebildung im Fieber geht, wie ich[1]) jüngst nachgewiesen habe, vornehmlich im Muskelgewebe vor sich, bei gesteigerter Muskeltätigkeit aber, wie sie zur Bildung von Fieberhitze notwendig ist, tritt wie bekannt ein gesteigerter Zuckerverbrauch auf, welcher schnell zur Verarmung der Muskeln und Leber an Glykogen führt.

Aber auch die Umsetzung der Eiweißkörper in Glykogen, die im normalen Stoffwechsel nicht unbedeutend und im Diabetes nachgewiesenermaßen trotz der von T. Rumpf[2]) erhobenen Einwendungen, recht beträchtlich ist, muß, wenn Fieber auftritt, cessieren, weil das Eiweiß berufen wird, durch stärkere Verbrennung den Körper vor Gefahren zu schützen. Welche große Bedeutung das Eiweißmolekül in dieser Frage hat, geht auch schon daraus hervor, daß Blum bei 14 Tage lang hungernden Hunden, wo die Leber also sicher keine Spur von Glykogen mehr enthielt, noch eine, wenn auch geringe Glykosurie nach Adrenalin-Injection auftreten sah, und andererseits ich die Erfahrung gemacht habe, daß bei stark ausgehungerten Kaninchen durch den Wärmestich wenig oder gar kein Fieber zustande kommt. Da die Fieberursache in meiner Studie über den Einfluß des Fiebers auf die Melliturie keine bakterielle Infection ist, sondern ein Stich ins Wärmecentrum, so ist auch der von Minkowski[3]) gemachten Annahme, „daß möglicherweise unter dem Einfluß von Bakterien in dem Gewebe Fermentationsprozesse aufkommen, bei welchem Zucker verbraucht wird," der Boden entzogen. Es bleibt nach den obigen Aus-

[1]) Ed. Aronsohn, Über den Ort der Wärmebildung in dem durch den Wärmestich erzeugten Fieber. Dieses Archiv. Bd. 169.

[2]) T. Rumpf, Zeitschrift für klin. MedizinX. Bd. V, 3—4.

[3]) Minkowski. Arch. f. exper. Pathologie 1893. S. 188.

führungen gewiß nur seine zweite Erklärung bestehen, daß nämlich die gesteigerte Eiweißzersetzung „im Infecte", wie er sagt, abnorm verläuft, die Zuckerbildung aus dem Eiweiß aufhört, so daß also von dieser Seite die Versorgung des Stoffwechsels mit Kohlenhydrat ausbleibt.

Auf die Rolle, welche das Pankreas in der Adrenalin-Melliturie spielt, will ich nicht eingehen, da die von Metzger[1]) und Herter[2]) behauptete besondere Aktion dieser Drüse von Lépine[3]) und Boulud in Abrede gestellt wird; nur soviel ist sicher gestellt, daß der Adrenalin-Diabetes kein renaler Diabetes ist, da von allen Autoren eine Hyperglykämie konstatiert ist.

Die Ergebnisse meiner Untersuchungen stehen nun zwar im Gegensatz zu den Beobachtungen über das Auftreten von alimentärer Glykosurie bei Fiebernden. Jedoch ist dieser Gegensatz ein leicht erklärlicher. Die Schüler des Herrn v. Noorden und die andern Autoren berücksichtigten nur die Frage, wieviel Zucker im Urin erscheint, wenn man fiebernden Kranken ca. 100—150 gr Kohlenhydrate eingibt. Dabei stellt sich eine Insufficienz der Leber heraus, d. h. in der Leber wurde wenig oder gar keine Glykogen mehr gefunden und der Urin enthielt Zucker, wenn auch meist in recht kleinen Quantitäten, viele Male überhaupt nicht und nur einige Male über 1 p. c. Daß aber die Leber, während der Körper fiebert, in ihrer Leistung insuffizient wird, ist nicht zu verwundern, da ja alle Drüsen des Digestionstraktus in ihren Leistungen nachlassen und somit den bekannten Appetitmangel der Fiebernden verschulden. Die Leber hat auch gar keine Veranlassung nach Einführung von 100—200 gr Traubenzucker in den Darmtraktus eines Fiebernden in eine größere Action zu treten, da sie ja auch, wie ich nachgewiesen habe, beim Diabetes nach Piqûre weniger arbeitet. Andererseits geht im Fieber mit

[1]) L. Metzger, Zur Lehre vom Nebennierendiabetes Münch. med. Woche 1902, Nr. 12.

[2]) Herter und Wackermann, Americ. jour. of the med. Sciences. Janr. 1902; Med. News, 25. Okt, 1902.

[3]) R. Lépine, Sur l'action de l'estrait de capsules surrénales. La Semaine méd. 1903, Nr. 7.

der Mehrzersetzung von Eiweiß (Senator, Lilienfeld, Aronsohn, Sachs, May u. A.) auch ein rascher Schwund des Glykogens einher (May); aber diese Vorgänge spielen sich hauptsächlich im Muskelsystem ab.

Das Erscheinen des Zuckers im Fieber durch reichliche Zufuhr von Kohlenhydraten ist also ein ebenso leicht erklärlicher, fast möchte man sagen selbstverständlicher Vorgang, wie das Verschwinden des Zuckers aus dem Urin bei eintretendem Fieber im Verlaufe eines echten Diabetes mellitus.

Meine Untersuchungen ergaben folgende Resultate:

1. Nach dem Wärmestich erfolgt niemals Zuckerausscheidung.

2. Adrenalin erzeugt Zuckerausscheidung nur nach subkutanen und intravenösen Injektionen.

3. Die durch Adrenalin hervorgerufene Melliturie wird durch eintretendes Fieber aufgehoben.

4. Wenn die Melliturie mit anderen schweren Erkrankungen des Organismus einhergeht, so kann die zuckerhemmende Wirkung des Fiebers ausbleiben.

XX.
Kleinere Mitteilungen.

1.

Eine vierfingerige rechte Hand als congenitale Mißbildung.

Von
Dr. med. Richard Hadlich,
Cassel.

(Mit 3 Figuren im Text).

Nachstehende Mitteilung betrifft einen sehr seltenen Fall von Mißbildung an der Hand, der vor einiger Zeit zufällig zu meiner Beobachtung kam.

Der 6¼jähr. Knabe stammt von durchaus gesunden Eltern. Der Vater ist Gutsbesitzer und von sehr kräftiger Konstitution, ebenso wie die Mutter. Weder bei den Eltern noch in der Verwandschaft sollen sich irgendwelche Mißbildungen finden. Von den Geschwistern des Knaben leidet ein 20jähr. Bruder an einer erworbenen Hernie.

Im fünften Monat der Schwangerschaft will die Mutter gestolpert und dabei sehr heftig aufs Knie gefallen sein. Sonst ist Schwangerschaft wie Geburt ungestört verlaufen.

Gleich nach der Geburt bemerkte man, daß an der rechten Hand der fünfte Finger fehlte; statt dessen fand sich am vierten Finger, an der ulnaren Seite des ersten Interphalangealgelenkes ein kleines, mit einem Nagel versehenes Anhängsel. Knochen soll sich in demselben nicht befunden haben. Es wurde gleich in den ersten Tagen vom Arzte abgebunden.

Der Knabe, der sonst nicht die geringste Abnormität an seinem Körper zeigte, entwickelte sich nun, ohne jemals ernstere Krankheiten zu bestehen zu haben, in durchaus normaler Weise. Er ist ein hübsches, wohlgebautes Kind von frischem, lebhaftem Temperament und sehr guter Intelligenz.

Die Extremitäten sind gut und gleichmäßig kräftig entwickelt bis auf die rechte Hand. Diese ist durchaus gut gebaut, zeigt nichts von Verkümmerung, Atrophie od. dgl. — nur fehlt vollkommen der fünfte Finger und, wie sich leicht feststellen läßt, auch der fünfte Metacarpus. Eine genauere Besichtigung der Hand, die im ganzen so wohlgestaltet aussieht, als kämen ihr überhaupt nur vier Finger zu, zeigt, daß der vierte Finger nicht völlig gestreckt werden kann; auch ist sein erstes Glied, besonders am distalen Ende nicht unbedeutend verdickt. Dort ist auch eine kleine Narbe an der Stelle sichtbar, wo das abgebundene Fingerrudiment gesessen hatte.

Weiter findet sich bei näherer Betrachtung Fehlen des Hypothenar, die normale Wölbung der Hohlhand ist ulnarwärts stark abgeflacht. Auch die ulnare Kante der Hand längs des Metacarpus zeigt statt der normalen leichten Konvexität eine gerade Linie.

Auffällig erscheint der Befund der tiefen Furchen in der Hohlhand. Normalerweise finden wir dieselben einmal längslaufend und radialwärts abbiegend, sodann quer oder eigentlich mehr diagonal. Hier fehlen die ersteren; statt dessen finden sich zwei tiefe Querfurchen (vgl. die Flexionsstellung des vierten Fingers).

Bei Röntgendurchleuchtung zeigt die linke Hand nichts auffälliges. Von den Handwurzelknochen fehlt das sich erst vom zwölften Lebensjahre verknöchernde Erbsenbein. Vom Naviculare (6.—8. Lebensj.) ist eben der Knochenkern zu erkennen. An Stelle von Multang. maj. (5. J.) und min. (6.—8. J.) ist nur ein etwas größerer Knochenkern sichtbar, dessen Lage zu den proximalen Metacarpalenden I und II derart ist, daß man an eine Verschmelzung beider Knochen denken muß.[1])

An der rechten Hand fällt nun sofort das Fehlen von fünftem Metacarpus und Finger auf. Beginnen wir die nähere Betrachtung bei der Handwurzel — Radius und Ulna verhalten sich durchaus normal — so sehen wir, daß außer dem Pisiforme das Lunatum (5. J.) und das Naviculare völlig fehlen. Das Triquetrum ist wesentlich kleiner als links, an Stelle von Multang. maj. und min. sehen wir dasselbe wie an der anderen Hand.

[1]) Vgl. den Streckerschen Fall a. a. O. S. 186.

Die Metacarpalia II—V erscheinen etwas dicker als die linksseitigen. Die Gestalt des gegen links um 2 mm kürzeren Metac. IV ähnelt mehr der des Metac. V der linken Hand. Es scheint so, als gliche die radiale Kante von Metac. IV dext. in ihrem Verlaufe ziemlich derjenigen von Metac. IV sin., während die ulnare Kante eher derjenigen des Metac. V sin. zu entsprechen scheint. Die Basis artikuliert in ganzer Ausdehnung auf dem Hamatum; das Capitulum liegt dicht neben dem des Metacarp. III, während links ein beträchtlicher Zwischenraum betseht.



Rechte Hand. Navic., Lunat., Piscf. fehlen.

Die Phalangen von Dig. I—III zeigen keine Abnormitäten, dagegen fällt bei denen des 4. Fingers auf, daß ihre Richtungslinie mehrfach winklig geknickt ist. Das Capitulum der 1. Phalanx weicht ulnarwärts ab, das der 2. ist wieder radialwärts gerichtet. Die Endphalanx verläuft wieder parallel denen der anderen Finger. Dadurch, sowie durch den Umstand, daß das Metac.-phal.-gelenk mehr proximal liegt als an der linken Hand, erscheint der 4. Finger beträchtlich verkürzt, sodaß das Capitulum seiner Endphalanx in einer Querschnittsebene mit dem der Phal. 2 dig. III liegt. Die 1. Phalanx ist nun ganz wesentlich verdickt. Erst ganz am distalen Ende tritt eine Verjüngung ein, sodaß die Artikulationsfläche für die 2. Phalanx normale Breite hat. — Der Weichteilschatten zeigt hier, entsprechend der Stelle, an der sich früher das Anhängsel befand, eine buckelige Auftreibung; innerhalb derselben sieht man eine dunklere Stelle, deren Deutung zweifelhaft ist. Vielleicht ein Phalangenrudiment oder ein Epiphysenrest?

Phalanx 2 ist etwas scharf configuriert, entspricht aber im übrigen in Größe und Gestalt durchaus derjenigen des 4. linken Fingers. Die Endphalanx ist völlig normal.

Die Mitteilung der Messungsergebnisse wird die Beschreibung des Falles vervollständigen (s. die Tabelle auf S. 369).

Die Differenz in der Länge beider Hände ist, wie sich aus dem

	rechts	links	Differenz zugunsten von rechts
Länge der Hand vom Rad.-carp.-Genk ab .	14,4	14,6	— 0,2
Umfang des Handgelenks	12,0	12,5	— 0,5
„ der Mittelhand mit Daumen . .	14,3	14,8	— 0,5
ohne Daumen . .	13,5	14,5	— 1,0
Länge des 1. Fingers	4,2	4,2	∓ 0
„ „ 2. „	6,0	6,2	— 0,2
„ „ 3. „	7,0	7,0	∓ 0
„ „ 4. „	6,2	6,7	— 0,5
„ „ 5. „	—	5,4	—
Umf. der 1. Phalgg. d. 2.—4. Fing. zusammen	11,1	10,1	+ 1,0
„ „ 2. „ „ 2.—4. „ „	9,3	8,7	+ 0,6
„ „ 2 „ „ 1. Fingers	4,9 . . 3,9	5,0 . . 4,0	— 0,1 . . — 0,1
„ „ 3 „ „ 2. „	5,0 . . 4,1 . . 3,6	5,0 . . 4,1 . . 3,5	∓ 0 . . ∓ 0 . . + 0,1
„ „ 3 „ „ 3. „	5,1 . . 4,5 . . 3,8	4,6 . . 4,3 . . 3,6	+ 0,5 . . + 0,2 . . + 0,2
„ „ 3 „ „ 4. „	5,3 . . [6,0[1])] . . 4,0 . . 3,6	4,7 . . 4,1 . . 3,3	+ 0,6 . . — 0,1 . . + 0,3
„ „ 3 „ „ 5. „	— — —	4,2 . . 3,7 . . 3,0	

[1]) Umfang der Verdickung in der Gegend des 1. Interphalangealgelenks.

Röntgenbilde ergibt, auf Rechnung der Handwurzel zu setzen, indem das Capitatum sowie die Gelenkhöhle zwischen ihm und dem Metac. III etwas kleiner als links ist. Die Hände selbst sind vollkommen gleich lang.

Die Umfangsmaße von Handgelenk und Mittelhand weisen eine verhältnismäßig recht geringe Differenz gegenüber links auf.

Daß die Längendifferenz der 4. Finger nicht größer ist, erklärt sich aus der mehr proximalen Lage des 4. Metac.-phal.-gelenkes der rechten Hand.

Die einzelnen Finger sind rechts etwas dicker als links, besonders der 3. und 4.; bei letzterem fällt hauptsächlich die starke Verdickung des 1. Gliedes auf, sowie die darauf folgende plötzliche Verjüngung.

Solches Fehlen eines 5. Fingers, ohne daß gleichzeitig noch weitere Mißbildungen an den Extremitäten vorhanden wären, ist nach der vorliegenden Literatur ein sehr seltenes Vorkommnis.[1]) Ja einen dem meinen vollkommen analogen Fall konnte ich überhaupt nicht auffinden.

Mies stellt aus der Literatur 4 Beobachtungen von Fehlen des 5. Fingers zusammen, die aber alle eine nähere Beschreibung vermissen lassen, besonders über das Verhalten der Metacarpalknochen keinerlei Aufschluß geben. Der von Mies selbst beobachtete Fall zeigt völliges Fehlen des 5. Metacarpus und Fingers rechts. Ein Rudiment des 5. Fingers — wie es in meinem Fall beobachtet wurde — soll niemals vorhanden gewesen sein, ebensowenig ließ sich am ulnaren Rande der Hand eine Narbe nachweisen. Die Größenverhältnisse der Hand entsprechen meinen Messungsergebnissen insofern nicht, als dort eine beträchtliche Verkürzung, besonders des 2. und 3. Fingers besteht. Die Umfangsmaße der Finger in beiden Fällen stehen eher miteinander in Einklang. Während die von Daumen und Zeigefinger ungefähr gleich, eher rechts etwas kleiner sind, besteht beim 3. und 4. Finger eine nicht unbedeutende Differenz zugunsten der rechten Hand. Die wohl eben nicht sehr wesentliche Beobachtung von Mies, daß diese Differenz von der Mittelhand nach den Fingerspitzen hin zunähme, konnte ich bei meinem Fall nicht machen, im Gegenteil, sie nimmt ab. Wir haben eben dort einen Schuhmacher mit etwas verdickten Endgliedern an der rechten Hand, hier einen Knaben mit dünnen, schlanken Fingern.

Ein Sektionsbefund und als solcher sorgfältig präpariert ist der Fall von Strecker. Auch hier erscheint ein Rudiment des 5. Fingers nicht bestanden zu haben, wenigstens läßt die Beschreibung wie die Abbildung nicht darauf schließen. Bemerkenswert ist die vollkommene Verwachsung von Lunatum und Triquetrum, sowie von Capitatum und Hamatum. Vergleichende Messungen beider Hände sind nicht angestellt worden, nur wurde an der abnormen (rechten) Hand der 4. Finger bedeutend dicker gefunden als der 3. Die Articulationen der Metacarpal- mit den Carpalknochen zeigen geringe Abweichungen von der Norm.

In 2 weiteren hierher gehörigen Fällen finden sich gleichzeitig noch

[1]) Am Fuß soll die entsprechende Erscheinung bei weitem häufiger vorkommen (Kümmel a. a. O. S. 49).

andere Defektbildungen. Kümmel beobachtete einen rechtsseitigen partiellen Ulnadefekt mit Fehlen der 3 ulnaren Finger, links Fehlen von Metacarpus V nebst Finger bei sonst normal entwickelten Extremitäten. Auch hier findet sich eine kräftigere Entwicklung des 4. Fingers, der 4. Metacarpus sogar noch auffallend verdickt. Dagegen ist der 2. „wie ein 5. Finger gestaltet". Der Hypothenar ist im Gegensatz zu unserem Fall dem Thenar entsprechend entwickelt.

In der von Klaußner mitgeteilten Beobachtung besteht gleichzeitig an derselben (rechten) Hand vollkommener Defekt des Daumens samt Metacarpus. Dies ist außer dem vorliegenden der einzige mir bekannte Fall, in dem noch ein Rudiment des 5. Fingers vorhanden war. Ebenfalls bedeutend dickerer 4. Finger, der gleichzeitig etwas verkürzt ist. Das Rudiment sitzt wie hier an der Ulnarseite des Gelenkes zwischen 1. und 2. Phalanx. Dem Ulnarrand der Mittelhand fehlt gleichfalls die normale Konvexität. Ebenso zeigt sich der Handgelenksumfang rechts kleiner. — Außerdem teilt Klaußner noch 2 Fälle von einfachem Fehlen des rechten bezw. linken kleinen Fingers samt Metacarpus mit, in letzterem Fall zugleich häutige Syndaktylie des 2.—4. Fingers. Keine Narben oder sonstige Spuren eines 5. Fingers.

Die Frage nach dem Wesen der Erscheinung wird von Mies ganz unbeantwortet gelassen. Strecker spricht die Ansicht aus, daß es sich um Verschmelzung von 4. und 5. Finger handele. Kümmel nimmt ein Ausbleiben der Sonderung an, und Klaußner hält es für das Wahrscheinlichste, daß bei „völligem Defekt" des 5. Fingers statt dessen „der Ringfinger an seiner vorderen Partie gespalten und mit einem Afterfinger versehen ist".

Vier Möglichkeiten wären denkbar:

1. Der fehlende Teil ist überhaupt nicht angelegt, bezw. seine Entwicklung sehr frühzeitig gestört worden.
2. Durch amniotische Adhäsionen ist eine Abreißung oder Abquetschung erfolgt.

} Defekt.

3. Die Differenzierung der Anlage ist ausgeblieben.
4. Nach ursprünglich differenter Anlage ist sekundär eine Verschmelzung eingetreten.

} Syndaktylie.

Die beiden ersteren Möglichkeiten, die die Annahme eines Defektes bedeuten, dürfen wir wohl ohne weiteres ausschließen, so natürlich diese Annahme auch zunächst erscheint. Von einem schon bei der ersten Anlage vorhanden gewesenen völligen Defekt kann keine Rede sein, da ein Teil des 5. Fingers unzweifelhaft als Anhängsel des 4. bestanden hat. Dieser Umstand läßt sich auch mit der Annahme einer amniotischen Abquetschung schlecht vereinigen. Jenes Anhängsel aber als einen Afterfinger, also ein überzähliges Glied anzusehen, bei gleichzeitigem Fehlen des 5. Fingers, wäre denn doch eine etwas willkürliche Vermutung. Vielmehr weist die Verdickung des 4. Metacarpus und des Fingers bis zur

Ansatzstelle jenes Anhängsels direkt auf die Annahme einer knöchernen Syndaktylie hin.

Sollen wir da nun eine primäre oder eine sekundäre Form annehmen?

Ich möchte mich für letztere entscheiden, hat doch tatsächlich eine wenigstens teilweise Differenzierung des 5. Fingers bestanden. Die Gestalt des 4. Metacarpus läßt allerdings nichts mehr von stattgehabter Verschmelzung erkennen. Doch haben wir ein Gegenstück in der Beobachtung, daß künstlich gespaltene Fingeranlagen sich auch zu normaler Gestalt entwickeln, die nichts von der früheren Halbierung erkennen läßt (Tornier). — So wird dann auch, — was ebenfalls gegen einen Defekt spricht —, die metacarpale Gelenkfläche des Hamatum, auf der normalerweise Metacarp. IV und V articulieren. in ganzer Ausdehnung von ersterem allein eingenommen. Daß auch Metacarp. II und III dicker erscheinen als links, kann man wohl als vikariierende Hypertrophie auffassen, bei der vollkommenen Gebrauchsfähigkeit der rechten (!) Hand[1]) und relativ höherem Zufluß von knochenbildender Substanz.

Die Annahme einer Verschmelzung der beiden Multangula gewinnt eine Stütze in dem Streckerschen Fall, in dem sich auch einige Carpalknochen miteinander verwachsen finden. Da das Multang. min. erst im 6.—8. Jahr verknöchert, so brauchte ja der kleine Schatten neben dem des Capitatum nur das Multang. maj. vorzustellen, doch ist die Lücke zwischen den beiden Schatten zu klein, als daß sich darin noch ein Multang. min. entwickeln könnte.

Besondere Beachtung verdient auf jeden Fall für die Frage, ob Syndaktylie oder Defekt, das Verhalten der Weichteile, wie es sich bei Fällen, die zur Autopsie kamen, ergeben hat. Mir scheint, daß in Streckers Fall das Vorhandensein der Muskeln des Kleinfingerballens (Mm. flex., abd., opp. dig. V) mit normalem Ursprung sowie Insertion, statt am 5. genau an den entsprechenden Stellen des 4. Metacarpus bezw. Fingers — sehr für eine Syndaktylie spricht.

Wir dürfen wohl annehmen, daß die große Übereinstimmung vorliegenden Falles mit dem Streckers sich auch auf diesen Punkt erstreckt.

Wenn wir uns damit auch klar über die anatomische Diagnose wären, so bleibt doch noch die Frage nach der Ursache solcher Syndaktylie. Zu ihrer Beantwortung müssen wir einen Blick auf den normalen Entwicklungsgang der Hand werfen und werden dabei zugleich ungefähr den Zeitpunkt für die Entstehung der Mißbildung feststellen können.

Im Laufe der 3., Anfang der 4. Woche des Embryonallebens treten die Extremitäten auf; in der 5. Woche sieht man die späteren Finger durch Einkerbungen angedeutet; in der 6. Woche entsteht der Fingerwulst mit Furchen zwischen den einzelnen Fingeranlagen, wobei tiefere Furchen zwischen 1. und 2., sowie 3. und 4. die engere Zusammengehörigkeit von 2. und 3., sowie 4. und 5. Finger andeuten.

[1]) Der Knabe ist kein Linkser.

Nach der Anlage der Metacarpi erfolgt in der 5.—6. Woche die der 1. Phalangen, während die 2. und 3. noch „von einer kleinzelligen, in Wucherung begriffenen Masse dargestellt“ werden, aus der sich dann die 2. und hierauf die 3. Phalanx absetzt; in der 7. Woche findet man die sog. Urnägel (Hertwig).

Soweit dürfte in unserem Fall alles seinen normalen Verlauf genommen haben, wenn wir das bei der Geburt vorhanden gewesene. mit einem Nagel versehene Anhängsel als die Endphalanx des 5. Fingers ansprechen wollen.

Nun aber, Anfang des 3. Monats, wird die Sonderung der einzelnen Finger vollständiger dadurch, daß die Interdigitalmembran. die mit den Fingern zusammen das sog. Palmenblatt bildete, im Wachstum zurückbleibt. Außerdem beginnt jetzt die Verknöcherung der Metacarpi und Phalangen. Wir werden wohl also nicht sehr fehl gehen, wenn wir die Entstehung der Mißbildung in die 8. Woche verlegen. — Wenn man für die Entstehung der meisten Mißbildungen an den Extremitäten die 3.—5. Woche annimmt, so ist dabei an die im Gebiete der langen Röhrenknochen gedacht, deren Differenzierung in diese Zeit fällt, während die Endteile des Extremitätenskelets erst später folgen.

Um diese Zeit, während der Sonderung der Finger, wächst die Hand stark in die Breite; das Längenwachstum erfolgt erst später. Eine Behinderung dieses Breitenwachstums um diese Zeit dürfte sehr wohl eine knöcherne Syndaktylie zur Folge haben können.

Als Ursache dieser Behinderung endogene Einflüsse angeben, hieße nicht viel mehr als: ignoramus! Diese Entstehungstheorie darf z. Zt. wohl nur noch für eine rein hereditäre Mißbildung gelten, die hier nicht vorliegt.

Es bleibt nur noch übrig, eine exogene Entstehung anzunehmen. Dem Fall der Mutter eine Bedeutung — Quetschung mit nachfolgender Verwachsung — zuzuschreiben, erscheint recht gewagt, abgesehen davon, daß sie sich dabei bereits im 5. Monat der Schwangerschaft befand.

Eher dürfte es sich hier um eine amniotische Verklebung im ulnaren Teile der Hand und dadurch behindertes Breitenwachstum derselben handeln.

Literatur.

Hennig, Über die Nebenbänder und Schafhautstränge in der Eihöhle des Menschen. Dieses Arch. Bd. 19. S, 200.

Hertwig, Lehrbuch der Entwicklungsgeschichte des Menschen und der Wirbeltiere. 1898.

Kirmisson, Lehrbuch der chir. Krankheiten angeborenen Ursprungs: übersetzt von Deutschländer, Stuttgart 1899.

Klaußner, Über Mißbildungen d. menschl. Extremitäten und ihre Entstehungsweise. — Wiesbaden 1900.

Kümmel, Die Mißbildungen der Extremitäten durch Defekt, Verwachsung und Überzahl. — Bibl. med. Stuttgart 1895.

Mies, Ein Fall von angeb. Mangel d. 5. Fingers und Mittelhandkn. der rechten Hand. Dieses Arch. Bd. 121. S. 396.
Strecker, Eine angeborene vierfingerige rechte Hand. Dieses Arch. Bd. 127. S. 181.
Tornier, Über Hyperdaktylie, Regeneration und Vererbung mit Experimenten. Arch. f. Entwicklungsmechanik v. Roux, 1896. III. 3.

2.

Bemerkungen zu C. Martinottis Abhandlung: „Su alcune particolarità di struttura della fibra muscolare striata in rapporto colla diagnosi di acromegalia.“[1])

Von
Josef Schaffer in Wien.

(Hierzu 2 Textfiguren.)

Martinotti hat in einem Falle von Akromegalie aus dem rechten hypertrophischen Biceps des lebenden Patienten ein kleines Stückchen (weniger als einen halben Kubikzentimeter) Muskulatur excidiert. Einige Fasern wurden sofort mit Osmiumsäure behandelt, der Rest in steigendem Alkohol „fixiert“.

Erstere zeigten zahlreiche Fetttröpfchen in der contractilen Substanz, außerdem eine Neigung, der Länge nach in Fibrillen zu zerfallen. Die Querstreifung war in der Regel deutlich; an einzelnen Stellen verschwand dieselbe jedoch, um einer homogenen, gleichsam wachsartigen Substanz Platz zu machen. An den Schnitten der in Alkohol gehärteten Muskelfasern fand er eine Vermehrung der Kerne des Sarkolemms, deren er an jedem Faserquerschnitte 5—7 treffen konnte; außerdem fanden sich auch Kerne im Innern der Fasern, manchmal in Gruppen zu 2 und 3, ein Befund, aus dem allein Martinotti schon einen schweren pathologischen Zustand dieser Muskeln ableiten zu können glaubt.

Aber auch eine Dickenzunahme der Fasern war nachzuweisen, indem ihr Dickendurchmesser im Querschnitte 120—130 μ betrug. Ein Vergleich mit Fasern eines an Pneumonie Verstorbenen sprach augenfällig dafür, daß diese Dickenzunahme auf eine Vermehrung der Fibrillen zurückzuführen sei.

„Aber auch ohne auf diesen Vergleich zurückzugreifen, kann man in diesem Falle klar die Neubildung von Fibrillen durch einen Befund nachweisen, welcher auf den ersten Anblick nur eine histologische Curiosität zu sein scheint, in der Tat aber vielmehr der Ausdruck einer gesetzmäßigen Fibrillenentwicklung ist.“

[1]) Estr. d. Annali di Freniatria e Scienze affine del R. Manocomio di Torino, Vol. XII, 1902.

Martinotti findet nämlich Muskelfasern, welche neben den längsverlaufenden auch ringförmig verlaufende Fibrillen aufweisen.

So deutet er wenigstens Querschnittsbilder, an welchen der die Cohnheimsche Felderung zeigende kontraktile Inhalt an Stelle des Sarkolemmas von einem schmalen Saume einer radiär gestreiften Substanz eingeschlossen wird; da diese Säume auch eine leichte zirkuläre Streifung zeigen und gelegentlich Kerne einzuschließen scheinen, entsteht allerdings der Anschein in sich selbst zurücklaufender zirkulärer Fibrillenzüge; die Querstreifung dieser „Randfibrillen" muß naturgemäß radiär um den Faserquerschnitt laufen. In anderen Fällen zweigten anscheinend von diesen Randbündeln Zweige in das Innere des Querschnittsfeldes ab und zerteilten dieses vollkommen in zwei oder drei ungleichgroße Felder — ein solches Querschnittsbild gebe ich in möglichst naturgetreuer Nachbildung zum leichteren Verständnis für den Leser hier in Fig. 1 wieder — oder sie verloren sich zugespitzt mitten im kontraktilen Inhalt. Als besonders bemerkenswert hebt Martinotti hervor, daß in diesem zirkulären oder das Querschnittsfeld durchziehenden Bündeln die Kerne mit ihrer Längsachse stets ebenfalls parallel zur Fibrillenrichtung gestellt erscheinen.

Daraus zieht Martinotti den Schluß, daß der abnorme Verlauf der Fibrillen durch eine abnorme Lagerung der Kerne zurzeit der Fibrillenbildung verursacht wurde, da es für ihn keinem Zweifel unterliegt, daß es sich in der Tat bei den geschilderten zirkulären „Fibrillen", die er als Fibrillen zweiter Ordnung bezeichnet, um Neubildungen infolge einer pathologischen Hypertrophie handelt.

Die geschilderten Bilder fand Martinotti auch im linken Bizeps zu 10—12 p. c.

Wie die Verfolgung von Serienschnitten ergab, sind diese zirkulär angeordneten Fibrillen jedoch nur auf einzelne Stellen im Verlaufe einer und derselben Faser beschränkt, nach Art eines Constrictionsringes und zwar zeigen sie an einigen Fasern die Stellen stärkster pathologischer Veränderungen, indem sich hier auch Bildung von Vacuolen mit fast wachsartigem Inhalt findet.

Zum Schlusse meint Martinotti, man müsse in Fällen von Akromegalie sorgfältig darauf achten, ob man nicht ähnliche Veränderungen in den Muskelfasern findet; wäre dies der Fall, so hätte man im Verhalten der Muskeln ein für die Diagnose wichtiges Moment.

Ich habe diese Darstellung Martinottis so ausführlich wiedergegeben, weil sie ein Beispiel dafür ist, zu welchen Trugschlüssen man bei der Beurteilung von feineren Strukturbildern der quergestreiften Muskelfasern kommen kann, wenn man dabei die Reaktionsfähigkeit der überlebenden Muskelfaser auf verschiedene Reagentieneinwirkungen außer acht läßt. Zweifellos ist Martinotti bei seinen Deutungen der Schnittbilder mehrfachen Täuschungen unterlegen, indem er Kunstprodukte, welche durch

den Reiz des Härtungsmittels an der lebenden Muskelfaser hervorgerufen wurden, für den Ausdruck wirklicher Strukturen und gesetzmäßiger Entwicklungsvorgänge genommen hat. Aber nicht nur vom rein histologischen Standpunkte glaube ich hier diesen Deutungen Martinottis entgegentreten zu sollen, sondern auch deshalb, weil er nicht abgeneigt scheint, seine Befunde in eine nähere Beziehung zum Krankheitsbilde der Akromegalie zu setzen, wie schon aus dem Titel und dem von mir angeführten Schlußsatze seiner Mitteilung hervorgeht.

Bei der großen Bedeutung, welche ein solches neues diagnostisches Moment auch für den Kliniker hätte, scheint die Gefahr nicht ausgeschlossen, daß in zweifelhaften Fällen von Akromegalie die von Martinotti empfohlene Untersuchung kleiner, dem

Fig. 1.

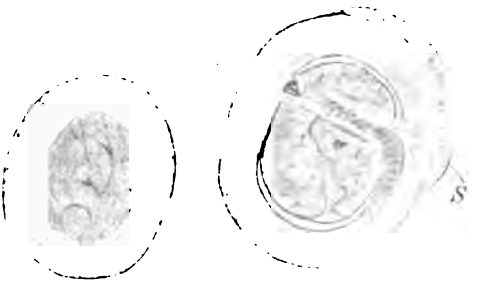

a Fig. 2. b

Lebenden entnommener Muskelstückchen Eingang findet und den dabei sicher zur Beobachtung gelangenden, von der Norm abweichenden, auffälligen Querschnittsbildern eine Bedeutung zugemessen wird, die sie nicht besitzen.

Denn die von Martinotti beschriebenen und als Ausdruck einer pathologischen Hypertrophie gedeuteten Querschnittsbilder sind bereits an Muskeln normaler, jedenfalls nicht mit Akromegalie behafteter Individuen, ja auch an denen niederer Tiere beobachtet worden.

Ich verweise in dieser Hinsicht auf die Mitteilungen von Bataillon[1]), J. Halban[2]), sowie meine eigenen[3]), in denen ich mich ziemlich ein-

[1]) Recherches anatomiques et expérimentales sur la métamorphose des amphibiens anoures. Annales de l'univ. de Lyon. T. II. f. 1, 1891.

[2]) Die Dicke der quergestreiften Muskelfasern und ihre Bedeutung. Anatom. Hefte. Bd. 2, 1893, S. 269—307.

[3]) Beiträge zur Histologie und Histogenese der quergestreiften Muskelfasern des Menschen und einiger Wirbeltiere. Sitzungsber. d. kais. Akad. d. Wissensch. Bd. 102, Abt. III, 1893. S. 7—148.

gehend mit der Deutung dieser merkwürdigen und teilweise rätselhaften Bilder befaßt habe.

Bataillon bildet in seiner Fig. 28 auf Taf. II einen Faserquerschnitt von einer Froschlarve ab, welcher vollkommen mit den Bildern von Martinotti übereinstimmt. Da es sich um eine in Metamorphose befindliche Larve handelte, bringt Bataillon das Bild mit dem Zerfall der Muskelfaser in Zusammenhang und erklärt es dadurch zustande gekommen, daß sich die Randfibrillen der Faser an einer Stelle losgerissen haben und ihre umgelegten Rißenden eine mehr oder minder vollständige Umhüllung (manchon) der zentralen Fibrillen bilden. „Oft zeigen die losgelösten Fibrillen eine mehr regelmäßige Anordnung und am Querschnitte erhält man wirklich Ringe längsverlaufender Fibrillen, welche ein quergetroffenes Bündel umhüllen."

Ich habe die Möglichkeit dieser Erklärung Bataillons zugegeben, nur als Grund dieser merkwürdigen Bilder nicht die von diesem Forscher angenommenen physiologischen Rückbildungsvorgänge, sondern Reagenzwirkungen komplizierter Natur verantwortlich machen zu müssen geglaubt (a. a. O. S. 67). Halban hat vom Gastrocnemius eines gesunden, hingerichteten Mannes wenige Stunden nach dem Tode Stückchen in Flemmings Flüssigkeit fixiert und beschreibt an den Querschnitten „ganz eigentümliche Bilder"; nämlich Faserquerschnitte, welche durch einen kreisrunden oder ovalen Spalt in eine mittlere Scheibe und einen äußeren Ring gesondert werden. „Die Scheibe ist etwas dunkler als der Ring, welcher eine eine sehr ausgeprägte Radiärstreifung besitzt."

Seine Abbildung 12 Taf. XIV, zeigt drei solcher Querschnitte in einem kleinen Bündel von 16 Fasern.

Ich selbst habe denselben Muskel des gleichen Individuums untersucht und muß die Bilder Halbans als wenig naturgetreu bezeichnen, indem er die radiäre Streifung des Ringes etwas schematisch behandelt hat; immerhin tritt diese Radiärstreifung auch an den Photogrammen Martinottis viel schärfer hervor, als die zirkuläre, welche nur in den Zeichnungen deutlicher ist. Auch Halban scheint diese Bilder für die Folge von Reagenzwirkungen zu halten; wenigstens vergleicht er sie mit Formen, die an Muskelquerschnitten nach Essigsäureeinwirkung zustande kommen. Meine eigenen Beobachtungen beziehen sich, wie erwähnt, ebenfalls auf den Gastroknemius des 34 Jahre alten, gesunden Hingerichteten, von dem kleine, noch reaktionsfähige Muskelstückchen sowohl in Flemmings Gemisch, als in Müllersche Flüssigkeit eingelegt worden waren. Aus meiner Schilderung, sowie aus den Abbildungen 39—42 Taf. V — von denen ich zwei, Fig. 39 und 41 (Fig. 2a und b) zum Vergleiche mit der Abbildung Martinottis hier wiedergebe — wird man leicht die zweifellose Übereinstimmung der Martinotti und mir vorgelegenen Bilder erkennen. Fig. 41 (2b) zeigt auch das von Martinotti geschilderte Eindringen eines cirkulären Bündels in das Innere eines Faserquerschnittes, wodurch

dieser in zwei Teile geteilt wird. Die eingehende Erklärung eines Teiles dieser Bilder findet sich a. a. O. S. 64—67 meiner Abhandlung, sodaß ich hier nicht weiter darauf einzugehen brauche. Das Angeführte scheint mir zur Genüge zu beweisen, daß die von Martinotti beschriebenen Querschnittsbilder Kunstprodukte sind, welche mit dem Krankheitsbilde der Akromegalie nichts zu tun haben. Was nun die übrigen Befunde vermeintlich schwer pathologischer Veränderungen anlangt, die Martinotti an diesen dem Lebenden entnommenen Muskelstückchen gemacht hat, so müssen auch diese mit der größten Vorsicht beurteilt werden.

Das Vorkommen von Fettkörnchen in einzelnen Muskelfasern fehlt nach Kölliker[1]) beim Menschen kaum je; ich konnte beobachten, daß die interstitiellen Körnchen der trüben Muskelfasern, die ja beim Menschen in allen Muskeln vorkommen, sich auch bei vorübergehenden fieberhaften Erkrankungen leicht in Fetttröpfchen verwandeln. Meines Wissens liegen bisher keine Untersuchungen darüber vor, ob diese Umwandlung beim Menschen nicht auch im Rahmen physiologischer Vorgänge stattfinden kann, doch möchte ich dies bei der großen Bedeutung der Stoffwechselvorgänge für die Skeletmuskulatur nicht für ausgeschlossen halten. Typischerweise ist dies ja bei Winterfröschen der Fall; typischerweise finden sich aber Fettkörnchen auch in den Muskelfasern mancher Tiere. So nach Kölliker (a. a. O.) bei gewissen Fischen; nach Knoll in der Brust- und Flügelmuskulatur der Tauben[2]) und bei Fledermäusen[3]), nach meinem Befunde beim Igel (a. a. O. S. 93).

Die Unterbrechung der Querstreifung durch homogene, wachsartige Massen kann in allen lebend zur Fixierung gelangten Muskelfasern beobachtet werden; es handelt sich dabei, wie ich ausführlich auseinandergesetzt habe (a. a. O. S. 38—42), um verdichtete, in atypischer Kontraktion fixierte Faserabschnitte. Was die von Martinotti hervorgehobene „tendenza allo fibrillamento longitudinale" der in Osmiumsäure fixierten Muskelfasern betrifft, so war diese Wirkung der Osmiumsäure schon Flesch[4]) bekannt.

Das Vorkommen von Kernen im Innern der Muskelfasern auch des erwachsenen Menschen muß bis zu einem gewissen Grade als ein normales bezeichnet werden, und ich konnte dasselbe wiederholt an verschiedenen Muskeln gesunder Individuen beobachten; so z. B. erwähne ich

[1]) Handbuch der Gewebelehre. 6. Aufl., I, 1889, S. 362.

[2]) Über Myocarditis und die übrigen Folgen der Vagussektion bei Tauben. Zeitschr. f. Heilkunde, Bd. 1, 1880.

[3]) Über protoplasmaarme und protoplasmareiche Muskulatur. Denkschriften d. kaiserl. Akad. d. Wissensch. in Wien, math. nat. Kl. Bd. 58, 1891, S. 691.

[4]) Untersuchungen über die Grundsubstanz des hyalinen Knorpels. Würzburg, 1880, S. 78, Anm. 1.

es besonders im M. intercostalis ext. (a. a. O. S. 54), als auffallend häufig im M. palmaris longus (S. 61) und im Gastrocnemius (S. 69).

Was die Hypertrophie der Muskelfasern betrifft, so erinnere ich daran, daß lebende Muskelfasern, in Härtungs- oder Fixierungsflüssigkeiten gebracht sich regelmäßig verkürzen und stark verdicken. Daß solche verdickte Fasern wiederholt irrtümlich für hypertrophisch gehalten wurden, haben schon Auerbach[1]), Siemerling und Oppenheim[2]), sowie Mayeda[3]) betont; man vergleiche auch meine Abhandlung S. 52.

Vakuolenbildung in Muskelfasern anscheinend ganz normaler Muskeln endlich haben Roth[4]) und ich (a. a. O. S. 31 u. f.) gelegentlich beobachtet.

Eine lange Reihe von Irrtümern in der Muskelhistologie zeugt dafür, wie schwer es ist, beim Studium normaler Skeletmuskelfasern normale Strukturen von scheinbaren, durch Reagentien-Einwirkung hervorgerufenen auseinanderzuhalten; um so vorsichtiger muß man in der Annahme pathologischer Veränderungen an diesen physiologisch so empfindlichen Gewebeelementen sein, besonders wenn man auf Grund lebend fixierter Muskelfasern urteilt.

3.

Beitrag zum Studium des elastischen Gewebes in der Leber bei Infectionskrankheiten.

(Aus der patholog.-anatom. Abteilung des Augusta-Hospitals, Berlin.)

Von

Theodor Mironescu,

früherem Assistenten in dem Institut für Pathologie und Bakteriologie zu Bukarest.

Wie bereits seit langem bekannt ist, zieht das elastische Gewebe mit den Portalgefäßen in die Leber hinein und bildet zusammen mit dem Bindegewebe die Stütze für das Parenchym. Außerdem enthalten die Gefäßwände eine reichliche Menge elastischer Fasern, sodaß die letzteren, da die Leber selbst nicht übermäßig reich an elastischem Gewebe ist, eine nicht unbedeutende Rolle spielen. Die Veränderungen dieses Gewebes in

[1]) Fin Fall von wahrer Muskelhypertrophie. Dieses Archiv Bd. 53, 1872, S. 234 u. 397.

[2]) Über das Vorkommen von Hypertrophie der Primitivfasern in Muskelpartikelchen, welche dem lebenden Menschen excidiert wurden. Zentralbl. f. d. med. Wissensch. 1889, S. 705 u. 737.

[3]) Zur Frage der wirklichen oder scheinbaren Muskelhypertrophie. Ebendort S. 802.

[4]) Dieses Archiv Bd. 85, S. 95.

der Leber bei Infectionskrankheiten sind nicht besprochen worden, obgleich nach den Untersuchungen von Schmaus[1], Melnikow[2], Federmann[3], Katsurada[4], Sudakewitzch[5], Rona[6], Jores[7], Sawada[8] und anderen, unsere Kenntnis dieses Gewebes im übrigen sehr erweitert worden ist.

Das elastische Gewebe hat auffallende Eigentümlichkeiten: Einerseits sehr widerstandskräftig gegen Säuren und Alkalien, wird es andererseits unter Umständen mit überraschender Leichtigkeit angegriffen und aufgelöst. So besitzen wir z. B. Präparate eines Falles von Erysipel, wo gerade die elastischen Fasern in der Leber vielfach zerstört, zerbröckelt, größtenteils verschwunden sind, während die übrigen Gewebsteile beinahe normal geblieben sind. Ähnliche Veränderungen können vielleicht auch bisweilen bei andern akuten Infectionskrankheiten vorkommen, sind uns aber bei diesen nicht begegnet.

Lange Zeit war man über die Entwicklung der elastischen Fasern im Zweifel; Henle glaubte, daß sie aus Kernen, Virchow, daß sie aus Zellen sich entwickeln, jetzt ist man wohl im allgemeinen einig, daß sie durch eine besondere Umwandlung der Grundsubstanz aus bindegewebigen Anlagen entstehen; noch bestehende Meinungsverschiedenheiten beziehen sich nur auf die Art der Entstehung. Eine Meinung ist die, daß sie durch Umwandlung besonderer Bindegewebsfibrillen gebildet werden, die andere die, daß sie in den Ausläufern der Bindegewebszellen aus Körnchen sich entwickeln. Ranvier hat die elastischen Fasern mit Bestimmtheit aus Kernen hervorgehen sehen. Über diese Frage haben unsere Präparate nichts neues beigebracht; wir konnten in zahlreichen Präparaten zweifellos neugebildete elastische Fasern sehen, sie ließen sich immer als deutliche Fasern von den alten ableiten, z. B. in den Präparaten von Lebersyphilis liegen die elastischen Fasern, wie feine Fädchen von auskrystallisierter Substanz in der Wand der kleinsten Gefäße zwischen den Leberzellen. Es besteht ein ununterbrochener Zusammenhang zwischen dem elastischen Faserring der Gefäßwand und den weit entfernten elastischen Fasern zwischen den Leberzellen. Wir haben nicht eine Beziehung zwischen den elastischen Fasern und den umgebenden Zellen feststellen können, obgleich vielleicht kaum anzunehmen ist, daß eine solche Beziehung überhaupt nicht existiert. Wir haben auch degenerative Prozesse an elastischen Fasern gesehen; die elastischen Fasern werden dicker und färben sich nicht mehr deutlich mit der spezifischen Färbung. Wir möchten hier sehr große Vorsicht empfehlen, da ein Mangel in der Differenzierungsmethode oder ein Mangel in der absoluten Spezificität der Farbe ein ähnliches Ergebnis haben kann. Irgend welche mehr oder weniger diffuse Färbung des Gewebes haben wir natürlich nicht als spezifisch gefärbtes, also als elastisches Gewebe angesehen. Besonders häufig trat, wenn wir nach Michaelis in der Weigertschen Mischung das Fuchsin durch Saffranin ersetzten, eine solche diffuse Färbung des Gewebes auf. Als elastisches Gewebe haben

wir nur ganz deutliche Faserung angesprochen, selbst die ganz feinen Fasern müssen immer scharf und deutlich gefärbt sein.

Unsere Untersuchung betraf 50 verschiedene Lebern. Sie stammen von Menschen, welche an Tuberkulose, Syphilis, Erysipel, Pneumonie, Malaria, Variola, Scharlach, Diphtherie gestorben sind, zum Vergleich wurden, außer normalen, solche von Leukämie, Karzinom, chronischer Perihepatitis u. a. herangezogen.

Es ist mir eine angenehme Pflicht, auch an dieser Stelle Herrn Privatdocenten Dr. Oestreich meinen verbindlichsten Dank auszusprechen, sowohl für die freundliche Überlassung des Materials wie auch für die liebenswürdige Unterstützung bei der Untersuchung. Einen Teil des Materials stellte mir zur Verfügung Fräulein Dr. Virginia Alexandrescu, Sekundärarzt in dem Kinderhospital zu Bukarest, wofür ich ihr sehr dankbar bin.

Die Organstücke wurden in Formalin fixiert und in Paraffin eingebettet. Wir haben auch Celloidin benutzt, ziehen aber für die Untersuchung der feinen elastischen Fasern die in Paraffin eingebetteten Präparate vor. Für die Färbung der elastischen Fasern haben wir das übliche Verfahren (nach Weigert) angewendet. Wenn die gleichzeitige Darstellung des Fibrins und der elastischen Fasern notwendig war, haben wir für die elastischen Fasern die Färbung von Michaelis[9], (Ersatz des Fuchsin in der Weigertschen Farblösung durch Saffranin) benutzt.

Die Färbung geschieht wie folgt:

1. Färbung in Hämatoxylin nach Böhmer, 2 Minuten.
2. Ausspülung in Wasser sehr kurze Zeit.
3. Elastische Färbung 1 Stunde.
4. Differenzierung in Salzsäurealkohol 3 Minuten.
5. Ausspülung in Wasser 3 Minuten.
6. Färbung des Fibrin nach Weigert.

Zur Färbung der Tuberkelbazillen wurden die Schnitte für 24 Stunden bei Zimmertemperatur gefärbt, in Salzsäurealkohol entfärbt und dann weiter behandelt.

Die gefundenen Veränderungen waren verschieden.

Die Tuberkulose tritt in der Leber, wie bekannt, als disseminierte sog. Miliartuberkulose und als Tuberkulose der Gallengänge auf. Größere Leberknoten, ähnlich den Solitärtuberkeln im Gehirn, kommen überhaupt sehr selten vor, ein solcher Solitärtuberkel stand uns nicht zur Verfügung, unsere Fälle gehören meistens der 1. Klasse an. Was das Verhalten der elastischen Fasern betrifft, so möchten wir vorher noch daran erinnern, daß diese Tuberkel nicht ganz gleich in ihrer histologischen Beschaffenheit sind; die meisten sind mehr produktiver Natur, andere stellen eine Art Mischung von exsudativen und produktiven Prozessen dar. Die Fibrinfärbung nach Weigert wies ungefähr in einem Drittel der Fälle reichliche Mengen von Fibrin in den Tuberkeln nach. Daß Fibrin in Tuberkeln vorkommt, ist ja schon allgemein bekannt. Die elastischen Fasern verhalten

sich verschieden, je nachdem die eine oder die andere Art von Tuberkeln vorliegt. Bei den mehr produktiven Prozessen waren die elastischen Fasern zwar durch die kleinzellige Infiltration auseinander gedrängt, sie blieben aber erhalten. Im Gegenteil werden die elastischen Fasern durch die mehr gemischten exsudativ-produktiven Prozesse zerstört. Einige Autoren wie Federmann, Wechsberg[10], Sawada u. a. waren imstande, eine schädliche Wirkung der Tuberkulose auf die elastischen Fasern festzustellen. Wir können das insofern bestätigen, als wir auch diese Zerstörung der elastischen Fasern gefunden haben, nur möchten wir besonders hervorheben, daß nicht dem Tuberkelbazillus, sondern der Entzündung und der Exsudation der Hauptanteil zukommt. Wenn der Tuberkuloseprozeß mehr chronisch produktive Form annimmt, werden die elastischen Fasern gar nicht zerstört. So haben wir z. B. in einem Falle von chronischer tuberkulöser Perihepatitis keine Schädigung der elastischen Fasern bemerkt. Etwas schwierig ist oft die Unterscheidung, ob wirklich die Wand eines Gefäßes durchbrochen und die elastischen Fasern zerstört sind, oder ob nicht vielleicht an der betreffenden Stelle ein Ast das Gefäß verläßt. Diese Frage ist bereits von Wechsberg erörtert worden und läßt sich durch genaue Analyse gewöhnlich entscheiden.

Die syphilitische Erkrankung der Leber tritt bekanntlich entweder als eine Hepatitis interstitialis oder als Hepatitis interstitialis gummosa auf. Erstere ist für die Prüfung der Veränderungen der elastischen Fasern weniger geeignet, da auch einfache (nicht syphilitische) chronisch interstitielle Enzündungen Neubildung des elastischen Gewebes bewirken. Bei der Hepatitis interstitialis gummosa in der Nähe des Gummiknotens selbst, sind die elastischen Fasern nicht nur nicht zertört, sondern zweifellos vermehrt. In dem der Nekrose nahe gelegenen Teil des Knotens sind elastische Fasern deutlich erhalten. Das Bild ist überall sehr charakteristisch; von den dicken Faserringen der Gefäßwände strahlen zahlreiche elastische Fasern ins Gewebe aus, welche, je weiter vom Gefäß entfernt, desto dünner werden. Wir sind der Ansicht, daß in der Leber bei Syphilis eine Vermehrung des elastischen Gewebes eintritt; das geschieht aber nicht als Resultat der chronischen Entzündung, sondern infolge der Wirkung des syphilitischen Virus.

Die Veränderungen des elastischen Gewebes, welche wir bei Scharlach und Diphtherie gefunden haben, zeigen nichts charakteristisches. Durch die kleinzellige Infiltration, welche bei diesen Krankheiten, wie übrigens auch bei anderen Infectionskrankheiten (Typhus, Masern) vorkommt, können manchmal die elastischen Fasern auseinander gedrängt, aber nicht zerstört werden. Diese kleinzellige Infiltration wird nicht von exsudativen Prozessen begleitet, da wir bei der Fibrinfärbung ein negatives Resultat erhalten haben.

Der bereits oben erwähnte Fall von Erysipel ließ bei Fibrinfärbung kein fibrinöses Exsudat nachweisen.

Fassen wir das Gefundene zusammen, so ergibt sich folgendes:

1. Bei Lebertuberkulose werden die elastischen Fasern, je nachdem ein exsudativer Prozeß vorliegt oder nicht, zerstört oder bleiben unbeschädigt.

2. Bei Lebersyphilis handelt es sich um eine Neubildung elastischer Fasern.

3. Bei Erysipel wird eine Zerstörung der elastischen Fasern gefunden.

4. Bei anderen akuten Infectionskrankheiten sind keine besonderen Veränderungen zu bemerken.

Literatur.

1. Schmaus: Über das Verhältnis des elastischen Gerüstes in tuberkulösen Herden der Lunge. Kongreß für innere Med. 1895.
2. Melnikow: Histologische Untersuchungen über das elastische Gewebe in normalen und in pathologisch veränderten Organen. Zieglers Beiträge Bd. 26.
3. Federmann: Über das Verhalten des elastischen Gewebes im Hoden bei Tuberkulose und Syphilis. Dieses Archiv Bd. 165.
4. Katsurada: Zur Kenntnis der regressiven Veränderungen der elastischen Fasern in der Haut. Zieglers Beiträge Bd. 31.
5. Sudakewitsch: Riesenzellen und elastische Fasern. Dieses Archiv Bd. 115.
6. Rona: Über das Verhalten der elastischen Fasern in Riesenzellen. Zieglers Beiträge Bd. 27.
7. Jores: Zur Kenntnis der Regeneration und Neubildung elastischen Gewebes. Zieglers Beiträge Bd. 27.
8. Sawada: Über Zerstörung und Neubildung des elastischen Gewebes in der Lunge bei verschiedenen Erkrankungen. Dieses Archiv Bd. 169.
9. Michaelis: Über den Chemismus der Elastinfärbung und seine praktische Anwendung auf Sputumpräparate. Deutsche med. Wochenschrift 1901.
10. Wechsberg: Zieglers Beiträge Bd. 29.

4.

Zur Frage der gutartigen Pylorushypertrophie Cruveilhiers.

Erwiderung an Herrn Dr. Magnus-Alsleben.

Von

Dr. Arthur Meinel.

In der im Juliheft 1903 dieses Archivs (Bd. 173 Heft 1) aus dem Pathologischen Institut zu Straßburg erschienenen Arbeit über Adenomyome des Pylorus wendet sich der Verfasser, Dr. Ernst Magnus-Alsleben, wieder-

holt gegen meine Untersuchungen[1]) über die sog. gutartige Pylorushypertrophie, und zwar in einer leicht zu Mißverständnissen führenden Form, sodaß ich gezwungen bin, Stellung zu der Frage zu nehmen.

Der Autor will durch Beschreibung von sehr kleinen echten Tumoren am Übergang der großen Curvatur des Magens in den Pylorusteil das tatsächliche Vorkommen der „gutartigen" Pylorushypertrophie Cruveilhiers, deren histologische Gutartigkeit ich auf Grund genauer vergleichender Untersuchungen angezweifelt habe, darlegen. Es werden hierbei die Bezeichnungen: „gutartige Pylorushypertrophie", „nur auf Muskelhypertrophie beruhende Pylorusstenose", „hypertrophische Pylorusstenose", „gutartige Pylorusstenose" als gleichbedeutend gebraucht und übersehen, daß die gutartige Pylorushypertrophie, wie sie Cruveilhier zuerst beschrieb, etwas ganz anderes ist, als die nur auf Muskelhypertrophie beruhende Pylorusstenose (R. Maier), und daß eine gutartige Pylorusstenose noch nicht eine hypertrophische Pylorusstenose zu sein braucht. Man kann die erbsengroßen Tumoren in der Pylorusmuskulatur weder makroskopisch noch mikroskopisch mit den von Cruveilhier, Andral, Lebert, Schoch, Nauwerk und Tilger beschriebenen diffusen zylindrischen Wandverdickungen des ganzen Pylorusteiles vergleichen, bei denen der Hauptsitz der Veränderung in der stets stark verbreiterten Submucosa liegt (vgl. Cruveilhier, Anatomie pathologique du corps humain Tome I. XII. Livraison). Es kann somit auch nicht aus der Gutartigkeit dieser den Adenomyomen des Uterus analogen Pylorustumoren, die wohl niemals zu der Bezeichnung Pylorushypertrophie geführt haben würden, die Gutartigkeit der Cruveilhierschen Pylorushypertrophie bewiesen werden.

Die von Magnus-Alsleben beschriebenen, in die Muskulatur des Pylorus eingelagerten drüsigen Gebilde, die für Brunnersche Drüsen erklärt werden, haben allerdings nichts „Atypisches" an sich, ganz im Gegensatz zu den von mir beobachteten Epithelzellsträngen in der verdickten Submucosa der betreffenden Fälle, deren Zusammenhang mit dem Drüsenapparat des Magens an keiner Stelle nachzuweisen war. Es handelt sich hier also um grundverschiedene Prozesse.

Die schon von Andral (1837) und später von R. Maier beschriebenen, nur auf Muskelhypertrophie beruhenden Pylorusstenosen lassen sich wiederum streng trennen von den zu Verengerung des Magenausganges führenden Tumoren des Pylorus und der Cruveilhierschen Pylorushypertrophie. Sie verdienen meines Erachtens allein den Namen einer gutartigen Pylorushypertrophie, worauf ich auf den Seiten 509—511 meiner Arbeit ausdrücklichst hingewiesen habe. Das Vorkommen dieser Veränderungen und deren Gutartigkeit wird also nicht von mir angezweifelt, wie ich Herrn Dr. Magnus-Alsleben gegenüber feststellen muß.

[1]) Beiträge zur Pathologie und pathologischen Anatomie von Ziegler, Bd. XXXI, 1902.

Zum Schluß möchte ich noch bemerken, daß der seit Cruveilhier für diese klinisch so bösartig verlaufende Veränderung am Pylorus eingebürgerte Name leicht zu Mißverständnissen Anlaß geben kann. Aus demselben Grunde hat bereits Lebert vorgeschlagen, diese Verengerungen des Magenausganges „hypertrophische Pylorusstenose" zu nennen, Tilger wollte dann diese Bezeichnung in „stenosierende Pylorushypertrophie" verbessern, aber, wie eben gezeigt, verhindern auch diese Benennungen nicht eine Verwechslung mit ganz andersartigen Prozessen. Vielleicht wird eine solche Verwechslung unmöglich, wenn man die sog. gutartige Pylorushypertrophie Cruveilhiers mit ihrem richtigen Namen bezeichnet: „Lymphgefäßepithelkrebs der Submucosa der Pylorusgegend", wie ich es seinerzeit auf den Vorschlag von Herrn Professor Dr. Zahn in Genf getan habe. Die Hypertrophie der Mucosa und Muscularis haben hierbei dieselbe Bedeutung, wie bei den Drüsenepithelkrebsen der betreffenden Region.

Virchows Archiv
für
pathologische Anatomie und Physiologie
und für
klinische Medizin.
Band 174. (Siebzehnte Folge Bd. IV.) Heft 3.

XXI.

Anatomische Studie über die Glandulae parathyreoideae des Menschen.

(Aus dem Pathologisch-anatomischen Institut des Allgem. Krankenhauses Hamburg-Eppendorf.)
Von
Dr. Hugo Petersen,
ehemaligem Volontärarzt am Institut.

(Hierzu Taf. X).

Zu den Organen des menschlichen Körpers, die von den Anatomen bisher nur ungenügend berücksichtigt worden sind, gehört unter anderem die Glandula parathyreoidea. Es muß dies um so wunderbarer erscheinen, als das Organ sowohl in physiologischer, wie auch in anatomischer Hinsicht ein sehr eigenartiges Verhalten zeigt. Ich weise nur auf die Tierversuche von Gley hin, die das winzige Körperchen als in hohem Grade lebenswichtig erscheinen lassen und möchte, was die anatomische Eigenart betrifft, noch anführen, daß die durchaus selbständigen Erscheinungsformen der Glandula parathyreoidea so mannigfaltig sind, daß extreme Formen von nicht Eingeweihten nie für ein und dasselbe Organ gehalten werden.

Von den wichtigsten Arbeiten, die sich mit der Anatomie des Organes beschäftigen, nenne ich die von Sandström, Kohn, Schaper, Müller, Jacoby, Tourneux und Verdun, Kürsteiner, Benjamin und Erdheim.

Sandström gebührt das Verdienst, zuerst auf die Glandula parathyreoidea aufmerksam gemacht zu haben. Seine Beobachtungen sind im wesentlichen von allen späteren Autoren bestätigt worden.

Wenn auch in allen diesen Arbeiten eine Lösung der wichtigsten anatomischen und entwicklungsgeschichtlichen Fragen angestrebt und zum Teil gefunden worden ist, so sind doch bei diesen früheren Untersuchungen nicht alle Hilfsmittel in Anwendung gekommen, über die die heutige Untersuchungstechnik verfügt. Andererseits vermißt man in den bisher erschienenen Publikationen die Durchforschung eines umfangreicheren Materials, das durch vergleichende Zusammenstellungen der Organe nach Krankheiten und Alter vielleicht zu einer Bereicherung unseres tatsächlichen Wissens führen könnte.

Eine Studie des Organs von diesen neuen Gesichtspunkten aus mußte daher durchaus wünschenswert erscheinen.

Von diesen Erwägungen geleitet, habe ich von Sept. 02 bis Juni 03 100 Glandulae parathyreoideae von verschiedenen Individuen, die im Allgem. Krankenhause Hamburg-Eppendorf zur Obduktion gelangten, untersucht.

Bevor ich mich nun zu den eigenen Untersuchungen wende, sei es mir gestattet, kurz auf das Ergebnis der früheren Arbeiten einzugehen.

Der augenblickliche Stand unserer tatsächlichen Kenntnisse läßt sich etwa folgendermaßen beschreiben.

Die Glandula parathyreoidea ist ein fast konstant, meistens parig am hinteren Schilddrüsenrand vorkommendes Organ, welches bereits im embryonalen Zustand beim Menschen angetroffen wird. Die Größe und Form sind beim Erwachsenen im Durchschnitt die eines Roggenkorns. Meistens findet sich das Organ in unmittelbarer Nähe der zwei Endäste der Arteria thyreoidea inf., und zwar gerade an der Eintrittsstelle derselben in die Schilddrüse. Häufig sind die Organe in kleine Fettklümpchen eingebettet, sodaß sie leicht bei makroskopischer Untersuchung übersehen werden können. Was den histologischen Bau des Organes anlangt, so fallen an demselben zunächst charakteristische, an die zelligen Elemente der Nebenniere erinnernde, scharf konturierte Zellen auf, aus denen das Organ sich zum größten Teil zusammensetzt. Diese meist eng aneinander liegenden, oft ausgesprochen polygonalen Zellen werden von allen Autoren als Epithelzellen gedeutet und aus diesem Grunde ist dem Organ auch der

Name „Epithelkörperchen“ beigelegt worden. Die Bezeichnung „Glandula parathyreoidea“ soll den drüsigen Charakter des Körperchens zum Ausdruck bringen, der sich einmal aus dem verschiedenen Verhalten des Zellleibes in Bezug auf Volumen, Tingibilität und Struktur ableiten läßt, und zweitens aus dem, wenn auch seltenen Vorkommen von hohlraumartigen Bildungen, die mit colloidähnlichen Massen erfüllt sein können, In den zelligen Elementen selbst konnte Erdheim in jedem Lebensalter Fetttröpfchen nachweisen. In bezug auf die Anordnung der Zellen unterscheiden die Autoren drei Typen:

1. Die Drüse bildet eine zusammenhängende Zellmasse, die durch gefäßführende Bindegewebssepten in größere oder kleinere Zellhaufen geteilt wird.

2. Es finden sich netzförmig verbundene Zellbalken mit vielfach bindegewebigen Septen.

3. Das Epithelkörperchen hat einen ausgesprochenen lobulären Bau.

Zwischen der Drüse und der anliegenden Thyreoidea liegen meist größere Blutgefäße. Nicht selten verläuft eine größere Arterie in einer seichten Mulde des Körperchens oder geht scheinbar durch die Mitte desselben hindurch, sodaß es in zwei getrennte Hälften zerfällt (Sandström). In dem Organ selbst verlaufen zahlreiche Blutgefäße, meist Kapillaren, die oft ein übermäßig weites Lumen aufweisen.

Die Forschung auf entwicklungsgeschichtlichem Gebiete hat drei Autoren, Jacoby, Tourneux u. Verdun und Kürsteiner zu dem Ergebnis geführt, daß bei menschlichen Embryomen von etwa 14 mm Länge jederseits zwei Körperchen sich finden, das obere ist mit der Thymus, das untere mit der seitlichen Schilddrüsenanlage in Zusammenhang. Bei Embryonen von 16 mm Länge liegen die vom oberen Ende des Thymusstranges sich abschnürenden Körperchen infolge der Erniedrigung der Thymusstränge unterhalb der Schilddrüse.

Ich wende mich nunmehr zu meinen eigenen Untersuchungen, denen in erster Linie, wie einleitend bemerkt wurde, eine ausgiebige Anwendung der Hilfsmittel unserer mikroskopischen Untersuchungstechnik zugrunde gelegt wurde. Bei dieser Art der Untersuchung mußte es mir vor allen Dingen, ohne einer speziellen Frage näher zu treten, darauf ankommen, über den feineren Bau und über die Deutung einzelner Befunde möglichst Klarheit zu schaffen.

Bezüglich der makroskopischen Verhältnisse des Organs kann ich mich kurz fassen.

Ich fand das Körperchen in fast allen Fällen, die ich darauf untersuchte. An einzelnen Individuen gelang es allerdings

nicht, beim makroskopischen Suchen die Drüse zu entdecken. Es fanden sich dann nicht selten an ihrer Stelle ähnlich aussehende Fettklümpchen.

Hinsichtlich der Zahl, Lage und Form des Organs kann ich im allgemeinen die Befunde früherer Autoren bestätigen. Am häufigsten präsentiert sich wohl das Bild, daß je eine Drüse am hinteren Rande des seitlichen Schilddrüsenlappens, etwa in halber Höhe desselben angetroffen wird. Das Vorkommen von je zwei Drüsen auf einer Seite, wovon die zweite dann am unteren Pol des Schilddrüsenlappens liegt, dürfte der nächsthäufigste Befund sein. In vielen Fällen konnte ich jedoch nur auf einer Seite eine Drüse entdecken, entweder in halber Höhe des Schilddrüsenrandes oder am unteren Pol. Seltener ist der Fall, daß zwei oder drei Organe auf einer Seite liegen, während auf der anderen Seite nur eine Drüse auffindbar ist.

Diese makroskopischen Befunde sind jedoch nur mit Vorsicht zu verwerten, weil das oft winzige Organ, welches durch seine Farbe und Konsistenz unter Umständen gar nicht mit dem umgebenden Fettgewebe kontrastiert, bei makroskopischer Untersuchung sich leicht dem Auge entziehen kann. Außerdem werden wir bei Besprechung der mikroskopischen Verhältnisse sehen, daß das Organ keineswegs außerhalb der Schilddrüsenkapsel liegen muß. Dasselbe kann sowohl innerhalb der Kapsel, als auch mitten im Schilddrüsenparenchym seinen Sitz haben. Unter diesen Umständen kann wohl nur eine mikroskopische Uutersuchung der zusammenhängenden Halsorgane mittelst Serienschnitte über Existenz, Zahl und Lage der Drüsen Aufschluß geben. Immerhinn gewinnt man auf Grund dieser makroskopischen Verhältnisse den Eindruck, daß das Vorkommen und das topographisch-anatomische Bild der Glandula parathyreoidea nicht so konstant sind, wie manche Autoren es behaupten.

Am leichtesten findet man das Organ, wenn man die in toto herausgenommenen Halsorgane mit der Oesophagusseite nach oben auf den Sektionstisch legt. Es genügt dann sehr oft nur ein seitlicher Zug an der hinteren Oesophaguswand, um

die Körperchen in dem gespannten und durchsichtigen Bindegewebe am hinteren Schilddrüsenrand sichtbar zu machen. Bei fettreichem Bindegewebe ist dieser Kunstgriff nicht anwendbar, und man geht dann am besten so vor, daß man vorsichtig das Fettgewebe zwischen Schilddrüsenwand und Oesophagus, der am besten vorher nicht aufgeschnitten wird, in kleinen Stückchen entfernt. Es erfordert diese Methode einige Übung, um das Organ in dem Fettgewebe zu erkennen. Meistens stößt man bei dieser Art des Präparierens auf größere Gefäße, in deren unmittelbaren Nähe die Organe dann zu finden sind. Benjamins verwertet diesen Befund bei der Aufsuchung der Drüsen, indem er sich die beiden Endäste der Art. thyreoidea inf. präpariert. Er fand dann regelmäßig an der Eintrittsstelle der Arterien in die Schilddrüse die Parathyreoidkörperchen.

Die enge Lagebeziehung größerer Gefäße zu unserem Organ ist schon bei bloßer makroskopischer Betrachtung unverkennbar. Es fiel dieser Befund bereits Sandström bei seinen ersten Untersuchungen auf.

Bezüglich der Farbe des Organs möchte ich bemerken, daß bei jugendlichen Individuen eine grauweiße Farbe bei durchscheinender Beschaffenheit prävaliert. Bei älteren Personen ist ein gelblicher Ton unverkennbar, der je nach dem Blutreichtum des Organs in eine mehr oder weniger braunrote Farbe übergehen kann.

Die Gestalt der Drüse ist sehr verschieden. Man findet nierenförmige Organe mit ausgesprochener Hilusbildung, platte, zungenartige, eiförmige und kugelige Körperchen, die beiden letzten Formen hauptsächlich bei jungen Individuen. Die Oberfläche ist immer glatt. Niemals war an derselben die Andeutung einer Lappung zu erkennen. In seltenen Fällen, besonders bei älteren Individuen, fand sich bereits makroskopisch, daß größere oder kleinere Teile des Organs durch Fettgewebe ersetzt waren, In der bindegewebigen Kapsel sird an Stauungsorganen meist längsverlaufende zarte Gefäße sichtbar.

Ich komme nunmehr zur Besprechung der histologischen Verhältnisse. Die Technik, die bei der Mehrzahl der Fälle in Anwendung kam, ist die Alkoholhärtung, die Paraffin-

einbettung und die Hämatoxylin-Eosinfärbung. Diese Färbung erschien für die erste Orientierung über die gröberen Strukturverhältnisse des Organs am geeignetsten. Ich möchte daher die Ergebnisse dieser Strukturforschung mit Berücksichtigung aller Varietäten zunächst mitteilen.

Die meisten Organe wurden isoliert untersucht. Bei jungen Individuen habe ich jedoch mehrfach die Drüse im Zusammenhang mit der Glandula thyreoidea herausgeschnitten, um über die Beziehungen beider Organe zu einander Aufschluß zu erhalten. Ich konnte gleich bei den ersten Untersuchungen dieser Art bezüglich der Lagebeziehungen die verschiedensten Beobachtungen machen.

Bei Fall 1 z. B. fand ich die Drüse noch innerhalb der wohlausgebildeten Schilddrüsenkapsel liegend, vom Schilddrüsenparenchym nur durch spärliches Fettgewebe getrennt.

Fall 3, bei dem das Organ an der Oberfläche der Schilddrüse nicht erkennbar war, zeigt uns das Körperchen mitten im Schilddrüsenparenchym ohne besondere Abkapselung und in keinem Zusammenhang mit der Schilddrüsenkapsel. Nicht weit von diesem Parathyreoidkörperchen liegt, ebenfalls im Schilddrüsengewebe, ein etwas kleineres Körperchen, das durh die Zusammensetzung aus lymphatischem Gewebe und Hassalschen Körperchen seine Abstammung von der Thymus bekundet. Solche „Thymuskörperchen" in der Nachbarschaft der Glandula parathyreoidea sind auch von früheren Autoren, besonders bei Tieren, beschrieben worden. Beim Menschen scheint dieser Befund seltener zu sein, dafür finden sich häufiger in unmittelbarer Nähe der Drüse kleine, aus lymphatischem Gewebe bestehende Körperchen, die mit der Glandula parathyreoidea in einer gemeinsamen Kapsel liegen können (Org. 27). Als isolierte Gebilde trifft man die Thymuskörperchen auch beim Menschen nicht selten an denselben Stellen, wo die Parathyreoiddrüse ihren Sitz hat. Makroskopisch sind beide Körperchen nicht von einander zu unterscheiden,

Die übrigen im Zusammenhang mit der Schilddrüse untersuchten Organe (Fall 2, 4 und 5) liegen alle außerhalb der Schilddrüsenkapsel.

Bezüglich der Form des Organs ist zu erwähnen, daß in der Regel im mikroskopischen Präparat eine ovaläre Figur vorherrscht. In vielen Fällen ist eine deutliche Hilusbildung an dem Körperchen zu erkennen. Der Rand ist, der glatten Oberfläche entsprechend, nicht gekerbt. Eine bindegewebige Kapsel ist bei allen Organen, die nicht in Fettgewebe eingebettet sind, nachweisbar, oft nur als eine ganz dünne Bindegewebslage.

Das Bindegewebe und Fettgewebe verhalten sich in Bezug auf ihre Beteiligung an dem Aufbau des Organes sehr verschieden. Im allgemeinen kann man sagen, daß bei jugendlichen Individuen das Bindegewebe sich mehr auf seine Eigenschaft als gefäßführendes Gewebe beschränkt, während das Fettgewebe gar keinen Anteil an der Zusammensetzung des Organs hat. Dementsprechend bildet das Körperchen bei jungen Individuen eine zusammenhängende Zellmasse, die durch die Gefäßanordnung in Läppchen, Schläuche oder netzförmig verbundene Zellstränge gegliedert wird. Nimmt das Bindegewebe an Mächtigkeit zu, so erscheint das Organ mehr zerklüftet, und wir sehen an Stelle der zusammenhängenden Zellmasse einen ausgesprochenen netzförmigen bis rein läppchenartigen Bau. Das Bindegewebe kann noch durch Fettgewebe verstärkt oder auch vollständig durch dasselbe ersetzt werden, und dann haben wir Bilder, in welchen Zellstränge ein weitmaschiges Netz bilden (Org. 15, 59, 55) oder einzelne kleine Zellherde gleichmäßig zerstreut liegen in einem mächtigen Fettgewebsstroma (Org. 16). Das Fettgewebe entsteht, wie an geeigneten Präparaten nachzuweisen ist, in dem Organ selbst, ohne von außen einzudringen, und zwar scheinen die Bindegewebszellen des perivasculären Gewebes sich oft ganz isoliert in Fettzellen umzuwandeln innerhalb eines Zellkomplexes, während in der Umgebung desselben noch Bindegewebe besteht. Eine starke Fettgewebsentwicklung kann schließlich die einzelnen Stränge und Zellhaufen oder ganze Teile des Organs zur Atrophie bringen und ersetzen (Org. 68, 71).

Es ist gerade dieses verschiedenartige Verhalten des Fett- und Bindegewebes, welches dem Organ die große Variabilität seiner Struktur verleiht.

Eine für den Bau des Organs nicht minder wichtige Rolle spielen die Gefäße. Wie eingangs bemerkt wurde, findet man meistens ein größeres Gefäß in der Nähe des Organs. Auf dem Schnitt kann man denn auch ein oder mehrere Längs- oder Querschnitte von größeren Gefäßen nachweisen, und nicht selten verlaufen dieselben in einer hilusartigen Einbuchtung der Drüse (Org. 5, 16, 32, 98). Von dort senden dieselben mehrere größere Äste in das Körperchen. die sich ziemlich unvermittelt in ein dichtes Netz von Capillaren auflösen. Eine Eigentümlichkeit der Gefäße scheint in der leichten Dehnbarkeit der Wandungen zu bestehen. Bei durch lokale oder allgemeine Cirkulationsstörungen bedingten Stauungsvorgängen erscheinen alle Gefäße, incl. Capillaren prall gefüllt mit den Formelementen des Blutes (Org. 21, 22, 33, 34, 38, 40, 51). Die Venen sind dann lakunenartig erweitert und die Capillaren bilden ein scharf hervortretendes, zierliches Netzwerk, welches so dicht sein kann, daß nie mehr als 5—6 Zellen in einer Masche des Gefäßnetzes liegen. Statt der ausgesprochenen netzförmigen Anordnung der Gefäße (Org. 18, 44, 57, 65) kann eine mehr hirschgeweihartige Verzweigung vorhanden sein (Org. 16), wodurch dem Organ ein lobulärer Bau verliehen wird. Der dadurch bedingte Zerfall in große bis kleinste Läppchen mit isolierter Gefäßversorgung ist imstande, gewisse, nur herdweise, cirkumskript auftretende Veränderungen an dem Organ zu erklären.

Bezüglich des Lymphgefäßsystems möchte ich erwähnen. daß man selten größere Lymphgefäße antrifft. Die perivasculären Lymphräume und die Lymphspalten des Bindegewebes sind besonders bei älteren Individuen oft stark erweitert. Durch das so verbreiterte Bindegewebsstroma tritt die sonst ohne besondere Färbemethoden nicht erkennbare folliculäre Anordnung der Parenchymzellen deutlich hervor, sodaß solche Körperchen ein ganz charakteristisches Aussehen bekommen (Org. 56 und 76).

Ich komme nunmehr zur Besprechung der Parenchymzellen des Organs. Wie ihre Anordnung je nach dem Reichtum und der Verbreitung des Binde- und Fettgewebes alle

Zwischenstufen von einer zusammenhängenden Zellmasse bis zur Bildung isolierter Läppchen durchmachen kann, ist bereits besprochen worden, ebenso, daß die Gefäßanordnung eine netzförmige oder mehr lobuläre Gliederung der Zellmasse bedingt. Es erübrigt also nur, die Zellen selbst zu analysieren. Nach Durchsicht der verschiedensten Präparate kommt man zu der Auffassung, daß die Zellen der Glandula parathyreoidea zwei verschiedene charakteristische Formen annehmen können. Die eine ist ausgezeichnet durch Differenzierung einer mit Eosin stark färbbaren, in den Intercellulargängen abgelagerten, homogenen Zwischensubstanz auf Kosten des dann durchsichtig werdenden und schwach färbbaren Zellleibes. Besteht das Organ aus solchen durchsichtigen scharf kontourierten Epithelzellen, so hat es eine auffallende Ähnlichkeit mit Nebennierengewebe. Der zweite Zelltypus ist uncharakteristisch. Die mit Eosin gut färbbaren Zelleiber gehen meist ohne scharfe Grenze in einander über und sind wesentlich kleiner als die des Typus I, stellenweise so verschwindend klein, daß man nur Komplexe von stark gefärbten Kernen sieht. Der Kern dieser Zellen liegt meist zentral, während bei Zelltypus I oft eine Verlagerung nach der Peripherie stattfindet. Es gibt natürlich zwischen diesen extremen Zellarten alle möglichen Zwischenformen, welche in einem und demselben Organ auch vertreten sein können, wenngleich ein Körperchen in der Regel aus einem Zelltypus besteht. Beide Zelltypen kommen in allen Altersstufen vor. Die Zellen sind meistens platt und polygonal. Es können mitunter rundliche und spindelförmige Formen vertreten sein, und nicht selten kommen auch cylindrische Zellen mit basalen Kernen vor, die sich zu drüsenschlauchähnlichen Bildungen gruppieren (Org. 12).

Nach diesen Befunden haben wir in dem Parathyreoidkörperchen vermutlich ein drüsiges Organ zu erblicken, bei dem Zelltypus I einen Functionszustand darstellt, in welchem in den Intercellulargängen ein Secretionsprodukt abgelagert wird. Ausführungsgänge konnten in unseren Organen nicht nachgewiesen werden. Es liegt daher die Vermutung nahe, daß für die Fortschaffung des Secrets die Blutbahn eintritt.

Ein einwandsfreier Beweis läßt sich dafür nicht beibringen. Immerhin möchte ich eine Beobachtung nicht unerwähnt lassen, die eine Beziehung zwischen Zellfunction und Gefäßinhalt erkennen läßt. Man kann an Stauungsorganen, die sich im Secretionszustande befinden, regelmäßig eine besonders starke Eosinfärbung der roten Blutkörperchen in den Capillaren konstatieren. Während die roten Formelemente des Blutes in der Regel nur durch eine schwache Färbung ihrer Kontouren kenntlich sind, erscheinen sie in solchen Organen leuchtend rot, ähnlich wie die Zwischensubstanz der Zellen. Am besten wird dieses Verhältnis zwischen Blutbahn und Zellfunction illustriert durch ein Präparat (Org. 62), welches zwei auf gleiche Weise behandelte Stauungsorgane eines und desselben Falles nebeneinander zur Anschauung bringt. Das eine Körperchen befindet sich im Secretionszustande, der durch Vorherrschen des Zelltypus I charakterisiert ist und zeigt dementsprechend eine starke eosinrote Färbung der Erythrocyten. Körperchen II, welches die für den ruhenden Functionszustand charakteristischen Zellen aufweist, zeigt nur schwach konturierte rote Blutkörperchen in den Capillaren.

Weitere, durch die Hämatoxylin-Eosinfärbung schön hervortretende Eigentümlichkeiten des Organs sind eine Reihe ungewöhnlicher Bildungen, die zum Teil degenerative Prozesse einleiten können.

Etwa vom 20. Lebensjahr ab konnte an unserem Material häufig außer den zwei für die Funktion des Organs charakteristischen Zelltypen noch eine dritte Zellgruppe unterschieden werden, die entweder diffus oder herdweise das Körperchen durchsetzt. Diese Zellen sind dadurch charakterisiert, daß ihr Zellleib bedeutend voluminöser ist, als der der normalen zelligen Elemente und das gleichmäßig verteilte, hellrot gefärbte Protoplasma eine feinkörnige oder mehr wabenartige Struktur aufweist. Der Kern dieser Zellen ist klein, liegt oft peripher und ist meistens gut färbbar. In selteneren Fällen zeigt derselbe regressive Veränderungen, die durch sein tinctorielles Verhalten oder durch Zerfallsvorgänge charakterisiert sind. Diese Quellung der Zellen kann einen ausgesprochenen degenerativen

Charakter annehmen, der in einer Kern- und Zellleibnekrose zum Ausdruck kommt. Ausgezeichnet ist diese ungewöhnliche Veränderung der Parenchymzellen häufig durch ein circumscriptes Auftreten. Ob es sich hier um Schädigungen des versorgenden Gefäßgebietes handelt, konnte mit Sicherheit nicht nachgewiesen werden. Immerhin weist aber der gelegentlich nachweisbare Einschluß von roten Blutkörperchen und Pigment in solchen Zellen darauf hin, daß hier wohl eine ungewöhnliche Function der Gefäßwandungen eine Rolle spielt.

Bezüglich des Austrittes roter Blutkörperchen und der Pigmenteinschlüsse möchte ich bemerken, daß mehrfach größere und kleinere, oft scharf begrenzte Hämorrhagien in dem Organ nachgewiesen werden können (Org. 3, 40) und daß Pigment in Zellen beobachtet wird, die Gefäßwandungen anliegen (Org. 72).

Eine andere inkonstante Erscheinung in unserem Organ ist das Vorkommen von Colloid. Dasselbe tritt, wie die parenchymatöse Quellung, meistens herdweise auf und zwar mit Vorliebe an den Randpartien des Organs, und kann ebenso wie bei der Schilddrüse eine ausgesprochene Follikelbildung veranlassen. In vielen Fällen wird die Colloidproduktion eingeleitet durch eine folliculäre Anordnung der Zellen, ähnlich wie sie bei hydropischen Organen angetroffen wird. In einem späteren Stadium trifft man im Zentrum dieser Follikel eine colloide, meist kugelige Einlagerung an, deren Rand sich mit Eosin besonders kräftig färbt, ebenso wie das in den Intercellulargängen abgelagerte Secret. Es läßt sich in einigen Fällen eine Kontinuität zwischen intercellulärem Secret und dem Rande der Colloidkugel nachweisen. Die Zellen der Follikel gruppieren sich meistens in Form eines Drüsenschlauches um das Colloid, indem sie cylindrische Formen annehmen und der Kern nach der Peripherie hinrückt. Es können aber auch die Colloidmassen sich innerhalb größerer Zellhaufen ablagern, ohne daß es zur Follikelbildung kommt.

Organ 13 illustriert den eben beschriebenen Vorgang am besten. In diesem seltenen Falle ist die Colloidbildung über das ganze Organ ausgedehnt. Der größte Teil desselben zeigt

höchstens zellengroße Colloidkugeln innerhalb kleinerer Follikel oder unregelmäßig begrenzter Zellhaufen, während an vereinzelten circumscripten Partien eine Umwandlung in große, schilddrüsenähnliche Follikel stattgefunden hat. In der Regel ist die Colloidbildung jedoch auf die Oberfläche des Organs beschränkt und nicht selten kombiniert mit der sogenannten parenchymatösen Quellung. Jedenfalls ist, wie auch Benjamins in seiner Arbeit betont, das Vorkommen von Colloid ein nicht allzu häufiger Befund, der immer den Eindruck von etwas Nebensächlichem macht.

Wenn auch die Colloidproduktion zur Bildung vereinzelter schilddrüsenähnlicher Follikel Veranlassung geben kann, so führt sie in der Regel nicht zu größeren Hohlraumbildungen mit degenerativem Charakter.

Anders steht es mit der cystischen Degeneration. Gemeinsam ist allen Cystenbildungen in dem Organ, daß sie von Epithel ausgekleidet sind. Dasselbe kann noch alle Charaktere der Parenchymzellen haben. In solchen Fällen sind die Cysten noch klein. Beim Anwachsen derselben plattet sich das Epithel ab, und wir haben es dann mit großen, fast das ganze Körperchen einnehmenden Cysten zu tun, die makroskopisch schon erkennbar sind. Eine kleine sichelförmige Zone von normalem, zum Teil auch Zeichen der parenchymatösen Degeneration an sich tragendem Parathyreoidgewebe, weist noch auf die Herkunft einer solchen Cyste hin (Org. 59).

Bezüglich der Entstehung dieser Cysten müssen verschiedene Ursachen angenommen werden. Während in einigen, meist mit platten Zellen ausgekleideten Hohlräumen ein homogener, schwach färbbarer Inhalt nachgewiesen wird, der mehr auf einen Stauungsvorgang hindeutet, sieht man in anderen Cysten einen mit Zerfallsprodukten von Zellen und mit Colloid untermischten Inhalt, der jedenfalls darauf hinweist, daß zelliger Zerfall und Einweichung beim Zustandekommen dieser Hohlräume beteiligt sind. In anderen Fällen sind die Cysten leer und können dann einen mehr gangartigen Bau annehmen. (Org. 16, 42, 43, 56, 57, 59).

Soviel über die anatomischen Befunde des Parathyreoid-

körperchens, wie sie sich mit der einfachen Alkohol-Hämatoxylin-Eosin-Behandlung präsentieren.

Im folgenden sollen die Ergebnisse einiger Untersuchungsmethoden mitgeteilt werden, welche auf Grund der mit der Hämatoxylin-Eosinfärbung erhobenen Befunde geeignet erschienen, über feinere Strukturverhältnisse und deren Deutung Klarheit zu schaffen.

Die Untersuchung nicht gehärteter Objekte ergab bei der bloßen Zerzupfung frischer Präparate das Vorhandensein von polygonalen und geschwänzten, epithelial angeordneten Zellen mit großem, rundem Kern und homogenem Zellleib. Eine membranartige Begrenzung isolierter Zellen, die der an Alkoholpräparaten sichtbaren intercellulären, netzförmigen Zeichnung entspräche, ist an Zupfpräparaten nicht nachweisbar.

Um eine möglichst gute Isolierung einzelner Zellen zu erhalten, wurden kleine Stücke in die bekannten Isolierungsflüssigkeiten gelegt, und zwar in Kalilauge 33 p. C., Osmiumsäure 1 p. C. und Jodjodkalilösung. Bei der Untersuchung in 33 p. C. Kalilauge tritt die Vielgestaltigkeit der Zellkonturen sehr schön hervor. Die in Schnittpräparaten oft nur als freie Kerne imponierenden Zellen erscheinen bei dieser Art der frischen Untersuchung alle von einem allerdings oft sehr schmalen Protoplasmasaum umgeben. Nicht selten sieht der Zellleib wie angenagt aus, als ob eine Abbröckelung des Protoplasmas stattgefunden habe. Eine scharfe lineäre Begrenzung ist jedenfalls nicht vorhanden. Dieselben Zellformen treten bei der Isolierung mit 1 p. C. Osmiumsäure auf, nur daß hierbei der Reichtum des Organs an intracellulärem Fett noch sichtbar wird in Gestalt von kleinen, bis zellkerngroßen Tröpfchen, die meist als braune, im Zentrum sich aufhellende Einschlüsse imponieren. Die Behandlung mit Jodjodkalilösung gibt dem Organ bereits nach einigen Stunden eine braunrote Farbe, die an zerzupften Präparaten durch eine die Struktur der Zelle mehr oder weniger verdeckende, braunrote Infiltration der zelligen Elemente ihre Erklärung findet. Wie aus später zu erwähnenden Färbemethoden hervorgeht, handelt es sich hierbei jedenfalls um Glykogen.

Die Gefrierschnittmethode nach Härtung in Formalin und Färbung mit Sudan gibt besonders bei Organen älterer Individuen gute Übersichtspräparate bezüglich des Grades der Fettinfiltration. Ein auf diese Weise behandeltes Organ eines 40jährigen Mannes (Org. 65) zeigt in schönster Weise die nach Erdheim für dieses Lebensalter charakteristische, großkörnige intracelluläre Fettablagerung, während das interstitielle Bindegewebe nahezu fettfrei ist.

Zum Studium der feineren Struktur der Parenchymzellen wurde in erster Linie von der Methyl-Grün-Pyronin-Färbung (Pappenheim-Unna) nach Fixierung und Härtung in absolutem Alkohol Gebrauch gemacht. Durch dieselbe lassen sich die verschiedenen Zellgruppen einer genauen Analyse unterziehen bezüglich des Verhaltens von Grano- und Spongioplasma.

Die als Typus II zusammengefaßten kleinen, nicht scharf konturierten Zellen zeigen bei dieser Behandlung einen gut färbbaren Zelleib und, im Gegensatz zur Hämatoxylin-Eosinfärbung, eine Differenzierung des Protoplasmas in eine hellrosa bis hellviolette, oft maschige Grundsubstanz und in darin verstreute, leuchtend rote, bröckelige Einlagerungen. Dieselben liegen entweder in der Nähe des Kerns und sind dann nicht selten als Auflagerungen der Kernmembran zu erkennen, oder sie treten mehr im Bereich der Zellgrenzen auf. Bei Anwendung der gleichfalls für Granoplasma-Darstellung brauchbaren polychromen Methylenblaufärbung erscheinen diese Protoplasmabröckel dunkelblau, was für die Auffassung spricht, daß es sich hier um Granoplasmareste handelt.

Bei Zelltypus I sind die mit Pyronin sich intensiv rot färbenden Protoplasmabröckel innerhalb der maschigen, spärlichen Grundsubstanz nur ganz vereinzelt nachweisbar, und zwar mehr im Bereich der Zellgrenzen, die sich als zartviolettes, oft mehr bräunliches, intercelluläres Netzwerk präsentieren.

Wir müssen nach diesen Befunden also annehmen, daß die dem Zelltypus I angehörige Zelle einen Funktionszustand darstellt, in dem sich auf Kosten des granoplasmareichen Proto-

plasmas ein zunächst intercellulär abgelagertes Secretionsprodukt differenziert, während Zelltypus II die granoplasmareiche, ruhende Zelle ist.

Die dritte Gruppe der großen gequollenen Zellen mit kleinem Kern erscheint bei dieser Färbung annähernd frei von Granoplasma. Das gleichmäßig verteilte Spongioplasma ist eben hellrosa tingiert und läßt oft eine kleinmaschige Struktur erkennen. Ob diese Zellen bei der Funktion des Körperchens eine Rolle spielen, läßt sich aus diesen Merkmalen allein wohl schwerlich bestimmen. Zieht man jedoch noch in Betracht, daß diese Zellen, wie wir später sehen werden, keine nennenswerten Mengen von normalen Stoffwechselprodukten des Organs, wie Fett und Glykogen aufweisen, daß dieser Zustand der Zellen zu regressiven Veränderungen Anlaß geben kann, daß bei den abnormen, zum Teil degenerativen Prozessen der Colloid- und Cystenbildung diese Zellformen mit Vorliebe in Erscheinung treten, daß endlich dieselben durchaus nicht regelmäßig und nur von einer gewissen Altersgrenze ab zur Beobachtung kommen, so liegt die Auffassung nahe, daß wir in dieser Quellung des Zellgewebes ein ungewöhnliches functionelles Stadium erblicken müssen.

Daß es sich bei diesen Zellen vielleicht um einen ähnlichen Zustand handelt, wie er bei den hydropischen Zellen des Bindegewebes beobachtet wird, erscheint nicht unwahrscheinlich, wenn man berücksichtigt, daß auch hier eine gleichmäßige Verteilung von Spongioplasma vorliegt, mit dem Unterschied, daß bei den Zellen des Parathyreoidkörperchens dasselbe dichter angehäuft ist und daher oft statt des für die Schaumzellen charakteristischen Wabenbaues eine mehr feinkörnige Struktur zeigt.

Besonders scharf lassen sich naturgemäß diese Zellen durch Anwendung der von Unna angegebenen spezifischen Färbung des Spongioplasmas darstellen. Läßt man auf einen in Alkohol gehärteten Schnitt über Nacht eine saure Orceinlösung einwirken, und behandelt man einen solchen Schnitt dann in der angegebenen Weise mit polychromem Methylenblau und spirituöser 1 p. c. neutraler Orceinlösung, so erscheint das durch

das Orcein gefärbte Spongioplasma der gequollenen Zellen in verblüffend scharfem Kontrast zu den übrigen Gewebselementen.

Eine andere Art von zelligen Elementen, die mit der Methylgrün-Pyroninfärbung sichtbar wird, sind im interstitiellen Bindegewebe oft sehr reichlich vorhandene Zellen, die nach der Körnelung ihres Protoplasmas und den amöboiden Formen ihres Zellleibes als Mastzellen angesehen werden müssen. Der Kern derselben ist, wenn er nicht durch die stark gefärbten, dunkelroten Protoplasmakörnchen verdeckt ist, hellgrün gefärbt und bläschenförmig. Mit polychromem Methylenblau erscheint die Körnelung dieser Zellen dunkelrot.

Auf Grund der bei den Zupfpräparaten gemachten Erfahrungen wurde die Untersuchung des Organs auf Glykogen mittelst der Jodgummilösung besonders berücksichtigt.

Es stellte sich dabei heraus, daß bei den meisten Präparaten ein mehr oder weniger hochgradiger Gehalt an Glykogen nachweisbar ist, das entweder in Form kleiner Kügelchen oder größerer Schollen im Zellleib eingelagert ist, oder endlich als feine Körnchen in den Bindegewebsspalten und Gefäßen angetroffen wird. Organ 76 bietet bezüglich der Beurteilung des Glykogens bei der Function der Drüse einen interessanten Befund. Ein Präparat dieses Organs, welches dadurch ausgezeichnet ist, daß mitten in einem aus Zellen „Typus II“ bestehendem Zellverbande ein dem extremen Typus I angehöriger circumscripter Zellherd liegt, zeigt bei der Jodgummibehandlung einen sehr hochgradigen Glykogengehalt der durchscheinenden, scharf konturierten Zellen in Form von großen, intracellulären Schollen, während die dem Typus II angehörigen Zellformen nur spärliche Glykogenkörner aufweisen (Fig. 5). Es scheint demnach das Glykogen nach der Secretion der Zelle als intracelluläres Stoffwechselprodukt aufzutreten. Im übrigen verhält sich die Glykogeninfiltration ähnlich wie die Fettinfiltration. Beide befallen einen und denselben Zelltypus nie herdweise, wie die parenchymatöse Quellung und die Colloidbildung, beide kommen in jedem Lebensalter vor. Wir dürfen somit wohl in dem Glykogen und Fett bei dem Parathyreoidkörperchen physiologische Stoffwechselprodukte erblicken, welche entweder von

der Zelle erzeugt werden oder durch die Blutbahn in dieselbe hineingelangen.

Außer den Protoplasmafärbungen und der Glykogendarstellung wurden an in Alkohol fixierten Blöcken noch Elasticafärbungen und Eisenreaktionen vorgenommen.

Elastische Fasern scheinen nur in den wenigen größeren Gefäßen vorhanden zu sein, während in den mittelgroßen und kleinen keine elastischen Bestandteile nachweisbar sind. Es mag dieses Verhalten der Elastica die oft zu konstatierende Dehnbarkeit und lakunäre Erweiterung der Gefäße zum Teil erklären und eine Zerreißung mit folgender Hämorrhagie erleichtern. In der Kapsel der Drüse sind ebenfalls elastische Elemente oft in bedeutender Menge nachweisbar.

Die an pigmenthaltigen Organen ausgeführte Eisenreaktion beweist durch ihren positiven Ausfall, daß das in den Zellen zuweilen nachweisbare Pigment aus dem Blute stammt. Die nicht selten vorkommenden Hämorrhagien erklären diesen Befund ja zur Genüge.

Ich wende mich nunmehr zu den Ergebnissen einer Reihe von Untersuchungen, die durch die Vorbehandlung der Objekte mit chromsäurehaltigen Fixierungsflüssigkeiten geeignet erschienen, gewisse Gewebselemente des Organs besser zu erhalten.

In erster Linie wurde bei diesen Untersuchungen Gebrauch gemacht von dem für die Darstellung markhaltiger Nervenfasern gebräuchlichen Chromalaungemisch. Markfasern konnten allerdings in dem Organ nicht nachgewiesen werden. Hingegen erwies sich die Vorbehandlung mit Chromalaun bei einer Nachfärbung mit Safranin als vorzügliche Methode zur Darstellung des sogenannten Colloids. Die so behandelten Präparate zeigen die Parenchymzellen des Organs in einem zarten Rosa gefärbt, während das Colloid als dunkelrote, stark lichtbrechende Kugeln in wirksamem Kontrast absticht. Ähnliche Reaktion geben die Körner der Mastzellen, einige Zellkerne und in einigen Präparaten die roten Blutkörperchen in den Capillaren. Auch bezüglich der Entstehung des Colloids scheint diese Fixierung und Färbung Aufschluß zu geben. Bei

schärferer Einstellung erweisen sich die verschieden großen, das Volumen einer normalen Parenchymzelle selten überschreitenden Colloidkugeln umgeben von einem mehr oder weniger breiten, homogenen, hellrosa gefärbten Saum. An geeigneten Präparaten (Org. 100) kann man bei dieser Färbung verfolgen, wie sich zunächst, entweder innerhalb eines drüsenschlauchartigen Follikels oder in einem erweiterten Intercellulargang eine kleine, etwa zellkerngroße, hellrote, hyaline Masse ablagert. In einem späteren Stadium tritt, indem die hyaline Kugel an Volumen zunimmt, im Zentrum derselben ein dunkelroter, leuchtender Punkt auf, der sich rasch vergrößert, bis wir die oben beschriebenen, dunkelroten Colloidkugeln vor uns haben, die noch von einem schmalen, hellroten, hyalinen Saum umgeben sind (s. Taf. X Fig. 4).

Eine noch feinere, wenn auch nicht so krasse Differenzierung des Colloids in tinctoriell verschieden reagierende Schichten erzielt man durch eine Nachfärbung des Chromschnittes mit Hämatoxylin-Eosin. Das Hämatoxylin (Delafield) färbt analog dem Safranin die zentralen Partien, während das Eosin noch die peripherische Schicht differenziert in einen hellroten inneren Ring und einen dunkelroten, lineären äußeren Saum. Diese äußerste Schicht stimmt in ihrem Farbenton genau überein mit dem bei dieser Färbung scharf hervortretenden intercellulären Sekretnetz, worauf bereits bei den in Alkohol fixierten Präparaten aufmerksam gemacht wurde. Wichtig für die Deutung des Colloids erscheint noch die Tatsache, daß an gut fixierten Präparaten eine Kontinuität zwischen dem Intercellular-Sekretnetz und dem äußersten Ring der Colloidkugel nachweisbar ist. Bemerken möchte ich noch, daß sich die peripherischen Schichten des Colloids auch tinctoriell isoliert darstellen lassen durch Färbung des Chromschnittes mit Säurefuchsinorange. Die Colloidkugel hat bei dieser Darstellung das Aussehen eines großen roten Blutkörperchens mit farblosem, durchscheinendem Zentrum.

Nach den vorliegenden tinktoriellen Befunden erscheint die Annahme nicht unwahrscheinlich, daß das Colloid mit dem Sekretionsprodukt der Drüse identisch ist, und daß, während

das Sekret in der Regel gleich fortgeschafft wird, in selteneren Fällen an einzelnen Stellen des Organs eine vermehrte intercelluläre Ablagerung stattfindet, die zu einer Auseinanderdrängung der Zellen führt und zu drüsenschlauchartigen Bildungen Veranlassung geben kann.

Erwähnenswert ist noch das verschiedene Verhalten, welches bei den eben besprochenen Reaktionen die Kerne der gequollenen Zellen zeigen. Bei der Safraninfärbung erscheinen vereinzelte Kerne dieser Zellen besonders kräftig gefärbt, während andere tinktoriell gar nicht hervortreten. Andererseits sind bei Anwendung des Säurefuchsinorange-Gemisches die durch Safranin nicht färbbaren Kerne besonders scharf darstellbar.

Endlich möchte ich noch eine für das Studium des Organs sehr geeignete Fixierung besprechen, nämlich die Behandlung mit dem Chrom-Osmiumsäuregemisch nach Flemming.

Die in den verschiedensten Lebensaltern untersuchten Organe ergaben bei dieser Fixierung mit nachfolgender Safraninfärbung bezüglich der Fettinfiltration dieselben Befunde, wie sie Erdheim ausführlich beschrieben hat, mit der Einschränkung, daß bei jungen Individuen nicht immer Fett nachgewiesen werden konnte. Bemerkenswert ist die mehr oder weniger gleichmäßige Verteilung der Fettinfiltration über das ganze Organ, ähnlich wie es bei der Glykogenablagerung beobachtet wurde. Im Gegensatz zur letzteren scheint aber die Fettinfiltration sich vorzugsweise auf den Zelltypus II zu erstrecken. Die gequollenen Zellen sind meistens, wie schon erwähnt, vollständig fettfrei.

Bezüglich der Zellformen und der Zellstruktur ergeben sich bei dieser Behandlung dieselben Resultate, wie bei der Alkoholfixierung.

Abgesehen von der Fettdarstellung erscheint die Vorbehandlung mit dem Flemminggemisch besonders brauchbar für das Studium der Collagenverteilung. Bei einer Nachfärbung mit Säurefuchsinorange (Unna) treten selbst die feinsten Collagenbestandteile tinctoriell noch scharf hervor im Gegensatz zu den übrigen Bindegewebsfärbungen. Während es bei den Alkoholpräparaten den Anschein hat, als ob die perivasculären Bindegewebsfibrillen die Capillaren nicht begleiten, so daß die

Parenchymzellen scheinbar einem Endothelschlauch anliegen, erscheinen bei der Flemmingbehandlung mit nachfolgender Säurefuchsin-Orangefärbung alle Gefäße noch von einem Collagenmantel umgeben. Die kleinsten quergetroffenen Capillaren treten noch als scharfe, fuchsinrote Ringe hervor, in wirksamem Kontrast zu den orangebraun gefärbten Protoplasmabestandteilen. Das Capillargefäßsystem erscheint bei dieser Färbung exquisit netzförmig angeordnet, wodurch eine gleichfalls deutlich hervortretende follikuläre Anordnung der Zellen bedingt ist. Solche Follikel bestehen an gefäßreichen Organen höchstens aus 6 bis 8 Zellen (s. Taf. X, Fig. 6).

Soviel über die verschiedenen Färbemethoden und deren Ergebnisse.

Zum Schlusse mögen noch einige Betrachtungen Platz finden auf Grund von vergleichenden Zusammenstellungen der untersuchten Organe nach Krankheiten und Alter.

Die Zusammenstellung nach Altersstufen ergibt die Tatsache, daß bei jüngeren Individuen, etwa bis zum 20. Lebensjahr, das Organ in der Regel eine zusammenhängende Zellmasse bildet, die sich aus dem Zelltypus I oder II oder deren Zwischenstufen zusammensetzt. In späteren Lebensjahren treten Veränderungen an dem Organe auf, die entweder in einer Atrophie der Parenchymzellen bestehen, bedingt durch starke interstitielle Fettentwicklung, oder als parenchymatöse und cystische Degeneration, — zu der letzteren kann auch die Colloidbildung gerechnet werden — in Erscheinung treten. Bei in solcher Weise veränderten Körperchen ist naturgemäß die Functionstüchtigkeit herabgesetzt, was durch ein häufigeres Antreffen des Zelltypus II bei diesen Organen zum Ausdruck kommt. Andererseits trifft man nicht selten noch bei den ältesten Individuen Organe, die keine der erwähnten regressiven Prozesse zeigen, die also noch einen ausgesprochenen Zelltypus I aufweisen und eine zusammenhängende Zellmasse bilden.

Man kann das Alter an sich folglich nicht für die bezeichneten Veränderungen des Organs verantwortlich machen, sondern muß zur Erklärung derselben die mit dem zunehmenden Alter

sich häufenden Krankheitszustände des Organismus heranziehen.

Ob die verschiedenen Erkrankungen bestimmte pathologische Veränderungen hervorzurufen imstande sind, läßt sich dahin beantworten, daß sich im allgemeinen keine Beziehungen zwischen Krankheitsform und abnormen Vorgängen in dem Organ aufstellen lassen, abgesehen von Herz- und Gefäßerkrankungen (Arteriosklerose), die durch secundäre Cirkulationsstörungen besonders ausgeprägte Stauungsvorgänge in der Drüse veranlassen. (Starke Erweiterung der Gefäße, Hämorrhagien). Immerhin erscheinen unter den 100 Fällen doch drei bemerkenswert, bezüglich der ungewöhnlichen, zum Teil regressiven Prozesse, die sich an den entsprechenden Glandulae parathyreoideae etabliert hatten.

Bei dem ersten Fall handelt es sich um einen Morbus Addisoni, bei dem die Drüse eine ungewöhnlich starke, diffus verbreitete Colloidsekretion aufweist, die zur Bildung größerer Cysten geführt hat (Org. 13).

Der zweite Fall ist eine perniciöse Anämie mit fast totaler cystischer Degeneration des unteren Körperchens (Org. 59).

Drittens zeigt Organ 74 eine für das Lebensalter ungewöhnlich starke interstitielle Fettgewebsentwicklung, die zu einer netzförmigen Anordnung der Zellstänge geführt hat. Dieses Präparat stammt von einem an Diabetes zugrunde gegangenen $2^1/_4$jährigen Kinde.

Wie häufig die besprochenen, erst mit dem Alter sich einstellenden Veränderungen an dem Organ auftreten, davon mögen folgende Zahlen eine Vorstellung geben.

Unter den 100 Fällen fanden sich:

25 mal parenchymatöse Quellung.
15 „ Colloidbildung.
6 „ Cystenbildung.
21 „ Fettdurchwachsung.

Zum Schlusse sei es mir gestattet, meinem ehemaligen, hochverehrten Chef, Herrn Dr. Eugen Fränkel für die Anregung zu dieser Arbeit und für die Unterstützung bei derselben auch an dieser Stelle meinen besten Dank auszusprechen.

Erklärung der Abbildungen auf Taf. X.

Die Figuren 1, 3, 4, 5, 6 sind bei einer Vergrößerung Oc. 1, Obj. 6 (Leitz), Figur 2 bei einer Vergrößerung Oc. 1, Obj. 3 (Leitz) gezeichnet.

Fig. 1. Teil eines normalen Parathyreoidkörperchens. Die Drüse besteht aus einer zusammenhängenden Zellmasse (Typus I). Alkoholhärtung, Färbung Hämatoxylin-Eosin.

Fig. 2. Fettdurchwachsung der Drüse mit Atrophie der Zellhaufen. Alkoholhärtung. Hämatoxylin-Eosinfärbung.

Fig. 3. Am Rand des Körperchens ein Herd von gequollenen Zellen. Der Zellkörper derselben besteht aus gleichmäßig verteiltem Spongioplasma, während die umgebenden kleinen Zellen (Typus II) eine Differenzierung ihres Protoplasmas in Spongioplasma und Granoplasmabröckel zeigen. Im Bindegewebsstroma eine Mastzelle m. Fixierung und Härtung in abs. Alkohol. Färbung mit Methylgrün-Pyronin (Pappenheim-Unna) 5—10 Min. in der Wärme. Differenzierung in abs. Alkohol.

Fig. 4. Colloidkugeln innerhalb drüsenschlauchartiger Zellverbände. Tinctorielle Differenzierung der centralen und peripherischen Colloidschichten. Im Bindegewebsstroma eine Mastzelle m. Fixierung im Chromalaungemisch. Färbung mit Safranin zwölf Stunden. Differenzierung in angesäuertem (Salzsäurespiritus) abs. Alkohol.

Fig. 5. Glykogenanhäufung in einem aus Zelltypus I bestehendem Zellherd. Fixierung und Härtung in abs. Alkohol. Einbettung des Schnittes in Jodgummilösung.

Fig. 6. Fettinfiltration der Zellen und Collagendarstellung. Die Capillaren sind intensiv rot gefärbt. Fixierung im Flemminggemisch. Färbung mit Säurefuchsinorange (Unna) 30 Sek. Differenzierung in abs. Alkohol.

XXII.

Ein hydrodynamisches Problem und seine Anwendung auf den Kreislauf, speciell im Gehirn.

Von

Prof. Dr. Richard Geigel.

(Mit 3 Textabbildungen.)

Vierzehn Jahre sind jetzt verflossen, seit ich zum ersten Mal mit meinen Studien über die Gehirncirculation in die Öffentlichkeit getreten bin. In zwei Sätze lassen sich die Resultate

des ersten Teils meiner Arbeiten hierüber zusammenfassen. Hiernach kommt 1. für die reguläre Ernährung des Gehirns, für seine Versorgung mit frischem, sauerstoffhältigem Blut, nur die Blutmenge in Betracht, welche in der Zeiteinheit die Capillaren durchströmt. „Eudiaemorrhysis" nannte ich die normale Durchflutung, „Adiaemorrhysis" die herabgesetzte, „Hyperdiaemorrhysis" die gesteigerte. 2. Stellte ich die beiden Fundamentalsätze auf, wonach ceteris paribus (d. h. bei gleichbleibendem arteriellem Druck) spastische Verengerung der Arterien Hyperdiaemorrhysis, paralytische Erweiterung der Arterien aber ceteris paribus Adiaemorrhysis herbeiführen muß.

Über den ersten Satz läßt sich nicht wohl streiten. „Anaemia" und „Hyperaemia cerebri" sind Begriffe, welche lediglich ein pathologisch-anatomisches Interesse haben, für den Physiologen und Pathologen kommen sie gar nicht in Betracht, wie ich früher ausgeführt habe, wie es schon Althann ganz richtig klar war, und worauf eigentlich jeder bei einigem Nachdenken von selber kommen müßte. Dem ist aber offenbar nicht so, und wer naiv genug dazu wäre, der könnte sich darüber wundern, daß die gebräuchlichen Lehrbücher der speciellen Pathologie und Therapie aus den berufensten Federn die üblichen Kapitel über „Gehirnhyperämie" und „Gehirnanämie" noch in ihrer ganzen hergebrachten Dürftigkeit enthalten. Hie und da fand sich wohl einmal in einer Publication schüchtern der Ausdruck „Adiaemorrhysis", einzelne Physiologen und Vertreter der pathologischen Anatomie nahmen kurz Stellung zur aufgeworfenen Frage. Hauptsächlich aber waren es drei Forscher, Grashey, v. Bergmann und Kocher, welche auf meine Arbeiten ausdrücklich Rücksicht nahmen, sie in durchweg vornehmer Form, aber im ganzen entschieden bekämpften. Die bedeutendere Zahl von Experimentatoren auf diesem Gebiet scheinen meine Arbeiten nicht zu kennen. Die ziemlich übereinstimmende Kritik jener drei genannten Autoren ließ bei mir nur einzelnes, manches nur unter bestimmten, pathologischen Verhältnissen gelten, und da es sich hier um ein ureigenes Arbeitsfeld meiner drei mächtigen Gegner handelt, wem wird da wohl der Beifall der Wenigen zugefallen sein,

die sich um so etwas überhaupt kümmern? Wie viele davon werden selbständig etwa folgenden, so naheliegenden Gedankengang eingeschlagen haben: Es ist bekannt, daß Sauerstoffmangel und Kohlensäure-Intoxication das Centrum vasomotoricum reizen. Dadurch werden die Gehirnarterien enger. Wenn hierdurch das Gehirn und das Centrum vasomotoricum weniger sauerstoffhaltiges Blut bekommt, wie man gewöhnlich annimmt, so muß das Centr. vasom. weiter gereizt werden, und es kann so gar nicht ausbleiben, daß die allergeringste Störung in der Blutversorgung des Gehirns oder auch in dem Sauerstoffgehalt des Blutes jedesmal von den schwersten, direkt lebensgefährlichen Erscheinungen gefolgt ist.

Nun sage ich mir aber nach vierzehn Jahren selbst, daß meine damalige Begründung der beiden „Fundamentalsätze" mit unzulänglichen Hilfsmitteln unternommen war; den Angriffen meiner Gegner gebe ich damit aber noch nicht Recht. Nur ein paar Beispiele aus den Arbeiten der genannten Autoren sollen dies erläutern. Zunächst mag eine ziemlich nebensächliche Bemerkung hier Platz finden, die mir Herr Kocher gewiß nicht übel nehmen wird. Er beanstandet[1]) den Namen „Adiaemorrhysis, da er das Fehlen jeder Durchblutung anzeigt" und möchte dafür den Namen Dysdiaemorrhysis vorschlagen. O tempora! Wie lange werden noch solch gelehrte Unterscheidungen Interesse oder nur Verständnis finden, bei einem Geschlecht, das nicht mehr Griechisch lernen soll! Kocher hat natürlich recht. „Das α στερητικόν (alpha privativum) bezeichnet die Verneinung oder das Gegenteil von dem Begriff, der in dem Nomen (Substantiv, Adjectiv, Adverb) enthalten ist, dem es vorausgesetzt wird." [2]) Nur möchte dann ich unter anderem vorschlagen, ein chlorotisches Mädchen oligaemisch zu nennen und nicht anämisch, denn etwas Blut wird es ja doch noch haben, und weitere Vorschläge könnten folgen.

Kocher[3]) bespricht ferner die Untersuchungen Zieglers, aus denen sich ergab, daß bei Steigerung des arteriellen

[1]) Kocher, Lit. N. 3., S. 34.
[2]) Jacobitz & Seiler, Griech.-Deutsch. Wörterb. S. 1, Art. α.
[3]) Lit. No. 3, S. 51f.

Druckes das Druckgefälle von den Arterien zu den Venen zunimmt, und dementsprechend vergrößert sich die Geschwindigkeit und nimmt nicht etwa ab.

Das ist eine, wenn sie richtig ist, mir sehr willkommene experimentelle Entscheidung einer von mir ausdrücklich offen gelassenen Frage[1]), wie die Durchflutung sich verhält, wenn nicht nur die Spannung, sondern auch der Druck variiert, hier gesteigert ist.

Nun fährt Kocher[2]) aber weiter fort: „Wir heben schon hier hervor, wie unbegründet nach diesen Nachweisen die Annahme von Geigel ist, daß bei paralytischer Erschlaffung der Arterien Dysdiaemorrhysis und bei spastischer Arterienverengerung Eudiaemorrhysis cerebri zu stande komme. Im Gegenteil: Wie nach Hamel und Kronecker schon durch den normalen Puls die Circulation trotz der zeitweiligen Unterbrechung verbessert wird durch stärkere Beschleunigung beim Stoß, so ist dies auch der Fall bei steigendem Druck im arteriellen System unter physiologischen Verhältnissen; sie gibt Anlaß zu Hyperdiaemorrhysis in Geigels Sinn. Damit ist nun allerdings noch nicht gesagt, daß es ebenfalls irrig sei, wenn auf Grund theoretischer Deduktionen Geigel und zum Teil Grashey den Schluß ziehen, daß Steigerung des arteriellen Blutdruckes bei Behandlung von Hirndruck von Schaden sein müsse. Da liegen die Verhältnisse anders, wenn gleichzeitig eine extravasculäre Raumbeschränkung vorliegt. Aber durch bloße Steigerung des arteriellen Blutdruckes für sich wird die Cirkulation im Gehirn stets bloß verbessert." Weiter S. 59: „Es steigert, entgegen Geigels Annahme, jeder Zuwachs von intravasculärem Druck von der arteriellen Seite her die Eudiaemorrhysis zu Hyperdiaemorrhysis, ist also der Hirnernährung und damit der Hirnfunktion von Nutzen."

Dagegen muß ich mich ganz entschieden verwahren. Ich habe niemals eine Annahme gemacht, die dem „entgegengesetzt" ist, da ich doch ausdrücklich in allen Fällen von

[1]) Lit. No. 4, S. 3, No. 5, S. 99, No. 6, S. 16.
[2]) Lit. No. 3, S. 52.

gesteigertem arteriellem Druck, bei gesteigerter, bei gleicher und bei verminderter Wandspannung — und mehr als diese drei Fälle sind nicht möglich — unentschieden gelassen habe, was folgt, Adiaemorrhysis oder Hyperdiaemorrhysis. Und was den ersten Teil der Ausführungen Kochers anlangt, so liegt zudem hier eine augenscheinliche Verwechslung von „paralytischer Erschlaffung" der Arterien und passiver Dehnung vor. Wenn der arterielle Druck steigt, und darum handelt es sich in Zieglers Untersuchungen, so erschlafft dadurch die Arterienwand nicht paralytisch, sondern wird gedehnt und erhält sogar eine größere physikalische Spannung. Wenn ich Flüssigkeit in einen Gummischlauch unter hohem Druck hineintreibe, oder einen Gummiballon aufblase, so wird die Wand doch nicht schlaff, wird gedehnt und stärker gespannt.

Anders liegt die Sache bei einem weiteren Einwand, den mir Grashey[1]) macht. Mit Recht macht er darauf aufmerksam, daß in den Venen ein geringerer Druck herrscht als in den Capillaren, und daß sie also einem gesteigerten intracraniellen Druck leichter nachgeben werden. Dies trifft natürlich für die starren Sinus nicht zu, aber die Einmündungsstelle der Venen in die Sinus muß am leichtesten komprimierbar sein. Daraus, daß angeschnittene Venen ohne weiteres kollabieren, zieht Grashey wohl mit Recht den Schluß, daß die Venenwand zwar einem von innen nach außen wirkenden Druck Widerstand leistet, nicht aber einem, der von außen nach innen wirkt. Wird aber das peripherische Ende einer Vene verengt, so steigt stromaufwärts der Druck in den Gefäßen, die sich dementsprechend erweitern, so lange bis das Hindernis überwunden wird; darauf stärkere Entleerung gegen die Sinus hin, Druckabnahme in den Gefäßen und wieder Verschluß oder Verengerung am peripherischen Teil der Venen. So fangen bei gesteigertem intracraniellem Druck die Venen an zu vibrieren, wobei weniger Blut durch sie hindurchgeht, als unter normalen Verhältnissen. Es gelang Grashey, dieses Vibrieren auch experimentell zu erzeugen. Hier hat Grashey entschieden weiter gedacht als ich, der ich zu einseitig nur die Capillaren berück-

[1]) Lit. No. 1.

sichtigt habe, und seit ich Grasheys Untersuchungen kenne, habe ich sie dankbar als eine Erweiterung meiner Kenntnisse aufgenommen.[1]) Wenn aber Grashey die von ihm postulierte Erweiterung der Capillaren als einen Einwand gegen meine „Fundamentalsätze" verwertet, so möchte ich mir dagegen doch eine Bemerkung erlauben.

Es ist denkbar und plausibel, daß das Kaliber der Capillaren bei Kompression der Venen durch gesteigerten intravertebralen Druck schwankt, bald enger, bald weiter ist. Es ist aber unmöglich, daß der mittlere Füllungszustand der Capillaren bei gesteigertem intercraniellem Druck, bei erweiterten Arterien, besser ist, und darauf kommt es hier allein an.

Die Gegenwart und das Verhalten des Liquor cerebrospinalis ist auch zu Einwendungen gegen die von mir vorgetragene Lehre verwertet worden. v. Bergmann läßt seine frühere Anschauung und die meinige nicht für physiologische Verhältnisse gelten, sondern nur für pathologische, bei denen die Resorption der Lymphe gestört ist. Namentlich aus den Versuchen von Naunyn und Schreiber ergebe sich, daß „die Cerebrospinalflüssigkeit außerordentlich schnell, fast augenblicklich, nach ihrer Absonderung auch schon resorbiert wird." [2])

In der Tat weiß man jetzt, daß die Menge dieser Flüssigkeit in bedeutenderem Maße und rascher schwanken kann, als man früher glaubte. v. Bergmann und Kocher legen mit Recht großes Gewicht darauf und bemerken richtig, daß intracranielle Drucksteigerungen durch vermehrte Resorption sehr rasch ausgeglichen werden können. Unverständlich ist mir nur, wie man daraus einen Widerspruch meinen Sätzen gegenüber konstruieren kann, die ausdrücklich nur ceteris paribus gelten sollen. Was anderes ist es, wenn damit nur gesagt sein soll, daß die von mir behauptete Wirkung der Vasomotoren auf den Gehirnkreislauf sehr rasch paralysiert werde durch die Volumenschwankung des Liquor cerebrospinalis. Hierzu darf ich mir aber wohl noch eine Bemerkung erlauben. Ich[3]) habe vom

[1]) Lit. No. 12.
[2]) Lit. No. 2, S. 129.
[3]) Lit. No. 12.

klinischen Standpunkt aus die Adiaemorrhysis cerebri in zwei Formen eingeteilt: in die acute und in die chronische. Von der ersten, der acuten, nahm ich an, daß sie auf zweierlei Weise entstehen könne: 1. durch Sinken der Herzkraft („Adiaemorrhysis cerebri acuta syncopalis", 2. durch Nachlaß im Tonus der Arterien (A. cereb. acuta vasoparalytica"). Eine Adiaem. cerebri vasoparalytica chronica habe ich nie gelehrt. Nun glaube ich noch heute, daß plötzlicher Nachlaß der Arterienspannung im Gehirn nach meinem 2. Fundamentalsatz Adiaemorrhysis bewirken muß, noch bevor der Abfluß der Cerebrospinalflüssigkeit Zeit hatte, den gesteigerten intracraniellen Druck auf die frühere Höhe zu reduzieren. Das mag recht schnell geschehen, braucht aber doch einige, wenn auch eine kürzere Zeit, als ich früher selbst glaubte. Die „blitzgleiche" Fortschaffung, von der v. Bergmann spricht, mag doch wohl eine rhetorische Hyperbel bedeuten. Träfe dies wirklich zu, daß keine meßbare Zeit zur Fortschaffung oder Wiederergänzung des Liquors nötig ist, daß in das Cavum cranii eingeführte Mengen von Flüssigkeit einfach im nämlichen Maße wieder fortlaufen, wie in einem Faß ohne Boden, nun dann ist der Liquor cerebralis die ideale, reibungslose Flüssigkeit, die sonst nirgends vorkommt, und alle Untersuchungen über den Kreislauf des Gehirns, über Widerstand u. dgl. sind unsinnig.

Bei chronischem Verlauf trifft diese Betrachtung allerdings nicht zu, zumal die Ausscheidung des Liquors aus den Blutgefäßen offenbar nicht nur mechanische Folge des Blutdrucks, sondern auch das Resultat physiologischer Sekretion ist. Bei irgendwie verminderter Resorption kann dieser Secretionsdruck bedeutende Grade erreichen und wie beim Hydrocephalus den intracraniellen Druck in gewaltiger Weise steigern, sodaß alle Drucksymptome im Leben und post mortem am Gehirn mit seinen platten Gyri und verstrichenen Sulci, mit seiner allgemeinen Anaemie auftreten müssen. Daß umgekehrt die vermehrte Resorption des Liquors eine bestehende Druckerhöhung im Schädel ausgleichen kann, indem die resorbierte Menge auf dem Blutwege auch aus der Schädelhöhle ganz weggeschafft wird, davon bin ich überzeugt und habe dem auch

an verschiedenen Stellen Ausdruck gegeben. Schon aus diesem Grunde habe ich ja eine chronische Adiaemorrhysis paralytica nicht angenommen.

Ein weiterer wichtiger Punkt wäre noch zu besprechen. Die Meinungen der Autoren waren geteilt darüber, ob die Hirngefäße vom Nervus sympathicus oder direkt vom Centrum vasomotoricum innerviert werden. Für unsere Darlegungen ist dies vollkommen gleichgiltig, allein in der letzten Zeit sind ernste Bedenken darüber entstanden, ob die Hirnarterien überhaupt unter dem Einfluß des Gefäßnervensystems stehen. Soviel ist sicher, daß Nerven bis jetzt an den Hirngefäßen anatomisch noch nicht nachgewiesen sind, und die physiologischen Experimente von Reizung des Centrum vasomotoricum, von Durchschneidung des Halsmarks u. dgl. haben ein sicheres und eindeutiges Resultat noch nicht ergeben, weil dabei stets auch das Splanchnicusgebiet beeinflußt worden ist und die beobachteten Veränderungen an den Hirngefäßen recht wohl secundärer Art sein konnten. Genaueres hierüber erfährt man aus den Darlegungen von Kocher, der die einschlägige Literatur kritisch berücksichtigt.

Wenn nun eine physiologische Action der Vasomotoren im Gehirn für sich überhaupt abgelehnt werden müßte, so würde sich unsere ganze Fragestellung nach der Cirkulation im Gehirn wesentlich verschieben. Es käme für die Spannung der Arterienwand nur die physikalische Dehnung in Betracht, und die von mir aufgestellten Fundamentalsätze haben doch nur dann einen Sinn, wenn daneben auch die physiologische Spannung der glatten Arterienmuskeln, ganz unabhängig von der elastischen Dehnung, ihr Spiel treiben kann. Dann gibt es keine paralytische Erweiterung und keine spastische Verengerung der Arterien, sondern nur eine passive, entsprechend den Schwankungen des Blutdrucks. Es ist aber doch kaum glaublich, daß die Arterien ganz umsonst in der Wand neben dem Bindegewebe und den elastischen Fasern auch noch ihre glatten Muskelbündel haben. Diese müssen doch eine physiologische Funktion haben, welche durch die rein physikalische Funktion des Bindegewebes nicht erfüllt ist. Damit, daß bis jetzt noch

keine Nerven für sie nachgewiesen sind, ist das Gegenteil keineswegs erwiesen. Für einen, dessen Zahnpulpa blosgelegt ist, ist es ein schlechter Trost, daß man bis jetzt in der Pulpa keine Nerven gefunden hat, welche die Schmerzempfindung leiten könnten, der hohle Zahn tut eben doch weh. Ferner können Muskeln auch ohne jeden Nerveneinfluß tätig werden, wie man aus der Physiologie recht gut weiß. Und wenn die Gefäßmuskeln im Hirn nicht vom Centrum vasomotoricum aus durch Nerven erregt werden, dann werden sie es eben vom Blut aus. Diese Erregung kann eine thermische, eine mechanische, durch größere oder geringere Dehnung, sein oder auch eine chemische, sodaß Stoffe, Gifte, Stoffwechselprodukte, die im Blut kreisen, doch eine physiologische Action der Gefäßmuskeln herbeiführen könnten. Die oben angestellten Erörterungen über die Gehirncirculation würde also immerhin noch Sinn und Wert behalten, auch wenn der Beweis schon streng geführt worden wäre, daß das Nervensystem dabei gar keine Rolle spielt.

Hiermit kann ich den polemischen Teil um so eher schließen, als ich zur Entscheidung der aufgeworfenen Frage nach dem Kreislauf im Gehirn jetzt einen ganz anderen Weg einschlagen will, wobei von Druck, Spannung u. dergl. gar keine Rede ist, sondern nur von Schwankungen im Querschnitt, im Kaliber. Die Druckverhältnisse außerhalb des Schädels, der Druck in den Arterien und Venen außerhalb, also das Gefälle wird als konstant vorausgesetzt, und untersucht soll nur werden, wie der Widerstand in dem Stromteil ausfällt, der das Cavum cranii durchsetzt, wenn das Kaliber der Arterien schwankt. Freilich kann sich dies selbständig, ohne Änderung des arteriellen Drucks nur ändern durch Tätigkeit oder Erschlaffung der Vasoconstrictoren. Diese Anwendung kommt aber erst am Schluß zum Besprechen. Zuerst wollen wir die Frage ganz allgemein physikalisch auffassen und studieren. Zudem ist die Lösung auch von viel allgemeinerem physiologischem und selbst physikalischem Interesse, zumal hier ein Problem der Hydraulik gelöst wird, das meines Wissens von den Physikern noch nicht behandelt wurde.

Die nachfolgende Untersuchung hat sich folgendes hydrodynamisches Problem gestellt. Durch eine starre, mit incompressiblem Inhalt gefüllte Kapsel geht eine Strombahn, die durch dehnbare, elastische Wandungen gegen den sonstigen Inhalt abgegrenzt ist. Diese Strombahn hat demnach ein constantes Volumen (V). Der Widerstand, den die Flüssigkeit in diesem gesamten Strombett erfährt, heiße W, die Strombahn sei an irgend einer Stelle durch einen gedachten Querschnitt in zwei Abschnitte (I und II) zerlegt. Der Widerstand im Abschnitt I betrage w_1, der im Abschnitt II w_2.

Dann ist selbstverständlich

$$W = w_1 + w_2.$$

Gefragt wird: Wann wird der Gesamtwiderstand am geringsten, wenn der Querschnitt von Abschnitt I und damit w_1 sich ändert?

Diese Frage ist in den mir zugänglichen Werken über Physik und denen über Hydromechanik (Rühlmann, Föppel, M. Wien) nicht behandelt, offenbar, weil in der Technik noch kein Bedürfnis danach war. Die Lösung läßt sich aber ganz allgemein geben, wobei gar keine willkürlichen Annahmen gemacht zu werden brauchen.

Es sei l_1 die Länge von Abschnitt I.

l_2 „ „ „ „ II.

q_1 der mittlere Querschnitt von Abschnitt I.

q_2 „ „ „ „ „ II.

Ferner seien k_1 und k_2 konstante Faktoren, deren Größe von der Zähigkeit der Flüssigkeit, der Temperatur, der Gestaltung, der Bahn und Wand usw. abhängt. Es ist sicher, daß der Widerstand in einem Rohre direkt der Länge desselben proportional zunimmt und mit Vergrößerung des Querschnitts abnimmt. Ein allgemeingültiges Maß aber für die Abhängigkeit vom Querschnitt gibt es nicht. Das Poisseuillesche Gesetz gilt nur für sehr enge Röhren, andere empirisch gefundene Formeln nur für weite. Sicher aber ist, daß beim Querschnitt $= 0$ der Widerstand $= \infty$ werden muß, und daß mit wachsendem Querschnitt der Widerstand gegen 0 convergiert. Beifolgende Fig. 1 kann das veranschaulichen. Die Kurve für

w_1 geht ins Unendliche für $q_1 = 0$ und nähert sich mit wachsendem q_1 immer mehr der Nulllinie (Abscisse). Einen hierfür adaequaten algebraischen Ausdruck haben wir, wenn wir annehmen, daß der Widerstand umgekehrt dem Querschnitt in irgend einer Potenz wächst, das stimmt auch mit allem, was bisher über den Stromlauf in Röhren erforscht wurde. Wenn wir also jetzt schreiben

$$w_1 = \frac{k_1 l_1}{q_1^n},$$

so ist n eine ganz beliebige Größe, nur muß sie naturgemäß positiv sein, denn sonst würde die Gleichung aussagen, das der Widerstand mit zunehmendem Querschnitt wächst und umgekehrt, was jeder Erfahrung widerstreitet.

Ebenso setzen wir jetzt

$$w_2 = \frac{k_2 l_2}{q_2^\nu},$$

worin wieder ν eine positive, sonst ganz beliebige, namentlich auch von n verschiedene Zahl bedeuten kann. Hiermit ist jeder Willkür ein Riegel vorgeschoben, die Lösung erfolgt ganz allgemein und ohne Rücksicht darauf, ob nur in einem Abschnitt oder im anderen, oder in beiden das Poisseuillesche Gesetz, oder sonst irgend eines Geltung hat. Auch dann gilt die Lösung, wenn etwa im Abschnitt II in einem Teil das Poisseuillesche Gesetz, in einem zweiten Teil dieses aber nicht, sondern ein anderes gelten sollte, z. B. $\nu_1 = 2$, $\nu_2 = 1{,}5$ oder irgend etwas derartiges. Immer muß es möglich sein, für den ganzen Abschnitt einen Durchschnittswert für den Exponenten von q_2 zu finden, der aber dann mit ν bezeichnet wird.

Fig. 1 zeigt, wie ungefähr der Widerstand w_1 bei veränderlichem Querschnitt q_1 sich verhalten mag, Fig. 2 zeigt das nämliche für w_2 und q_2. Nun aber ist q_2 so abhängig von q_1, daß mit wachsendem q_1 der Querschnitt im Abschnitt II, also q_2 abnehmen muß und umgekehrt. Auch im Abschnitt II wird der Widerstand unendlich groß für den Querschnitt $= 0$. Der Gesamtwiderstand W muß also unendlich groß werden, sowohl wenn q_1 als auch wenn q_2, jedes für sich $= 0$ wird. Berücksichtigt man die Gleichung 1.), so kann man für

den Gesamtwiderstand W eine neue Kurve construieren (Fig. 3), worin die Kurve für w_2 natürlich umgeklappt ist, denn mit wachsendem q_1 nimmt q_2 an Größe ab, und für den Wert $q_2 = 0$, geht die Kurve für w_2 ins Unendliche; das ist dort der Fall, wo das Volumen des Abschnitts I ($q_1 l_1$) gleich dem

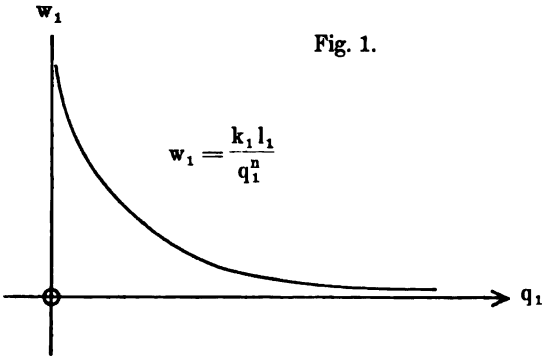

Fig. 1.

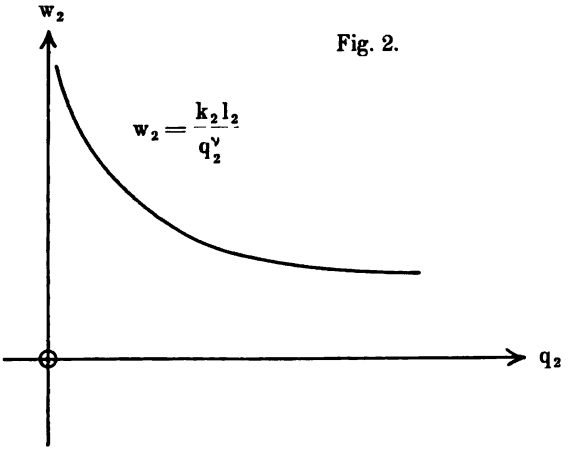

Fig. 2.

Volumen des ganzen Strombettes (V) geworden ist. Die Kurve für W, die überall die Summe von $w_1 + w_2$ darstellt (in Fig. 3 ausgezeichnet), zeigt zunächst, daß sie wohl an irgend einer Stelle einen tiefsten Stand, dort also der Gesamtwiderstand ein Minimum haben muß. Daß dem so ist und wo das Minimum für das W liegt, kann durch folgende mathematische Entwicklung leicht gefunden werden.

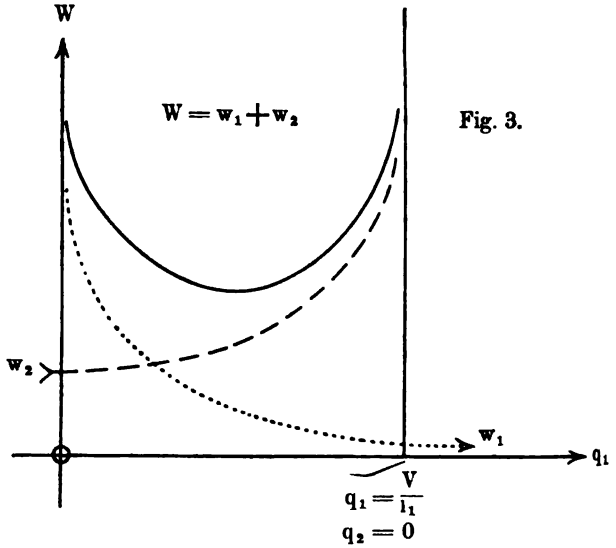

Fig. 3.

Man beachte zunächst, daß für die Widerstände

$$w_1 = \frac{k_1 l_1}{q_1^n} \quad \ldots . 2.)$$

$$\text{und } w_2 = \frac{k_2 l_2}{q_2^\nu} \quad \ldots . 3.)$$

aufgestellt wurde, also nach Gleichung 1.)

$$W = \frac{k_1 l_1}{q_1^n} + \frac{k_2 l_2}{q_2^\nu} \quad \ldots . 4.)$$

ist.

Das Gesamtvolumen der Strombahn ist aber gleich der Summe der Volumina von I und II also

$$V = l_1 q_1 + l_2 q_2,$$

$$\text{woraus folgt } q_2 = \frac{V - l_1 q_1}{l_2} \quad \ldots . 5.)$$

$$\text{und } \frac{1}{q_2} = \frac{l_2}{V - l_1 q_1} \quad \ldots . 6.)$$

Setzt man diesen Wert in Gleichung 4) ein, so kommt

$$W = \frac{k_1 l_1}{q_1^n} + \frac{k_2 l_2^{\nu+1}}{(V - l_1 q_1)^\nu} \quad \ldots . 7.)$$

In dieser Gleichung ist rechts nur eine einzige veränderliche Größe q_1, alles andere sind constante. W ist also eine Funktion von q_1; zu jedem Werte von q_1 gehört ein und nur ein Wert von W. Bildet man nun von dieser Funktion die „erste", dann die „zweite Derivierte", und ist die erste gleich Null, die zweite positiv, so hat an dieser Stelle die Funktion nach den Lehren der Mathematik ein Minimum.

Die erste Derivierte gestaltet sich

$$\frac{dW}{dq_1} = -\frac{n\,k_1 l_1}{q_1^{n+1}} + \frac{\nu\,k_2 l_2^{\nu+1} l_1}{(V - q_1 l_1)^{\nu+1}} = 0 \quad \ldots . 8.)$$

die zweite wird

$$\frac{d^2 W}{dq_1^2} = \frac{n(n+1)\,k_1 l_1}{q_1^{n+2}} + \frac{\nu(\nu+1)\,k_2 l_2^{\nu+1} l_1^2}{(V - q_1 l_2)^{\nu+2}}$$

und diese ist, wie man leicht sieht, stets positiv, da das Volumen des Abschnitts II ($q_2 l_2$) niemals größer sein kann, als die Summe der Volumina der Abschnitte I und II (V).

Es gibt also wirklich bei gegebenem constantem Gesamtvolumen V einen Querschnitt q_1 für den der Gesamtwiderstand W ein Minimum hat. Dies trifft dann zu, wenn die Gleichung 8.) erfüllt ist. Mit dieser wollen wir noch einige Umformungen vornehmen, die, wie jeder sehen kann, erlaubt sind.

$$-\frac{n\,k_1 l_1}{q_1^{n+1}} + \frac{\nu\,k_2 l^{\nu+1} l_1}{(V - q_1 l_1)^{\nu+1}} = 0$$

$$\frac{n\,k_1 l_1}{q^{n+1}} = \frac{\nu\,k_2 l_2^{\nu+1} l_1}{(V - q_1 l_1)^{\nu+1}}$$

$$\frac{k_1 l_1}{q_1^{n+1}} \cdot q_1 = \frac{k_2 l_2^{\nu+1}}{(V - q_1 l_1)^{\nu+1}} \cdot \frac{\nu\,l_1 q_1}{n} \cdot \frac{l_2}{l_2} \cdot \frac{(V - q_1 l_1)}{(V - q_1 l_1)}$$

$$\frac{k_1 l_1}{q_1^{n}} = \frac{k_2 l_2^{\nu+1}}{(V - q_1 l_1)^{\nu}} \cdot \frac{\nu\,l_1 q_1}{n \cdot l_2} \cdot \frac{l_2}{(V - q_1 l_1)}$$

Nach Gleichung 6.) kommt dafür

$$\frac{k_1 l_1}{q_1^{n}} = \frac{k_2 l_2^{\nu+1}}{(V - q_1 l_1)^{\nu}} \cdot \frac{\nu\,l_1 q_1}{n\,l_2 q_2}$$

und jetzt nach den Gleichungen 1.), 2.) und 7.)

$$w_1 = w_2 \cdot \frac{\nu\,l_1 q_1}{n\,l_2 q_2}$$

d. h. mit Worten: Ist der Widerstand im Abschnitt I so groß wie der Widerstand im Abschnitt II, letzterer multipliziert mit dem Volumen der Strombahn I mal dem Exponenten, der das Wachsen des Widerstandes mit abnehmendem Querschnitt im Abschnitt II angibt, und dividiert durch das Produkt aus dem Volumen des Abschnitts II mal dem bezüglichen Exponenten für den Abschnitt I, so ist der Gesamtwiderstand W in der ganzen Strombahn am geringsten und ceteris paribus, d. h. bei gleichem Gefälle die Durchströmung am besten.

Auch so kann man den Satz fassen: Der Gesamtwiderstand in einem Strom von konstantem Volumen wird am geringsten, wenn der Widerstand in einem Abschnitt sich zu den im übrigbleibenden Abschnitt verhält, wie die Volumina der beiden Abschnitte direkt, und umgekehrt wie die Exponenten in der oben angeführten Bedeutung.

In der obigen Entwicklung sind l_1 und l_2 ganz beliebige Größen, nur muß ihre Summe gleich der Länge der Gesamtstrombahn sein. Nichts hindert mich, in der Strombahn des Gehirns die Teilung gerade an der Stelle vorzunehmen, wo die Gefäße ihre Vasomotoren verlieren, dem Abschnitt I die Arterien, dem Abschnitt II die Kapillaren und Venen zuzuweisen.

Soweit ist nicht zu streiten. Nun kommt die Frage, ob die normalen Cirkulationsverhältnisse in der Schädelhöhle diesem Minimum von Widerstand entsprechen, oder nach welcher Seite hin sie davon abweichen. Leider kennen wir die hier nötigen Konstanten nicht, sodaß wir eine zuverlässige Rechnung nicht anstellen können. Aber mit einer recht großen Wahrscheinlichkeit können wir schätzen. Wir wollen einmal annehmen, daß n 2 mal so groß sei wie ν und sind damit an die Grenze dessen gegangen, was man sich hier noch als wirklich vorstellen kann. Es würde dies ungefähr bedeuten, daß im Bereich der Arterien nur das Poisseuillesche Gesetz, im Bereich der Kapillaren und Venen nur eines für sehr weite Röhren gelte. Ich will diese, für meine früher entwickelten Ansichten möglichst ungünstige Annahme einmal machen, obwohl die Annahme $n = \nu$ viel wahrscheinlicher wäre. Nun bleiben noch das Volumen der Arterien und der Venen + Capillaren, die

Produkte $l_1 q_1$ und $l_2 q_2$. Im allgemeinen kann man annehmen, daß Capillaren und Venen einen $1^1/_2$—2 mal größeren mittleren Querschnitt haben als die Arterien. Im Gehirn liegt die Sache insofern anders, als nicht eine Arterie, wie sonst regulär, von 2 Venen begleitet wird, sondern daß die Arterien an der Basis, die Venen getrennt davon einzeln an der Konvexität des Gehirns verlaufen. Annähernd mag hier der mittlere Querschnitt beider der gleiche sein und ebenso schätzungsweise auch die Länge der arteriellen und der venösen Strombahn; denn für letztere kommt hier die Strecke nicht mehr in Betracht, auf welcher die Venen starre Umkleidung der Wände haben, als Hirnsinus oder eingeschaltet in die Schichten der Dura mater. Bekanntlich werden die Gehirnvenen nach verhältnismäßig kurzem Verlauf von Blättern der harten Hirnhaut eingescheidet, von da an sind sie einer Volumsänderung nicht mehr fähig und also im physikalischen und physiologischen Sinn nicht mehr intracraniell. Nebenbei bemerkt scheint mir diese Verkürzung der physiologisch-intracraniellen venösen Bahn die physiologische Bedeutung der Hirnsinus darzustellen.

Mit den obigen Annahmen kämen wir zu dem Resultat, daß der Widerstand in den Capillaren + Venen etwa 2 mal so groß sein mag, als in den Arterien, für den Fall, daß der Gesamtwiderstand sein Minimum hat. Nun trifft dies ohne Zweifel für die Norm bei Gesunden nicht zu. Man darf nach allem was wir wissen, ruhig annehmen, daß der Widerstand in den Capillaren + Venen etwa 7—8 mal so groß ist als in den Arterien, also daß das Minimum des Gesamtwiderstandes in der Schädelhöhle de norma nicht verwirklicht ist. Vielmehr ist hier der Widerstand auf der arteriellen Seite zu klein, auf der venösen zu groß. Es muß sich der Gesamtwiderstand seinem Minimum, die Durchflutung ceteris paribus ihrem Maximum sich nähern, wenn der Widerstand in den Arterien wächst unter gleichzeitig entsprechendem Sinken des Widerstandes auf der venösen Seite. Es kann dies, da die sonstigen Konstanten ein für allemal gegeben sind, nur erreicht werden durch Veränderung der Querschnitte. Und zwar muß, damit die Durchflutung besser wird, der Querschnitt der Arterien kleiner, die

Arterien müssen enger werden. Verbessert wird hierdurch der Kreislauf ceteris paribus bis zu dem Punkt, wo

$$w_1 = w_2 \frac{\nu \cdot q_1 l_1}{n \cdot q_2 l_2}$$

geworden, das unter den gegebenen Verhältnissen überhaupt mögliche Minimum wirklich erreicht ist. Von diesem Punkt an muß eine noch weiter getriebene Verengerung der Arterien den Gesamtwiderstand notwendigerweise wieder vergrößern, eventuell bis zur früheren Höhe oder gar über dieselbe hinaus.

Mit dieser Einschränkung, zu der mich meine neue Art der Untersuchung geführt hat, bin ich also berechtigt, meinen früher aufgestellten Satz, wonach „spastische Verengerung der Arterien Hyperdiämorrhysis ceteris paribus herbeiführen muß", aufrecht zu halten. Und dabei wirft sich von selbst noch die Frage auf, ob unter physiologischen Verhältnissen jener Umkehrpunkt der Wirkung von Vasomotoren der Arterien überhaupt je erreicht werden kann. Wenn die Vasoconstrictoren die Arterien verengern, so erweitern sich passiv die Venen, deren Wand dabei gedehnt wird. Die Venenwände setzen einem Druck von außen so gut wie gar keinen, einer Dehnung von innen aber einen sehr bedeutenden Widerstand entgegen, der mit zunehmender Dehnung nach den Gesetzen der Elasticität ebenfalls wächst. So mag es kommen, daß die Vasoconstrictoren bald die Arterien nicht mehr weiter verengern können, weil die dadurch gedehnten Venenwände nicht mehr nachgeben wollen. Vielleicht, mir ist dies nicht unwahrscheinlich, tritt dieses Verhältnis zwischen Venenspannung und Kraft der Vasomotoren schon früher ein, als bis die Gleichung 9.) erfüllt, das Minimum vom Gesamtwiderstand schon erreicht ist. Dann wäre die Wirkung der Vasoconstrictoren in physiologischer Breite eine eindeutige, jede spastische Arterienverengerung würde Hyperdiaemorrhysis bedeuten. In pathologischen Fällen könnte die Sache anders liegen. Es sei z. B. durch einen Hydrocephalus das Gesamtstrombett (V) verkleinert. Dann hat erstens das jetzt mögliche Minimum von W einen absoluten anderen (höheren) Wert als beim Gesunden. Es sind dabei zweitens ohne Zweifel die Venen mehr komprimiert als die Arterien, die Venen mögen kollabiert,

mehr oder weniger plattgepreßt sein. Wenn nun die Vasoconstrictoren an den Arterien arbeiten, so verengern sie Gefäße, die schon anfangs enger als in der Norm waren, und sie können diese Verengerung weit treiben. Denn bis die Venen wieder rund und prall geworden sind, war für ihre Ausdehnung so gut wie gar keine Kraft nötig, jetzt erst beginnt die elastische Venenwand einer weiteren Dehnung bemerkbaren Widerstand entgegenzusetzen. Vielleicht ist jetzt aber schon das Verhältnis von $w_1 : w_2$, wie es Gleichung 9.) aufstellt, schon überschritten, der Widerstand in den Arterien schon allzu groß geworden. Dann versagt der günstige Einfluß der Arteriencontraktion und schlägt sogar ins Gegenteil um. Hülfe in solchen „Fällen von gesteigertem intracerebralen Druck" kann nur Eines noch bringen: Künstliche Raumschaffung, Trepanation, Punktion, Entleerung des vermehrten Fluidums. Aber über diese Détails kann man auch anderer Ansicht sein, dagegen geht aus den oben angestellten Beobachtungen unmittelbar hervor, daß in physiologischer Breite der Widerstand auf der arteriellen Seite nicht noch weiter sinken darf zu Ungunsten der venösen, ohne daß zugleich der Gesamtwiderstand erhöht wird. Mit anderen Worten, ich bin auch berechtigt, meinen anderen Satz aufrecht zu halten, wonch „paralytische Erweiterung der Arterien ceteris paribus Adiaemorrhysis zur Folge hat".

Détailfragen, wie die oben angeführten, werfen sich nach dieser allgemeinen Lösung von selbst auf und könnten mit besseren Hülfsmitteln, als sie mir zur Verfügung stehen, gewiß auch beantwortet werden.

Nun noch einige Bemerkungen über die allgemeine Bedeutung des gefundenen Satzes, die für jetzt anscheinend kein direktes physiologisches Interesse hat, aber zeigt, daß der Satz mit anderen physikalischen Tatsachen gut im Einklang steht. Für einen Strom, in dessen ganzer Länge $n = \nu$ gesetzt werden kann, weil in allen seinen Teilen der Widerstand in gleichem Maße vom Querschnitt abhängt, sagt der Satz aus, daß der Widerstand ein Minimum ist, wenn sich die Widerstände einzelner Stromlängen verhalten wie die Volumina, d. h. bei gleichem spezifischen Gewicht wie die Massen von Flüssigkeit in den

einzelnen Teilen des Stromes. Es steht nichts im Wege, jede Länge noch einmal zu halbieren u. s. f. bis ins Unendliche. und der Satz sagt dann aus: An Gesamtenergie wird (durch die Reibung) am wenigsten verloren, wenn für jede Masseneinheit im Verlauf des ganzen Stromes das gleiche Maß von kinetischer Energie verloren geht. Das ist dann der Fall, wenn die Strombahn überall den gleichen Querschnitt hat und dies ist in vollkommener Übereinstimmung mit dem bekannten Carnotschen Satz der Hydraulik, wonach bei jeder Erweiterung und bei jeder Verengerung der Strombahn kinetische Energie verloren geht. In jedem Lehrbuch der Physik kann man sehen, daß bei Abfluß aus einem Gefäß durch ein horizontales, überall gleich weites Rohr der Stand der Piezometer durch eine Gerade verbunden ist. Überall ist das Gefälle gleich, überall der Widerstand gleich und überall infolgedessen der Verlust an kinetischer Energie der nämliche. Folglich stellt dieser Fall eine Verwirklichung des Falles dar, wo der Gesamtwiderstand in der Röhre ein unter den gegebenen Verhältnissen mögliches Minimum aufweist.

Im Körperkreislauf ist dies anders, hier ist das Gefälle in den Arterien sehr gering, in den Capillaren und Venen viel bedeutender, am größten nach den Untersuchungen von A. Fick im Gebiet der kleinen Venenwurzeln. Ein Optimum für den Kreislauf stellt dieses Verhalten der Widerstände also keineswegs dar. Und hier kommen wir auf einen Punkt von augenscheinlich großer allgemeiner physiologischer Bedeutung.

Wenn ein Körperteil, sagen wir ein Arm oder Bein. besser mit Blut versorgt werden soll, so erweitern sich die Arterien. Sie können dies hier, ohne daß gleichzeitig die Venen verengt werden, es nimmt einfach das Volumen des Gliedes zu. Der Widerstand in den Arterien wird herabgesetzt, ohne daß der Widerstand in den Venen steigt, und bessere Durchflutung ist die Folge. Im Gesamtkreislauf ist dies aber anders. Das Volumen aller Blutgefäße zusammen ist, wenn wir von Resorption und Ausscheidung absehen, ein konstantes, und es muß hier der nämliche Satz gelten wie für den Gehirnkreislauf. Jede Verengerung der Arterien treibt das Blut in die Venen

und umgekehrt. Die sinngemäße Anwendung des gefundenen Satzes auf den Gesamtkreislauf des Körpers lehrt, daß der Gesamtwiderstand mit Verengerung der Arterien bis zu einer gewissen Grenze zunächst sinken, dann wieder steigen muß. Es ist bekannt, daß bei Sinken der Herzkraft das Blut in den Venen sich anhäuft und die Arterien leer werden. Man ist gewohnt, die Überfüllung der Venen nicht nur als ein Zeichen der Stauung, sondern auch als etwas direkt schädliches anzusehen. Dies letztere ist aber meiner Ansicht nach nicht richtig, sondern es handelt sich hier um einen Vorgang, der, wenn er innerhalb gewisser Grenzen bleibt, den Gesamtwiderstand in den Gefäßen herabsetzt und es so ermöglicht, daß trotz gesunkener Herzkraft der Kreislauf doch immer noch in relativ genügendem Maße aufrecht erhalten werden kann.

Aber auch auf den Kreislauf in einzelnen Organen muß der Satz anwendbar sein, nicht bloß aufs Hirn, wenn und solange diese Organe ein konstantes Volumen besitzen. So ist es z. B. wahrscheinlich beim Augapfel, ferner bei geschwollenen Drüsen mit stark gespannter Kapsel, z. B. den Nieren, der Milz, auch bei der blutüberfüllten Lunge. Hier ist das Volumen zwar nicht konstant, aber nur einer Verkleinerung, nicht auch einer Vergrößerung fähig. Und so kann man schließen, daß hier eine Erweiterung der Arterien nicht Verbesserung, sondern Verschlechterung der Durchblutung, also Adiaemorrhysis herbeiführen muß. Der umgekehrte Schluß, daß Verengerung der Arterien Hyperadiaemorrhysis bewirkt, gilt hier nicht mit gleicher Sicherheit, da das Volumen der betreffenden Organe dabei abnehmen kann.

Diese wenigen Andeutungen mögen hier genügen, ich behalte mir aber vor, auf diesen Gegenstand später noch ausführlicher zurückzukommen.

Literatur.

1. Grashey: Exp. Beiträge zur Lehre von der Blutzirkulation in der Schädel-Rückgratshöhle. Festschrift. München 1892.
2. v. Bergmann: Die chirurgische Behandlung von Gehirnkrankheiten.
3. Kocher: Nothnagels Handbuch der spec. Pathologie und Therapie. Bd. IX.

4. Geigel, Rich.: Die Circulation im Gehirn und ihre Störungen. Sitzungsber. d. phys. med. Gesellsch. in Würzburg. 20. Juli 1889.
5. Derselbe: Dieses Archiv Bd. 119. 1890.
6. Derselbe: Die Mechanik der Blutversorgung des Gehirns. Stuttgart, Enke 1890.
7. Derselbe: Die Mechanik d. apoplekt. Insults bei Embolie. Sitzungsbericht d. phys. med. Gesellsch. in Würzburg. 31. Mai 1890.
8. Derselbe: Ebenso. Dieses Archiv Bd. 121. 1890.
9. Derselbe: Die Circulation im Gehirn und ihre Störungen. III. Vertheidigung der Grundgesetze. Dieses Archiv Bd. 123. 1891.
10. Derselbe: Die Circulation usw. IV. Der apoplektische Insult bei Haemorrhagia cerebri. — V. Die Circulation im kindlichen Schädel. Dieses Archiv Bd. 125. 1891.
11. Derselbe: Besprechung von Grashey (Lit. No. 1). Dieses Archiv Bd. 127. 1892.
12. Derselbe: Gehirnkrankheiten. Bibl. d. ges. med. Wissenschaften. Herausgegeben von Drasche. Abt. I.
13. Derselbe: Gehirnhaemorrhagie und Embolie. Deutsche Klinik am Eingang des XX. Jahrh. Bd. VI. I. Abt. 1901.

XXIII.

Experimentelle Studien über Luftembolie.

(Aus dem Pathologischen Institut der Universität Berlin.)

Von

Dr. Ludwig Paul Wolf,

Volontärassistenten am Institut.

Daß es möglich sei, durch forcierte Luftinjektion in die Venen Tiere zu töten, ist eine schon lange bekannte und praktisch in einigen Gegenden, wie uns Morgagni[1], Haller[2], Tissot[3], Portal[4] u. a. berichten, verwertete Tatsache. So injicierte auch Harder[5] im Jahre 1684 in Basel Luft in die Vena iugularis eines Hundes. Der Tod trat sofort ein; im Herzen fand sich bei der Sektion schaumiges Blut. Das gleiche zeigte Brunner[6] in demselben Jahre. Spontaner Eintritt von Luft aber bei operativen Eingriffen mit Venenverletzung wurde zum ersten

Male erst im Jahre 1806 von Verrier[7] beim Pferde, und zwar anläßlich eines Aderlasses am Halse beobachtet, nachdem schon Morgagni einen Sektionsbericht veröffentlicht hatte, nach welchem er bei einem Pferde, das plötzlich verendet war, im Herzen und in den Gefäßen ein Luftblutgemisch fand. Beim Menschen wurde das gleiche Vorkommnis noch später beobachtet. Im Jahre 1821 forderte Dupuytren[8] die Gelehrten zur Forschung auf nach der Ursache plötzlicher Todesfälle bei Operationen an Hals und Schulter. Einige glaubten damals an Blutarmut oder Herzschwäche, während Roux schon bestimmt erklärte, weder die Venenverletzung an sich, noch Phlebitis, noch Anaemie, noch Aortenruptur, noch Reizung des Nervensystems sei Schuld an dem plötzlichen Tode. Allerdings erzählten Redi[9], Camerarius[10], Sproegel[11] u. a. schon vorher von Fällen, wo sie bei der Sektion Luft im Blute fanden, doch brachten sie diesen Befund nicht in Zusammenhang mit der Operation. So meinte z. B. Méry[12] die Luft käme aus den Bronchien in die Gefäße, eine Anschauung, die auch damals wenig Anhänger fand. Der erste Fall, wo Luftembolie inter operationem als Todesursache erkannt wurde, ist von Beauchêne beobachtet und von Magendie[13] im Jahre 1821 berichtet worden. Es handelt sich um Exstirpation eines Tumors der rechten Clavicula mit Resection dieser. Bei der Operation wurde ein glucksendes Geräusch vernommen, der Tod trat nach 1/4 Stunde ein, und bei der Sektion fand man ein Loch in der Vena subclavia, das Herz blutleer, ausgedehnt, ferner Luftblasen in den Gehirngefäßen. Über einen zweiten Fall von Luftembolie bei einer Operation berichtet Dupuytren im Jahre 1824. Bei Halstumorexstirpation wurde wiederum ein Geräusch vernommen und der Tod trat ein. Bei Sektion der nicht faulen Leiche fand man viel Luft im gesamten Gefäßsystem, besonders reichlich im rechten Vorhofe. Nun häuften sich die Angaben über solche Fälle. Es berichteten darüber Roux[14], Leroy d'Etiolles[15], Piédagnel[16]), Warren[17], Joffre[18], Mercier[19], der die Luft, die er im Gefäßsystem fand, analysierte, um dem Einwande zu begegnen, daß es sich um Fäulnisgase handele, und sie auch nur in den rechten Herzhöhlen und in den Coronarvenen fand. Weiter veröffentlichten

Fälle von Luftembolie bei Operationen mit Tod im Gefolge oder Ausgang in Heilung Godemer[20], Sabatier[21], Castara[22], Saucerotte[23], Delpech[24], Ulrich[25], Clemot[26], Putegnat[27], besonders Amussat[28] u. v. a. Es würde zu weit führen und wohl auch kaum von allgemeinem Interesse sein, wollte ich hier in extenso einen geschichtlichen Abriß der Lehre von der Luftembolie geben, und ich kann mich auch diesbez. auf die ältere Literatur, besonders auf die ausführliche Arbeit von Amussat berufen. Da es aber doch vielleicht manchen interessiert, die Entwicklung dieser Frage, die vielfach, besonders in der ersten Hälfte des 19. Jahrhunders experimentelle Bearbeitung fand, zu verfolgen, schließe ich meinen Ausführungen eine ausführliche Literaturangabe an, auch der Arbeiten, die ich nicht citiere. Wenn auch diese Zusammenstellung keinen Anspruch auf Vollständigkeit machen kann, so glaube ich doch größere experimentelle Arbeiten nicht übersehen zu haben.

Was den klinischen Vorgang anbelangt, stimmen die Angaben im wesentlichen überein. Alle Autoren fast berichten, daß das Vorkommnis nur eintrete bei Operationen am Halse, an der Schulter und der oberen Brustgegend, nach einigen nur bei den Venen, denen Haller einen Venenpuls zuschrieb, nach Amussat nur in einem Gebiete, das umschlossen sei von zwei halbeliptischen Linien von einer Axilla zur anderen, die eine oberhalb, die andere unterhalb der Axilla. Während Tillmanns[29] noch schreibt, daß Eintritt von Luft in die Venen besonders, ja wohl ausschließlich, bei Verletzungen der Venen in der Nähe des Thorax bezw. des Herzens vorkomme, liegen doch eine ganze Reihe von, zum größten Teile einwandsfreien, Beobachtungen vor, wo Luftembolie zustande kam in Venen, die weit von dem genannten Gebiete entfernt liegen. So wurde das Vorkommnis beobachtet bei Aderlaß in der Ellenbeuge, bei Verletzung der Hirnsinus (Genzmer, E. Meyer[30] u. a.), bei Arrosion von Gefäßen in der Magenwand durch ein Ulcus rotundum (Jürgensen[31]), ganz besonders aber von den Uterinvenen aus, und zwar bei Eingriffen am meist puerperalen Uterus in Beckenhochlagerung. Den ersten hierher gehörigen Fall berichtet Lionet[32]. Später wurden vielfach solche Fälle,

besonders von Olshausen[33] und seinen Schülern beschrieben; daß Beckenhochlagerung die Luftembolie befördere, hebt schon Blochmann[34] hervor, da sie die Atmung erschwere; einen begünstigenden Einfluß schreibt Amussat vorhergehender Blutentziehung zu. Während des Lufteintritts hört man nach Angabe der meisten Autoren ein „glucksendes, schlürfendes" Geräusch, von der Venenverletzungsstelle ausgehend, und ebenso ein Geräusch über dem Herzen, sofort auftretend. Zugleich läßt sich hier tympanitischer Perkussionsschall feststellen. Herztätigkeit und Respiration wird nach den Autoren mehr oder weniger beeinflußt, doch gehen hierin die Angaben auseinander. Nach Konvulsionen, Schrei oder auch ohne alle bemerkenswerte Symptome tritt der Tod schnell oder nach einiger Zeit, nach Amussat u. a. mitunter erst nach Tagen ein; doch werden auch Fälle von Genesung beschrieben. Experimentelle Luftinjektion in die Venen machte im allgemeinen die gleichen Symptome als spontane Aspiration.

Die Sektionsbefunde gehen in den wesentlichen Punkten recht auffallend auseinander. Während die einen Beobachter bezw. Experimentatoren feststellen, daß alle Gefäße des Körpers Luft enthalten, fanden andere nur solche in den rechten Herzhöhlen oder in diesen und den großen Venenstämmen; wiederum andere machen auf das Vorkommen von Luft in den Gehirngefäßen besonders aufmerksam. Hübl[35] sagt, es gäbe sichergestellte Fälle, bei denen man Luft in den Lungengefäßen, in Coronargefäßen und selbst im Rückenmarke gefunden habe. Hervorgehoben aber wird von allen Untersuchern, daß die rechten Herzhöhlen meist prall gefüllt, oft ballonartig aufgetrieben, erschienen. Amussat erzählt von einem Falle, wo das Herz so voll Luft war, daß es, ausgeschnitten, auf Wasser schwamm. Dieser Autor fand auch noch Luft im Gefäßsystem bei den Fällen, wo der Tod erst tagelang nach der Operation eingetreten war.

Allmählich begann man den Versuch zu machen, die Ursache des Todes ergründen, doch kam man zu den verschiedenartigsten und teils abenteuerlichsten Resultaten, erklärlich z. T. durch die ungenaue Feststellung der Befunde. Drei verschiedene

Anschauungen sind es, von denen jede eine größere Zahl Anhänger hat. Die einen sprechen von einem „Lungentod", die andern von einem „Gehirntod", die dritten schließlich von einem „Herztod". Die nicht sehr zahlreichen Anhänger der erstgenannten Anschauung meinen, die Luft werde vom Herzen in die Lungencapillaren getrieben und embolisiere diese. So käme es zu einer tödlichen Unterbrechung der Zirkulation. Panum[36], Poisseuille[37], Laue, Passet[38] und besonders in neuerer Zeit Hauer[39] gehören in diese Gruppe. Piédagnel und Leroy machen außer der Embolisierung auch noch die Erwärmung der Luft in der Lunge für den Tod verantwortlich, da es somit zu einer Zerreißung von Gefäßen und Emphysembildung komme. Diejenigen, welche Tod durch Embolie der Gefäße der nervösen Centralorgane annehmen und von einem „Hirntod" sprechen, sind noch geringer an Zahl. So meint Bichat[40], der Tod trete ein durch Gehirnirritation, während Amussat wieder betont, die Irritabilität des Gehirns werde durch Luft in den Gefäßen zerstört, wogegen schon Blochmann anführt, damit lasse sich die Beschleunigung der Herzaktion nicht vereinigen. Charles Bell[41] erklärt sich den Tod durch Zirkulationsstörung bei Eintritt von Luft in die Gefäße eines bestimmten Bezirkes im Rückenmarke, wodurch auch der Nervus vagus afficiert werde. Am größten ist die Zahl derer, die von einem „Herztod" sprechen. Erklärt wird derselbe allerdings auch verschieden. Die ältesten Autoren, Brunner, Camerarius, Harder, Sproegel, Morgagni, Nysten[42], Dupuytren u. a. sagen, die Luft, im rechten Ventrikel erwärmt, dehne diesen aus und verhindere die Kontraktionen, nach Nysten die Muskelfasern auseinanderdrängend. Mercier fügt dieser Erklärung noch hinzu: die Luft ist kompressibler als Flüssigkeit und ein Teil wird bei der Kontraktion in die Venen zurückgedrängt, bei der Dilatation immer zurückkehrend. So sei die Blutstase Todesursache. Es käme aber auch Luft in die Arteria pulmonalis und die unterbrochene Zirkulation des arteriellen Blutes sei die zweite Todesursache. So bekämen die Organe ein Luftblutgemisch und die dritte Todesursache sei die im arteriellen System eingeschlossene Luft wohl eine gewaltsame Analysierung.

die an Unklarheit nichts zu wünschen übrig läßt. Denot[43] nimmt eine Insufficienz der Atrioventricularklappe im rechten Herzen gegen die Luft an, woraus die Unmöglichkeit des Einströmens von Blut resultiere und will dies beweisen mit dem Geräusch und der beschleunigten Herzaktion. Wallis[44] schreibt der bedeutenden Ausdehnung des rechten Herzens die Ursache des Todes zu, meint aber, scheinbar wäre auch manchmal dafür die Behinderung der Zirkulation im kleinen Kreislauf verantwortlich zu machen infolge der reichlichen Blutblasen im Pulmonalarterienblute. Cohnheim[45] erwies sich als strenger Anhänger der Anschauung vom Herztode und mit ihm seine Schüler und der größte Teil der heutigen Gelehrten. Cohnheim sagt: Die Hauptmasse der Luft sitzt konstant im rechten Herzen, ein Teil in den Hirnsinus und im Körpervenensystem, also läge ein Herztod vor. Um einen Lungentod könne es sich nicht handeln, da eine Injektion großer Mengen Luft in kleinen Portionen und gewissen Pausen vom Tiere leicht vertragen würde, so schnell aber weder die Luft resorbiert werde oder die Lungencapillaren verlasse. Auch könne über die Hälfte der Körpercapillaren verstopft sein, ohne daß der Tod eintrete, und deshalb sei ebenfalls Lungentod bei Luftembolie auszuschließen.

Eine Reihe von Erwägungen erweckten Zweifel an der Richtigkeit dieser Beweisführung, und mein hochverehrter Chef, Geheimrat Orth, forderte mich deshalb auf, diese Frage nochmals auf experimentellem Wege zu untersuchen und die Schicksale der Luft nach ihrem Eintritte in das Venensystem festzustellen.

Ich stellte eine Anzahl Versuche an Hunden an, will über dieselben zuerst hintereinander referieren, und fasse, um Wiederholungen möglichst zu vermeiden, das allen Versuchen Gemeinsame anfangs zusammen. Ich operierte stets in Narkose mit einem Gemisch von Chloroform und Äther im Verhältnis von 1 : 2. Die Narkosen wurden immer derart ausgeführt, daß durch dieselben in keiner Weise ein störender Einfluß auf die Beobachtung bestand. Die Injektion geschah mit einer 50 ccm fassenden, jedesmal auf absolute Schlußdichtigkeit vorher und nachher geprüften Spritze mit langer anschraubbarer Kanüle,

deren olivenförmiges Endstück in das Gefäß doppelt eingebunden wurde. Ein Herausdringen von Luft zwischen Kanüle und Gefäßwand war stets sicher vermieden. Die Technik der Injektion ist höchst einfach. Injiciert wurde, wenn nicht besonders hervorgehoben, in die Vena iugularis dextra, und zwar war der angewendete Druck ein geringer. Ich machte es mir nun zur Aufgabe, mir bei den Operationen Gefäßstämme freizulegen, die ich nach erfolgter Luftinjektion auf das Passieren auch vereinzelter Luftblasen mit einer starken Lupe prüfen konnte. Wer darauf achtet, wie häufig man, auch bei Sektion frischer Leichen, Gas im Gefäßsystem sehen kann, das, sei es durch früh begonnene Fäulnis, sei es durch Manipulationen bei der Sektion in den Gefäßen, besonders in den Gehirngefäßen sich befindet, der wird schon darin eine Erklärung der so verschiedenartigen oben angeführten Befunde der Autoren erkennen. Seciert habe ich stets sofort nach eingetretenem Tode, und zwar wurde dabei mit der denkbar größten Vorsicht vorgegangen, um Versuchsfehler zu vermeiden. So wurden die Gefäßstämme doppelt ligiert, ehe sie durchtrennt wurden, die Aorta möglichst weit vom Herzen entfernt, das Herz unter Wasser geöffnet, die Herzhöhlen in der usuellen Reihenfolge. Es zeigte sich hierbei als nebensächlicher Befund, daß die Beobachtung eines schwimmenden Herzens von Amussat garnichts Besonderes ist, denn alle Herzen zeigten dies Phänomen, und zwar schwammen sie, wie ich vorgreifend schon bemerken möchte, mit der rechten Hälfte nach oben, indem diese die linke, welche die Neigung hatte unterzusinken, trug. Übrigens genügen die geringsten Luftmengen, das Herz auf Wasser schwimmend zu erhalten. Es sinkt nach Eröffnung aller Herzhöhlen erst dann unter, wenn man es wie einen Schwamm ausdrückt und so die hinter den Trabekeln usw. sitzende Luft entfernt. Noch auf einen Punkt möchte ich hier eingehen, das ist das in allen Fällen auffällig lange Fortschlagen des Herzens nach dem Tode des Tieres, auch nach Excision des Herzens. Bei Versuch II war dies nach Einlegen in warmes Wasser über eine Stunde lang zu beobachten, und zwar sind es immer die rechten, lufthaltigen Herzteile, die arbeiten, während die linken sich nur weniger, wie

mitgeschleppt bewegen. Ich kann nur die Tatsache erwähnen, muß die Frage nach dem Warum dem Physiologen überlassen. Vielleicht ist es der noch nicht absorbierte Sauerstoff, der einen hinreichenden Reiz für die Ganglienzellen des Herzens darstellt? Es war schon lange bekannt, daß man bei toten Tieren durch venöse Luftinjektion eine erneute Herzaktion erzielen konnte und zwar stundenlang. Es zeigten dies schon Peyer[46] und Brunner, ferner Portal an einer Katze und einem Menschen, der durch den Strang hingerichtet worden war und dessen Herz schon absolut still stand.

Ich komme nun zu den einzelnen Versuchen:

Versuch I. 13. März 1903. Mittelgroßer Hund. Nach Einführung der Injektionskanüle wird die Trepanation des Schädeldaches vorgenommen, und zwar wird ein über Zweimarkstück-großes Stück entfernt vom Margo supraorbitalis bis hinter den Ohransatz, um die Hirngefäße freizulegen. Es kommt dabei zu einer profusen Blutung aus dem verletzten Sinus longitudinalis, die unstillbar erschien.

11,40 Uhr Injektion von 50 ccm Luft innerhalb ½ Minute unter geringem Druck. Der Hund reagierte auf diese Injektion, indem er eine gewisse kurze Unruhe zeigte, die ich auch späterhin jedesmal, auch bei Injektion geringster Mengen, in allen Versuchen feststellen konnte. Die Atmung wurde mühsam und stoßweise, besonders die Exspiration. Das Herz arbeitet unregelmäßig, aber kräftig, und über demselben besteht tympanitischer Perkussionsschall. Auch ist hier synchron mit dem Puls ein gurgelndes, lautes Geräusch vernehmbar. Die Blutung aus dem Sinus steht augenblicklich. Auch bei Entfernung der Dura tritt keine Blutung auf.

11,50 Uhr Injektion weiterer 50 ccm Luft. Die Atmung wird immer mühsamer und unregelmäßiger. Am Gehirn tritt eine zunehmende Füllung und Schlängelung der Venen ein, aber nirgends ist ein Luftbläschen zu entdecken. Es treten einige konvulsivische Zuckungen des ganzen Körpers ein und nach Injektion weiterer 80 ccm Luft völliger Atmungsstillstand und Tod.

Bei der Sektion zeigt sich das Herz in seiner rechten Hälfte ballonartig gebläht, luftkissenartig anfühlbar, die linke Herzhälfte überdeckend. Im rechten Vorhofe und der rechten Kammer befindet sich stark lufthaltiges Blut, ebenso in der Pulmonalarterie. Die linken Herzhöhlen sind fast leer, einige ganz spärliche Luftbläschen hier, ebenso wie in der Aorta. Die Venenstämme in der Nähe des Herzens enthalten größere Luftblasen in Menge. Die Lungen sind höchst anämisch, zeigen aber mehrfache, größere Blutungen. Gehirn und Bauchorgane hyperämisch.

Versuch II. 18. März 1903. Mittelgroßer Hund. Trepanation wie in Versuch I. Wiederum starke Blutung aus dem verletzten Sinus.

11,20 Uhr. Injektion von 20 ccm Luft. Über dem Herzen, wie auch in allen folgenden Fällen der gleiche auskultatorische und perkutorische Befund wie in Versuch I. Mit dem sich aus dem Sinus fortgesetzt entleerenden Blute treten reichlich große Luftblasen aus. Die Atmung beruhigt sich allmählich, das Geräusch über dem Herzen verschwindet.

11,35 Uhr Injektion weiterer 80 ccm Luft. Nach wenigen Minuten mühsamster Atmung tritt Atmungsstillstand ein. Nicht ein Luftbläschen konnte in den Gehirnarterien gesehen werden während des ganzen Versuches. Die Sektion ergibt die gleichen Verhältnisse wie in Versuch I, nur war in den Venen Luft bis in den Bauchteil der Vena cava inf., bezw. in die Hirnsinus vorgedrungen.

Versuch III. 1. April 1903. Nach Einführung der Kanüle Laparotomie. 11 Uhr Injektion von 20 ccm Luft.

Vorübergehende Atmungsstörung und baldiges Schwinden des Herzgeräusches.

11.10 Uhr Injektion von 10 ccm Luft.

11,25 Uhr Injektion von 20 ccm Luft.

11,37 Uhr 20 ccm.

11,50 Uhr 30 ccm.

Jedesmal nach der Injektion tritt der gleiche Symptomenkomplex auf, allmählich wieder verschwindend. Es macht den Eindruck als vertrüge das Tier die Luft immer besser.

12 Uhr 30 ccm.

12¼ Uhr 20 ccm.

12,25 Uhr 20 ccm.

Niemals wird ein Luftbläschen entdeckt an den dauernd beobachteten Arterien des Netzes und der Milzarterie. Die Zirkulation stockt nie. Es wird auch noch trepaniert und zwar ohne Sinusverletzung; auch in den Gehirngefäßen wird bei weiterer Luftinjektion keine Luft gesehen.

12,53 Uhr 30 ccm.

1,05 Uhr. Um das Tier zu töten, rasche Injektion von 50 ccm Luft. Tod.

Bei der Sektion fand sich nur in den rechten Herzhöhlen und den großen Venenstämmen sowie der Pulmonalarterie Luft. In den linken Herzhöhlen einige Tropfen Blut.

Versuch IV. 15. April 1903. 11,25 Uhr Injektion von 5 ccm Luft. Vorübergehende Reaktion wie bisher. Keine Luftbläschen in den freigelegten Arterien der Bauchhöhle.

11,45 Uhr Injektion von 50 ccm Luft in die linke Arteria femoralis. Fast momentan tritt aus der angeschnittenen Vena femoralis dextra stark schaumiges Blut, ebenso aus den kleinen Venen der Bauchwunde. Bei wiederholter Luftembolie in die Arterie stets der gleiche unzweifelhafte Befund. Über dem Herzen ist das gurgelnde Geräusch vernehmbar, doch

ist die Atmung nicht sonderlich gestört. Keine deutliche Reaktion des Tieres folgt den einzelnen reichlichen Injektionen. Plötzlich sistiert die Zirkulation, das Herz steht still, das Tier macht noch einige krampfhafte Atembewegungen. Tod. Bei der Sektion fand sich überall im Kreislaufe schaumiges Blut. Hyperämie der Lungen ohne Blutungen.

Versuch V. 18. April 1903. 5,15 Uhr. Schnelle Injektion von 50 ccm Luft ohne Anwendung von erheblicherem Druck. Starke Reaktion. Vorgenommene rhytmische Kompression des Thorax vermag den Tod (5,22 Uhr) nicht aufzuhalten. Wie in allen Fällen, außer Fall IV, schlägt das Herz bei der Sektion noch fort. Luft in den rechten, stark ausgedehnten Herzhöhlen, den Pulmonalarterien und in den Venen bis zurück zur Femoralvene. Durch die Schnittlinie des zuerst geöffneten linken Ventrikels drängt sich das Septum hernienartig vor. Im übrigen Sektionsbefund wie bei Fall I—III.

Versuch VI. 22. April 1903. 11,52 Uhr Injektion von 25 ccm Luft. Reaktion. Erholung.

11,56 Uhr 40 ccm.

12,05 Uhr 25 ccm. Es scheint der Tod einzutreten. Durch vorgenommene Herzpunktion mit enger Kanüle wird keine Luft herausbefördert. Rhytmische Kompression des Thorax. Das Tier erholt sich.

12,50 Uhr 30 ccm.

12,25 Uhr 20 ccm. Das Tier erholt sich immer wieder vollständig.

12,45 Uhr. Tötung des Tieres durch Eröffnen beider Pleurahöhlen.

Sektion: Sehr muskulöses, nicht ausgedehntes Herz. In den rechten Herzhöhlen wenige größere Luftblasen, in der linken Kammer ganz vereinzelt solche. Sonst nirgends Luft nachweisbar. Ausgedehnte Lungenblutungen.

Versuch VII. 24. April 1903. 11,37 Uhr Injektion von 25 ccm Luft in die linke Vena femoralis.

11,50 Uhr 25 ccm.

12 Uhr 25 ccm. Immer wiederkehrende Reaktion und Erholung.

12,04 Uhr 25 ccm. Vollständiges Sistieren der Atmung bis 12,08 Uhr, wo diese wieder mit einem krampfhaften Atemzuge einsetzt.

12,12 Uhr 20 ccm.

12,15 Uhr 30 ccm.

12,18 Uhr 20 ccm. Der Hund erholt sich immer schneller.

12,26 Uhr 30 ccm.

12,30 Uhr 25 ccm.

12,35 Uhr Exitus letalis.

Sektion: Luft in den rechten Herzhöhlen und der Pulmonalarterie in mäßiger Menge. In den linken Herzhöhlen keine Luft. Ausgedehnte Lungenblutungen.

Versuch VIII. 26. April 1903. Dem Hunde werden vorsichtig in

Pausen 150 ccm Luft einverleibt. Er erholt sich völlig, aus der Narkose erwacht. Nach 1/2 Stunde Tötung mit Chloroform. Bei der Sektion finden sich nur einige Luftblasen im rechten Vorhofe, sonst nirgends. Lungenblutungen.

Frage ich mich nun: Was geht aus meinen Versuchen hervor bezüglich des Schicksals der Luft im Körper und der Todesursache, so komme ich zu folgendem Ergebnis: Die in das Venensystem eintretende Luft dringt schnell nach dem rechten Herzen vor, hier ein Geräusch erzeugend. Zur Erklärung dieses Geräusches bedarf es nicht der Annahme des Rückflusses von schaumigem Blute aus dem rechten Ventrikel durch die für Luft insufficiente Atrioventrikularklappe, wie Denot meint, sondern es genügt schon die Kompression des Luftblutgemisches und das Hineinpressen desselben hinter die Trabekel, bezw. durch die Pulmonalklappe bei Kontraktion des Herzmuskels zur Erklärung, denn das Geräusch tritt auch auf bei Injektion ganz geringer Luftmengen, und dann liegt gar kein Grund vor, die Schlußfähigkeit der Atrioventrikularklappe anzuweifeln. Bei Injektion größerer Luftmengen auf einmal allerdings kann die Klappe nicht schlußfähig sein, denn das überdehnte rechte Herz muß dann zu einer relativen Insufficienz derselben führen und bei Diastole wird Luft durch den herrschenden Druck im Ventrikel durch dieselbe zurückströmen, was zur Verstärkung des Geräusches beiträgt, und wird die großen Venenstämme füllen, wie dies ja auch tatsächlich der Sektionsbefund zeigt. Vom Herzen aus füllt sich die Pulmonalarterie mit Luft, hier vordringend bis in deren Capillaren. Jenseits dieser, also in den Pulmonalvenen und in den linken Herzhöhlen habe ich sie nie in wesentlicher Menge beobachten können, und wenn andere Autoren von Fällen berichten, wo Luft nach venöser Embolie im ganzen Kreislaufe sich befand, so kann ich nicht anders, als Beobachtungsfehler anzunehmen, hervorgerufen durch Fäulnis, Gasbildung in vivo oder Eindringen von Luft während der Sektion. Schmaus[47] macht schon darauf aufmerksam, daß man mit der Deutung von Luftblasen im Blute bei der Sektion äußerst vorsichtig sein müsse. Nur ein offenes Foramen ovale würde eine Versprengung von Luft in den großen Kreislauf

ermöglichen. Der Lungencapillar-Kreislauf bietet der vordringenden Luft einen ganz erheblichen Widerstand. Granjon-Rozet, Nysten, Magendie, Passet u. a. hielten ihn für Luft überhaupt nicht für passierbar.

Ich sehe mich zu folgender Vorstellung veranlaßt: Die Luft embolisiert die Lungengefäße, und diesen Widerstand, der für die Zirkulation besteht, kann das Herz überwinden, wenn nicht zu plötzlich eine zu große Zahl von Kapillaren verlegt wird, wodurch Tod infolge Aufhebung der Zirkulation eintreten würde. Umso leichter wird das Herz diesen erhöhten Ansprüchen gerecht werden, je geringer der Blutverlust war und je kräftiger das Herz von vornherein ist. Wegen der eigentümlichen anatomischen Verhältnisse, die für die Capillaren in der Lunge bestehen — sie haben nicht einen allseitig gleichen Gewebsdruck auszuhalten, sondern springen ja, aufs äußerste verdünnt, behufs leichter Aufnahme des Sauerstoffes einerseits in das Innere der Alveolen vor, wo der osmotische Druck das Spannungsgleichgewicht herstellt — wird die Luft nicht in das korrespondierende Capillarsystem gepreßt, sondern nach den Alveolen zu, sich der Atemluft dann beimischend. Daß bei diesem Filtrationsprozeß vereinzelte Luftblasen auch den Weg in die Lungenvenen-Capillaren finden, ist nicht zu verwundern. So könnte es wohl auch einmal zu einem Todesfalle durch Embolisierung lebenswichtiger Gefäße im Gehirn oder Rückenmark oder der Coronararterien kommen und damit zu einem Ausgange, der nicht als Lungentod bezeichnet werden könnte, aber eine Rarität wäre es sicher, an die Seite zu stellen an Seltenheit dem Vorkommen paradoxer Embolien körperlicher Elemente.

Für die Erklärung der Lungencapillar-Embolie als Todesursache sprechen auch die Resultate von Druckversuchen am Gefäßsysteme, die Conty[48] und Hauer aufstellten. Während ersterer Autor sich auf Druckbestimmungen im Aortensysteme beschränkt und eine der injicierten Luftmenge parallel gehende Abnahme des Druckes, eventuell bis auf Null konstatiert, machte Hauer kombinierte Druckmessungen und fand im wesentlichen bei Sinken des Aortendruckes ein erhebliches Steigen des Druckes in der Pulmonalarterie. Nur hier und da kam es in dieser zu

vorübergehender Druckschwankung und -abnahme als Ausdruck der wechselnden Widerstandsfähigkeit des Herzens und des wechselnden Grades der Überfüllung seiner rechten Höhlen. Wo kämen auch die Lungenblutungen her, wenn nicht ein Überdruck in der Pulmonalarterie bestände? Es wäre außerdem geradezu zu verwundern, warum das überdehnte und sich doch kontrahierende Herz seinen Inhalt nicht weitergeben sollte an die blutleere Lungenarterie, wie es die Anhänger der „Herztod"-Hypothese rückschließend annehmen müssen.

Vor allem drängt sich uns bei Beurteilung meiner Versuchsresultate die Frage auf: Wo ist denn die Luft geblieben, die teilweise in so großen Mengen in die Venen injiciert wurde? In den großen Kreislauf ist sie nicht gekommen, im rechten Herzen, bezw. den großen Venen ist sie — wenn man nicht durch gar zu reichliche, plötzliche Injektion jede Zirkulation durch Embolie aller Pulmonalarterienäste aufhebt — nicht mehr, wenn man eine Zeitlang wartet. Auch nach Abzug des absorbierten Sauerstoffes entspricht die dann noch gefundene Luftmenge bei weitem nicht dem injicierten Quantum. Dies kann nur durch die Lungen nach außen entwichen sein. Hält man sich nicht an meine Erklärung der Lungencapillaren-Embolie als das die Zirkulation unterbrechende Moment, wie wollte man sich das bei wiederholter Embolie immer bessere Vertragen von Luft vorstellen? Es ist ja sehr gut möglich, daß die, wenn auch nur mikroskopischen Einrisse an den Capillaren, die durch die Blutungen dokumentiert werden, den Luftaustritt fortgesetzt erleichtern. Temperatursteigerung der eingedrungenen Luft kann ja event. diesen Vorgang noch etwas fördern.

Wie steht es nun mit den Einwänden Cohnheims gegen die Annahme eines Lungentodes? Cohnheim sagt: Die große Menge Luft, die man imstande ist bei vorsichtiger Injektion dem Tiere mit Erhaltung des Lebens einzuverleiben, könne so schnell nicht durch die Lunge abgegeben werden. Dagegen kann ich nur einwenden: Es bleibt eben keine andere Annahme übrig, als daß dies doch so schnell möglich ist, begünstigt durch die forcierten Atembewegungen des gegen die Erstickungsnot angehenden Tieres. Wo ist sonst die Luft geblieben?

Ferner sagt Cohnheim: „Der Tod eines Tieres tritt nicht ein, wenn nur die Hälfte der Lungengefäße frei ist.“ Es ist aber eben doch höchst wahrscheinlich, daß in den Fällen von Luftaspiration in die Gefäße, wo der Tod eintritt, viel mehr Capillaren embolisiert sind als nur die Hälfte. Gäbe es eine sichere Untersuchungsmethode dafür, ich glaube man würde dann kaum einen Lungenarterienast finden, der keine Luft enthielte. Hierfür sprechen auch die Angaben Lichtheims[49], wonach drei Viertel der Lungengefäßbahn verschlossen sein müßte, wenn es zu einem Absinken des Druckes in der Aorta kommen sollte; und ein solches Absinken ist ja sicher nachgewiesen worden.

Ein Widerspruch scheint mit dem Ergebnis meiner Untersuchungen zu bestehen in den Resultaten, die man erhalten hat, wenn man Luft in die arterielle Bahn injiciert. Außerdem, daß diese Versuche zur theoretischen Erklärung der Vorgänge bei venöser Luftembolie beitragen, sind sie direkt verwertbar zur Klärung der plötzlichen Todesfälle bei Caissonarbeitern, wobei allerdings noch anderes dazukommt. Solche Versuche sind angestellt worden von Uterhard[50], Jürgensen, Heller, Mager und von Schrötter[51], Feltz, Fébure, Laborde u.a. Alle betonen, daß die in die Arterien injicierte Luft im ganzen Gefäßsystem kreist, daß z.B. Luft, die man in die eine Arteria cruralis einspritzt, sehr bald an der anderen Vena cruralis, dem Blute beigemischt, auftritt. Klinisch wurde jedesmal plötzlicher Herzstillstand beobachtet. Heller, Mager und von Schrötter sahen Manegebewegungen, Lähmungen, Bewußtlosigkeit, Streckkrämpfe, spastische Lähmungen, Paraplegien usw., lauter Symptome, die auf eine eingetretene Capillarembolie im großen Kreislauf hinweisen. Bei den Sektionen findet man im Gegensatz zu dem Befunde bei venöser Embolie eine Hyperämie der Lungen, Luft im gesamten Kreislaufssysteme; gelingt es, die Tiere nach der Injection noch eine Zeit lang am Leben zu erhalten, multiple Nekrosen. Auch ich wiederholte den Versuch IV und konnte in allen Punkten die bisherigen Beobachtungsresultate bestätigen. Die in die linke Arteria femoralis injicierte Luft tritt so prompt in der rechten Vena cruralis auf, daß man dies Phänomen geradezu zur Messung der Strömungsgeschwindigkeit des Blutes

benutzen kann. Gleiche Verhältnisse müssen wir übrigens erwarten in den Fällen von Luftembolie von Magengefäßen aus, denn auch die Magenvenen passieren ein Capillarsystem, ehe sie in die Lunge kommen, und tatsächlich führt Jürgensen ausdrücklich an, daß er hierbei in allen Fällen Luft im gesamten Kreislaufe fand. Die Ursache des Unterschiedes im Befunde gegenüber demjenigen bei Lufteintritt in die Venen liegt auf der Hand. Beim Passieren der Capillaren des großen Kreislaufes, die einem allseitig gleich starken Gewebsdrucke ausgesetzt sind, tritt eine so feine Verteilung der Luft im Blute ein, daß die Lungencapillaren teilweise mühelos passiert werden. Alle gröberen Luftblasen, die auf dem Wege zur Lunge sich wieder durch Zusammenfließen gebildet haben, kommen so allmählich in die Lunge, daß eine gleichzeitige Embolisierung zahlreicherer Lungenarterien-Capillaren nicht zu erwarten ist. Die im großen Kreislaufe aber befindlichen Luftblasen können leicht in lebenswichtige Gefäße kommen und durch Embolie derselben den Tod verursachen.

Auf einen Punkt möchte ich noch eingehen. Wenn es nämlich klar ist, daß eine spontane Luftembolie nur vorkommt an den Venen, die einen zeitweise negativen Druck im Innern aufweisen, müssen wir für die Fälle, wo ein Lufteindringen in Venen zustande kam, an Uterus und Magen, noch nach anderen Hilfsmomenten suchen, und diese scheinen in mechanischen Verhältnissen gegeben zu sein. Beim Magen wird es bei erfolgender Blutung zu einer reflektorischen Contraction desselben kommen, und so kann dessen gasförmiger Inhalt — es muß hier ja nicht atmosphärische Luft sein — in das klaffende Gefäß gepreßt werden. Beim Uterus wirken, wie schon verschiedentlich hervorgehoben worden ist, mehrere Momente zusammen, so die Beckenhochlagerung durch Verstärkung der Atmung usw., Offenhalten der Scheide und Cervix durch Specula, Manipulationen in der Uterushöhle selbst, Klaffen der Gefäße.

Schließlich möchte ich noch kurz eingehen auf vorgeschlagene und eventuell in Betracht kommende therapeutische Maßregeln bei drohender oder eingetretener Luftembolie. Wie

immer wird das therapeutische Handeln nur dann zum Ziele führen, wenn es gestützt ist auf die Erkenntnis der pathologischen Vorgänge. So muß eine Lufteinblasung in die Lunge, wie sie von Blochmann empfohlen wurde, gerade schädlich wirken, indem so der Druck in den Alveolen erhöht wird. Die Gefahr einer Luftembolie bei Operationen am Halse usw. ist von verschiedenen Autoren als unterschätzt, von anderen wieder (Bottini[52]) als überschätzt angegeben worden. Den besten Schutz gegen die eingedrungene Luft bietet die Organisation unseres Körpers selbst, indem die Lunge wie ein Wall den großen Kreislauf schützt. Wären die Lungencapillaren beschaffen wie die Kapillaren des großen Kreislaufes, müßte man viel häufiger Todesfälle erwarten und zwar dann durch Embolien in diesem. Darauf macht auch Cohnheim aufmerksam, der erklärt, Luft sei viel gefährlicher als Fett. In jedem Falle wird man bei Operationen in der „gefährlichen Gegend" auf das Vorkommnis gefaßt sein, wird jedes Klaffen angeschnittener Venen zu vermeiden suchen, besonders sorgsam, wenn man in narbig geschrumpftem Gewebe operiert oder bei extendiertem Arm usw. Nach Tillmanns soll man die Wunde immer befeuchten, da Luftembolie nur von trockenen Wunden aus eintritt. Der Rat von Lafargue, unter Wasser zu operieren, hat nur geschichtliches Interesse, war aber für die damalige Zeit der sicherste, wenn auch am schwersten ausführbare. Beckenhochlagerung bei Manipulationen am puerperalen Uterus ist nach Möglichkeit zu vermeiden. Constatiert man Lufteintritt, so wird man sofort die klaffende Vene mit dem Finger verschließen. Kommt es nun zu schwererer Reaction, Atmungsstörungen u. dergl., so kann man in zweierlei Sinne sein therapeutisches Handeln einrichten. Entweder versucht man die Luft durch die Lunge hindurchzupressen, durch Anregung von Hustenstößen, Erbrechen, oder, wie ich empfehlen möchte, durch Vornahme einer Kochsalzinfusion in die verletzte Vene hinein, oder man sucht die Luft zurückzudrängen nach der Richtung ihres Eintrittes. Zu diesem Zweck macht man rhytmische Compressionen des Thorax mit abwechselnder Öffnung und Verschluß der verletzten Vene, oder der aufge-

suchten und incidierten Vena subclavia seitens eines Assistenten. Man kann so einen großen Teil der Luft wieder entfernen. In jedem Falle wird man aber dadurch die Luft weit in die Venenstämme zurückdrängen (s. a. Versuch V) und so einen Zustand schaffen, als wäre Luft in kleineren Dosen allmählich injiciert worden. Zugleich erleichtert man durch diese Maßregel die Arbeit der Lungen. Amussat empfiehlt Ansaugung der eingedrungenen Luft aus dem Herzen vermittelst eines von der Wunde aus bis in den Vorhof vorgeschobenen Tubulus. Man würde so eine bessere Vis a tergo für die Lunge schaffen, als es das luftüberfüllte Herz ist. In demselben Sinne wäre eine Punktion des rechten Herzens empfehlenswert. Ich habe dieselbe mit negativem Resultate versucht (Hund VI), doch geben Demons und Begonin[58] an, daß es ihnen gelungen sei, Hunde, denen sie Luft injiciert hatten, durch diese Manipulation am Leben zu erhalten. Der Gedanke einer Stickstoff oder Luft absorbierenden, für den Körper unschädlichen Substanz in das Gefäßsystem durch die verletzte Vene einzuführen, dürfte wohl vorläufig Hypothese bleiben. Einatmenlassen von Sauerstoff unter geringerem Druck als dem der atmosphärischen Luft wäre in doppelter Richtung empfehlenswert.

Manches, was ich in der Arbeit gesagt habe, ist im Einzelnen schon von anderen Autoren gesagt worden, und wohl gibt es Forscher, die eine Lungencapillarembolie bei Luftaspiration als Todesursache annehmen (Hauer), aber die meisten huldigen der Anschauung vom „Herztod", und diese wird auf den Hochschulen gelehrt. Darin bestand die Berechtigung. Versuche von neuen Gesichtspunkten aus anzustellen, wodurch wohl zugleich manche Einzelheit weitere Deutung gefunden hat.

Zum Schlusse möchte ich es nicht versäumen, meinem Freunde Herrn Dr. E. Franke für seine Assistenz bei den Versuchen, und Herrn Cand. med. Löwenberg für die Ausführung der Narkosen meinen besten Dank auszusprechen.

Zu ganz besonderem Dank fühle ich mich aber verpflichtet meinem hochverehrten Chef, Herrn Geheimrat Orth für die Anregung zu dieser mich in so hohem Grade fesselnden Arbeit.

Literatur.

1. Morgagni: De sede ac causis morborum. Cap. V. § 12 sqq. 1760.
2. Haller: Elementa physiologica. 1757. T. I. p. 196.
3. Tissot: Traité des Nerfs. Tom. II. p. 85. 1784.
4. Portal: s. bei Bichat, Mémoires sur plus, malad. Paris 1800. T. II. p. 268.
5. Harder: Apiarium observat. med. et exper. physicis refertum. Bas. 1687. p. 114.
6. Brunner: Acta nat. cur. Dec. 3. an 4. obs. 73. 1684. — Exper. nova circa pancreas. Amst. 1683. p. 21.
7. Procès-verbaux de l'école vétérinaire d'Alfort. Page 9 (Verrier) 1806.
8. Dupuytren: Procès-verbaux de l'école vétérinaire d'Alfort. p. 22. 1820.
9. Redi: Opera Tom. V. 1667.
10. Camerarius. Ephem. naturae curiosa Dec. 2 an. 5 obs. 53. 1686.
11. Sproegel: Experimenta circa varia venena. 1759.
12. Méry, Mémoires de l'Académie des sciences. pag. 167. 1707.
13. Magendie Journal de Physiologie. Tom. I. pag. 80. 1821.
14. Roux: Journal hebdomadaire. Tom. II. p. 165. 1833. — Gazette méd. de Paris 1838. No. 6. p. 90.
15. Leroy d'Etiolles, Note sur les effets de l'introd. de l'air dans les veines in arch. général de méd. 1823. T. III. p. 410. — Journal de Physiologie Tom VIII. pag. 97. 1828.
16. Piédagnel, Journal de Physiologie. Tom. IV. pag. 80. Recherches sur l'emphysème. 1829.
17. Warren: The Edinburgh med. and surgic. Journ. 1837. CXXXIII. p. 552. — Americ. Journ. of the med. sciences. vol. X. p. 545.
18. Joffre: Gazette médicale No. 22. 1834.
19. Mercier et Vigla: Journal des connaissances médico-chirurgicales. Septembre. p. 108. 1836. — Gazette médicale de Paris 1838. p. 236. — Gazette médicale de Paris. 1837. No. 31, p. 481.
20. Godemer, Österr. medic. Wochenschrift. No. 28. 1842. p. 683. 684. Cueil de la soc. méd. d'Indre et Loire 1841. 2. Trim.
21. Sabatier: Méd. opératoire Paris 1832. T. I. p. 82.
22. Castara: Straßburger Dissertationssammlung. 1828.
23. Saucerotte: Thèse de Strasbourg. No. 845. 1828.
24. Delpech: Mémorial des hôpitaux du Midi. Avril 1830. No. 16. p. 231.
25. Ulrich in Coblenz: Med. Zeit. f. Heilk. in Pr. 1834. No. 28. — Journal des connaissances médico-chirurgicales. Nov. 1834. p. 91.
26. Clemot: Lancette française 30. Nov. Tom. IV. No. 24. p. 95. 1830.
27. Putégnat: Thèse de Paris 1834. 24. Mai. No. 156.
28. Amussat: Recherches sur l'introduction accidentelle de l'air dans les veines. Paris 1839. — Mémoires de l'académie royal de médicine Tom. V. p. 68. 1835. — Gazette médicale T. V. p. 451. 1837. — Gazette médicale T. VI. p. 156.

29. Tillmanns Lehrbuch der allgem. Chirurgie 1897. S. 64.
30. E. Meyer: Über Luftembolie bei Sinusoperationen. Arch. f. Ohrenheilkunde. 49. Bd. S. 241.
31. Jürgensen: Lufteintritt in die Venen, Deutsches Archiv für klin. Med. 31. Bd. S. 441. — Luft im Blute, Deutsches Arch. f. klin. Med. 41. Bd. 1887. S. 569.
32. Lionet: Journ. de Chirurgie. Août. 1845.
33. Olshausen: Monatsschrift für Geburtskunde Bd. 24. p. 369. Über Lufteintritt in die Uterusvenen.
34. Blochmann: Aer in venis causa mortis. J.-D. Leipzig 1843.
35. Hübl: Über Luftembolie bei plac. praevia. Wien. klin. Wochenschr. Bd. XIII. 1900. No. 5. S. 111.
36. Panum: Exper. Beiträge zur Lehre von der Embolie, Dieses Archiv. 25. Bd. 1862. S. 499.
37. Poiseuille: Lettre sur les causes de la mort parsuite de l'introd. de l'air dans les veines. Gaz. méd. 1837. No. 42. p. 671.
38. Passet: Über Lufteintritt in die Venen. Arbeiten a. d. Pathol. Inst. zu München. 1886. S. 293ff.
39. Hauer: Erscheinungen im großen und kleinen Kreislaufe bei Luftembolie. Zeitschr. f. Heilkunde XI. 1890. S. 159.
40. Bichat: Recherches physiologiques sur la vie et la mort. p. 274.
41. Bell Charles: Prakt. Versuche. Übers. von Dr. Bengel, Tübingen. 1842. p. 16.
42. Nysten: Recherches de physiologie et de chemie pathologiques in Recherches physiologiques sur la vie et la mort. Paris 1811.
43. Dénot: Lettre sur la manière toute phys., dont la mort arrive dans les cas d'introd. d'air dans les veines. Gazette médicale 1837. No. 46. p. 762.
44. Wallis E: Über Lufteintritt in die Venen mit Mitteilung eines Todesfalles durch Lufteintritt in den sin. transv. sin. verursacht. 1895. Stockholm.
45. Cohnheim: Vorlesungen über allgem. Pathologie. Berlin 1877. I. Aufl. 1. Bd. S. 180.
46. Peyer: J. C. Parerga anat. et med. Ed. III. L. B. 1736. p. 259.
47. Schmaus: Grundriß der pathol. Anatomie. 5. Aufl. 1899. S. 39.
48. Couty: Etude expér. sur l'entrée de l'air dans les veines. Gaz. méd. de Paris. 1876.
49. Lichtheim: Die Störungen des Lungenkreislaufes und ihr Einfluß auf den Blutdruck 1876. S. 65.
50. Uterhard: Zur Lehre von der Transfusion. Berliner klin. Wochenschrift. Jahrg. 1870. S. 43ff.
51. Heller, Nager und v. Schrötter: Vorläufige Mitteilung über Erkrankungen der Caissonarbeiter. Wiener klin. Wochenschrift. No. 26. 1895. — Zeitschr. für klin. Med. Bd. XXXII. Suppl.-Heft.

52. Bottini: Chirurgie des Halses.
53. Demons und Begonin: Über den Tod durch Lufteintritt in die Venen. Soc. de Biologie in Paris. Sitzung v. 22. I. 98.
54. Wepfer: Über Eintritt von Luft ins Venensystem. 1685.
55. Studer: De aësis sub operationibus chirurgicis in venas introitu. J.-D. 1838. Berlin.
56. Legallois: Journal hebdomadaire. T. III. 1829.
57. Larrey: Journal hebdomadaire. T. III. 1829. — Clinique chirurgicale Tom. I. p. 357. 1830.
58. Handyside: Journal médical et chirurgical d'Edinbourg. Vol. XLIX. p. 408. 1837.
59. Bonley: Lancette française (20. juillet. Tom. XI. p. 851. 1837. — Bulletin de l'Académie No. 11 und 12. 1839.
60. Velpeau: Bulletin de l'Académie. Tom. I. p. 896. 1837. — Gazette médicale. T. VI. p. 113. 1838.
61. Feltz V.: Expériences démontrant le rôle de l'air introduit dans les systemes artériel et veines. Note de V. Feltz. Compt. rend. Tom. 86. 1878. Traité des embolies capillaires. Paris 1870.
62. Sectionsbericht a. d. Klinik Billroth vom 31. I. 1884.
63. Sectionsberichte a. d. Klinik Gussenbauer. November 1894 und November 1895.
64. Fébure A.: Expériences comparatives sur la décompression brusque et sur l'injection d'air dans les artères. Nancy 1879.
65. Lesse: Zeitschr. für Geburtshilfe und Gynäkologie 1896. Bd. 35. S. 185. Ein weiterer Fall von Luftembolie bei plac. praevia.
66. Heuck: Zeitschr. f. Geburtsh. und Gynäk. 1894. Bd. 28. S. 140. Ein neuer Fall von Luftembolie bei plac. praevia.
67. Braun G.: Tod bedingt durch Eindringen von Luft in die Venen des Uterus. Wiener med. Wochenschr. Bd. 33. 1883. No. 27 u. 28.
68. Freudenberg: Centralbl. f. Gynäkologie 1894. N. 20. Über Luftembolie bei plac. praevia.
69. Kramer: Über den Lufteintritt in die Venen des Uterus bei plac. praevia — Zeitschrift f. Gynäkologie und Geburtshilfe. Bd. 14. 1887. S. 489.
70. Zorn: Ein Fall von Luftembolie bei plac. praevia. Münchener med. Wochenschr. 1898. Nr. 18.
71. Sternberg: Zwei Fälle von Luftembolie ins Herz. Centralbl. für Chirurgie. II. 1899.
72. Ziegler: Allgem. Pathologie. 9. Aufl. Jena. 1898. S. 61.
73. Heineke: Lufteintritt in die Venen während einer Operation, Deutsche Chirurgie. Lief. 18. 1885. S. 64.
74. Muron und Laborde: Comptes rendus des séances et mémoires de la soc. de biologie Tom. V. Sitzungen vom 25. I. bis zum 29. III. Paris 1874.

75. Laborde: Effets de l'introduction de l'air dans la circulation artérielle. Soc. de biologie. 1873.
76. Cless: Luft im Blute, Stuttgart 1854.
77. Cassaet E.: Des accidents de l'entrée de l'air dans les veines comparés à ceudes ouvriers tubistes. Bordeaux. 1889. — De la pathogénie des accidents de l'air comprimé. Bordeaux 1886.
78. Cormack: Diss. ou the presence of air in the organs of circulation. Edinb. 1837.
79. Kettler: Diss. de vi aëris in venas animalium hominumque intrantis. Dorpati 1829.
80. Litzmann: Arch. f. Gynäkologie Bd. II. 1871. S. 176.
81. John Swinburne: Med. and surg. rep. April 23. 1859.
82. May G.: Brit. med. Journal. 1857. No. 23.
83. Raciborsky: Mém. de l'académie royale de méd. Tom. IX. S. 606.
84. Vachetta: Sur l'embolismo gazoso etc. Pisa. 1880.
85. Birch-Hirschfeld: Lehrbuch der path. Anatomie S. 1285.
86. Staude: Über den Eintritt von Luft in die Gebärmutter. Zeitschr. f. Geb. und Gynäk. III. S. 190.
87. Davidson: Chas. Lancet I. 23. 1885.
88. Bruler: The Chicago med. Journ. March. 1858.
89. Depaul: Gaz. des hôpitanx. 1860. No. 91.
90. Barnes: The Lancet. 1861. Vol. I. No. 15.
91. Hervieux: Gaz. des hôp. 1864. No. 8.
92. Cordwent: St. Georges Hospital Reports. Vol. VI. 1871—72. London.
93. Hegar: Berichtigung und Nachtrag zu meinem Aufsatze: Saugphänomene am Unterleib. A. f. Gyn. Bd. V. 1873.
94. Winkel: In den Verhandlungen der gynäk. Section der 49. Versammlung Deutscher Naturf. und Ärzte in Hamburg. 1876. Arch. f. Gynäk. Bd. X. 1876.
95. Ollivier: Un diction de méd. Deuxième éd. Tom. II. p. 64. Paris 1833.
96. Wynn W.: The Lancet. 1861. Vol. I. No. 15.
97. Artikel „Embolie" in Eulenburgs Realencyclopädie.
98. Scanzoni: Beiträge zur Geburtskunde und Gynäkologie. Bd. 3. 1855. S. 181.
99. Wintrich: Schmidts Jahrbücher. 1848. Bd. 57.
100. Duvernoy: Württ. Korresp.-Blatt. 37. 1856.
101. Simpson: In John Reids Physiological, anatomical and pathologicales researches. XXIV. 1848.
102. Bouilland: Rapport sur l'introduct de l'air dans les veines. Paris 1838. p. 66.
103. Dupuytren: Archives générales de médecine Tom. V. p. 430. 1824.
104. v. Schrötter: Zur pathol. Anatomie der Decompressionserkrankungen. Verhandlungen der Deutschen path. Gesellsch. 1899. S. 155.

105. Levy: Hosp. Medelelsen, Bd. VI. 1853.
106. Kézmarsky: Über Lufteintritt in die Venen des puerperalen Uterus. Arch. f. Gynäkologie XIII. S. 200. 1878.
107. Gannet: Boston med. and surg. Journ. CVI. 2. 1882.
108. Mitchelt: Chicago Medicine 1896 Febr.
109. Schnell: Über einen Fall von Gasblasen im Blute einer nach Tymp. uteri gestorbenen Puerpera. Monatsschr. f. Geb. und Gynäk. Bd. IV. Heft 3.
110. Wächter: Über emphysematöse Fäulnis abgestorbener Früchte und Physometra. J.-D. München 1875.
111. Playfair: A treatise on the Science and Practice of Midwifery. Vol. II. 1876. London.
112. Gurlt: Archiv f. klin. Chirurgie. VIII. S. 219.
113. Boss: J.-D. über placenta praevia. Breslau 1894.
114. Hoppe-Segler: In Müllers Archiv. 1857.
115. Orth: Specielle path. Anatomie. Bd. 1a. 1887. S. 25.

XXIV.

Über Pigmentbildung und Organisation, speciell in einem extraduralen Hämatom.

(Aus dem Pathologischen Institut in Bonn).

Von

Dr. Richard Milner,

früherem Assistenten des Instituts, z. Z. Assistenzarzt an der Kgl. Charité.

Die Vorgänge, die sich im tierischen Organismus entwickeln, wenn irgendwo in lebenskräftigen Teilen von ihm Blut liegt, das von der Zirkulation ausgeschlossen ist, sind seit langer Zeit Gegenstand von Untersuchungen und Erörterungen gewesen. Daß sie Beachtung verdienen, ist schon dadurch zum Ausdruck gekommen, daß Virchow gleich zu Beginn seiner Laufbahn, vor jetzt über 50 Jahren, Experimente über die Organisation des Thrombus angestellt und über die Veränderungen der roten Blutkörperchen stagnierenden Blutes eine Abhandlung im ersten Bande dieses Archivs veröffentlicht hat,[1] die durch die Fülle der in ihr verarbeiteten Beobachtungen noch heute unsere Bewunderung erregt, wenn auch die dama-

ligen Ansichten Virchows seitdem in manchen Punkten richtiggestellt, in anderen ergänzt werden mußten. Aber eine vollständige Einigung in den Vorstellungen über die Veränderungen des Blutes selbst, die Tätigkeit des umgebenden Gewebes und die Bildung von Pigment ist noch nicht erreicht.

Wenn man die Widersprüche zwischen den verschiedenen Antworten sieht, die auf jede der dabei zu entscheidenden Fragen gegeben worden sind und die ausgedehnten experimentellen Untersuchungen, aus denen sie meist gewonnen worden sind, betrachtet, so leuchtet sofort ein, daß jene Widersprüche zum großen Teil nur dadurch sich erklären, daß unter verschiedenen Verhältnissen die Vorgänge, um die es sich hier handelt, verschieden verlaufen, und daß die Gegensätze der Ansichten nicht so schroff geworden wären, wenn man nicht bisweilen zu sehr hätte verallgemeinern wollen. Wir wissen heute, zumal aus experimentellen Ergebnissen, daß die chemische Znsammensetzung des Hgb. der verschiedenen Tierarten, ferner besondere lokale Verhältnisse, zumal die Durchfeuchtung von der Umgebung her, und endlich die individuellen, nicht genauer definierbaren Eigenschaften des einzelnen Blutkörperchens, der verschiedenen Gewebszellen oder auch des ganzen Individuums einen entscheidenden Einfluß auf die besondere Gestaltung der Pigmentbildung haben. Den ursächlichen Zusammenhang dieser Besonderheiten zu verfolgen hat darum nicht nur Reiz, sondern auch, wie schon Virchow in jener berühmten Arbeit betont hat, Wert, und so möchte ich im folgenden zusammenstellen und erörtern, was ich bei der Untersuchung eines großen, etwa vier Wochen alten äußeren Hämatoms der Dura gefunden habe. Hier wird eine beträchtliche Blutmenge, zwischen wenig proliferationsfähigen Geweben abgeschlossen, sehr allmählich resorbiert und organisiert, und so kann man aus dem Nebeneinander sehr verschiedene Stadien dieser Vorgänge das Nacheinander ablesen.

Das Objekt wurde gewonnen bei der Sektion eines 57 Jahre alten ehemaligen Bergmanns G., der in Bonn seine Invalidenrente verzehrte und vertrank. Er war schon am 2. Februar 1896 in vollständig betrunkenem Zustand in die chirurgische Klinik gebracht, von dort

aber, als er weiter keine krankhaften Erscheinungen zeigte, entlassen worden. Am 11. Februar wurde er Morgens vor seiner Wohnung halb bewußtlos und in ganz durchfrorenem Zustand gefunden und zur chirurgischen Klinik gebracht. Bestimmte Angaben oder Klagen war er weder bei seiner Aufnahme, noch während der späteren Behandlung zu äußern imstande. An beiden Füßen trat Erfrierungsnekrose ein, am rechten mußte die Pirogoffsche Amputation, am linken die Exarticulation sämtlicher Zehen gemacht werden. Die Wunden granulierten schlecht. wurden später oberflächlich inficiert, das Bewußtsein blieb gestört, der Kranke fing an zu phantasieren, die Nahrung zu verweigern und starb in Inanition. Cerebrale Herdsymptome waren wiederholt gesucht worden, aber nicht zu finden gewesen.

Das wichtigste Ergebnis der am 11. März vorgenommenen Sektion war folgendes: Das Schädeldach zeigt in seinem hinteren Teil zu beiden Seiten mehrere durch seine ganze Dicke hindurchgehende Spalten und Sprünge, die sich auf die Basis fortsetzen und dort durch weitere vermehrt werden. Das schwere, an Diploe arme Schädeldach läßt sich ziemlich leicht von der Dura abheben. Danach zeigt sich der hintere Teil der Dura beiderseits durch je eine rundliche, graubraune, flache, kuchenförmige Auflagerung größtenteils bedeckt, deren Oberfläche im allgemeinen glatt, aber an mehreren Stellen teils durch das Aufsägen, teils, wie ein Blick auf die Innenfläche des Schädeldachs zeigt, bei der Abnahme des letzteren durch Einreißen oder Abreißen kleiner Teile der Auflagerung verletzt ist. Die Farbe der Innenfläche des Schädeldachs ist im allgemeinen graugelb, in den Pacchionischen Grübchen finden sich rotbraune und gelbbraune Gewebsfetzchen, die mikroskopisch aus faserigem Bindegewebe mit viel grünem, gelbem und rotbraunem, teils körnigem, teils kristallinischem Pigment bestehen. Die Dura der Konvexität ist wenig gespannt, nirgends durchscheinend, vorn grauweiß, von braunen Pacchionischen Granulationen durchbohrt, hinten zum größten Teil bedeckt von den schon erwähnten flachen, rundlichen Auflagerungen. Diese haben, soweit sie unverletzt sind, eine glatte, grauviolette Oberfläche mit einem rotgelben Rande; am mittleren Rande der rechten liegt eine Gruppe von dunkelvioletten Flecken. Die Auflagerung der linken Seite ist mit ihrem hinteren und unteren Teil noch zwischen Dura und Schädelbasis verborgen, ihr vorderes Ende ist am Schädeldach hängen geblieben, ihr innerer Rand nähert sich bogenförmig von vorn nach hinten der Mittellinie und erreicht sie hinten in der Sägefläche. Durch die beim Sägen und Abreißen des Schädeldaches entstandenen Einrisse zeigt sich ihr Inhalt als eine in den dünneren Randteilen graue oder hellgraubraune, im dickeren Zentrum dunkelrotbraune Gerinnselmasse von fester Konsistenz, teils bröckelig, teils blätterig. Ihre Dicke beträgt im Zentrum ca. $1^1/_4$ cm, nimmt nach hinten wenig, nach vorn aber stark ab. Ihr äußerer Überzug wird gebildet von einer grauen, leicht durchscheinenden, ca. 1 mm dicken Haut.

Die Auflagerung der rechten Seite läßt sich ganz übersehen: sie ist ziemlich rund, 8 cm im Durchmesser groß, 2 cm hinter dem querverlaufenden Ast der Arteria meningea media anliegend, die Mittellinie eben erreichend. Sie ist flacher als die der linken Seite, in der Mitte nur etwa $^3/_4$ cm dick, nach den Rändern hin gleichmäßig abnehmend. Ihr Inhalt besteht ebenfalls aus graubraunen und rotbraunen festen Gerinnselmassen. Im Sinus longitudinalis ist Speckhaut, hinten mit Cruor gemischt.

Die Innenfläche der Dura ist beiderseits in ganzer Ausdehnung von gefäßreichen membranösen Auflagerungen bedeckt, die teilweise äußerst zart, an anderen Stellen bis 1 mm dick sind. Die der linken Seite enthalten sehr deutliche große Gefäßbäume, sind sonst fast farblos, nur fleckenweise etwas gebräunt; die der rechten Seite bilden um eine runde, 7 cm im Durchmesser große Lichtung, die gerade an der Stelle der äußeren Auflagerung liegt, dunkle, gelbbraune bis braunviolette Wolken. Die Membranen haben eine überall feuchte und spiegelnde innere Oberfläche und lassen sich in großen Lappen von der Dura abziehen.

Die Pia der Convexität ist etwas milchig getrübt.

Die Oberfläche des Gehirns zeigt an der Spitze beider Stirnlappen und am rechten Hinterhauptlappen je einen dreimarkstückgroßen braunen Defekt mit fetzigem Grunde, in dessen Umgebung die Rinde stellenweise stark gebräunt ist; kleinere Defekte derselben Beschaffenheit finden sich zerstreut auf der Convexität und besonders in den Seitenteilen.

Die Innenfläche der Dura an der Basis mit geringem braunem Anflug.

An der Schädelbasis haftet die Dura ziemlich fest; bei ihrer Herausnahme ergibt sich, daß die braune Auflagerung der linken Seite zwischen Dura und Schädel bis in die Höhe des Abganges des Tentorium cerebelli reicht. Rechts findet sich in Höhe des Tentorium noch eine dritte, etwa markstückgroße flache Auflagerung. Die Spalten und Sprünge des Schädeldaches setzen sich, wie schon erwähnt, auf die Schädelbasis fort und einzelne neue Sprünge kommen hier hinzu.

Die weitere Sektion ergab kurz: Starke Abmagerung; an beiden Füßen belegte, klaffende Amputationswunden; alte Frácturstelle am rechten Unterschenkel. Arthritis deformans beider Ellbogengelenke. Pleuritis chronica adhaesiva partialis duplex, Emphysema pulmonum, Gangraena et Pneumonia lobi inferioris sinistri, Diverticulum oesophagi, Peritonitis chronica adhaesiva convexitatis hepatis, Hyperplasis pulpae lienis; Magen und Därme auffallend stark kontrahiert.

Aus der oben gegebenen Beschreibung der Auflagerungen auf der Außenseite der Dura geht hervor, daß wir in ihnen teilweise schon organisierte Hämatome vor uns haben, die in der bekannten Weise dadurch entstanden waren, daß bei der Zertrümmerung des Schädeldachs Zweige der Meningealarterien zerrissen sind. Die Auflagerungen sind beim Abnehmen des

Schädeldachs fast ganz an der Dura hängen geblieben, haben also mit ihr jedenfalls festere Verbindungen als mit dem Knochen. Daß aber links ein Stück abgerissen ist und am Schädeldach haftet, deutet schon darauf hin, daß auch mit ihm Verbindungen bestehen, die man sich beim vorsichtigen Abziehen dieses Hämatomfetzens leicht als feine Fäden zu Gesicht bringen kann, die sich mikroskopisch als gefäßführende Bindegewebsstränge herausstellen. Auch zwischen Hämatom und Dura kann man dieselben Fäden, nur zahlreicher und stärker, nachweisen, oft sehr schräg von der Dura zum Hämatom verlaufend. Zerreißt man die Verbindungsfäden, so entstehen an den beiden sonst glatten Oberflächen des Hämatoms Risse und feinste Grübchen, die man bei genauerem Zusehen in großer Zahl, auch außen, findet. Sehr bemerkenswert ist ein Farbenunterschied zwischen der unteren Überhäutung des Hämatoms und der äußeren; während diese grau ist, ist jene braun und enthält in großer Zahl dunkelblaurote, etwa linsengroße, vielfach zusammenfließende Flecke, wie ich sie schon am inneren Rande des rechtsseitigen Hämatoms erwähnt habe, wie sie aber an der Außenseite beider Hämatome nur in geringer Zahl zu finden sind. Nach dem Abziehen des Hämatoms kommt ferner nicht, wie an der Schädelinnenseite, eine unveränderte Duraoberfläche zum Vorschein, sondern diese bleibt noch bedeckt von dunkelblauroten und rotbraunen Flecken, die selbst wieder glatt überzogen und deutlich vascularisiert sind. Es ist leicht zu erkennen, daß diese Flecken nichts anderes sind als junge Blutungen, die erst entstanden sind, als die großen Hämatome schon in Organisation begriffen waren. In jungem gefäßreichem Gewebe, wie es sich bei der Organisation des Hämatoms entwickelt hat, sind sie ja nichts Auffallendes; hier dürfte aber ein besonderer, ursächlicher Faktor zu ihrer Entstehung beigetragen haben, nämlich die allmähliche, mit der Organisation Schritt haltende Eindickung und Verkleinerung des Blutergusses, bei der die Dura sich dem Schädel wieder näherte, ihre mehr konvexe Gestalt und die frühere stärkere Spannung wieder annahm und so Verschiebungen gegen die untere Oberfläche des Hämatoms erlitt, bei der es notwendig zur Zerreißung

kleiner, zartwandiger, junger Gefäße kommen mußte. Die äußere Oberfläche des Hämatoms und die innere des Schädeldaches behielten ihre Gestalt, und so kam es zwischen ihnen nicht zu Verschiebungen und Nachblutungen. Die Tatsache der nachträglich entstandenen Blutergüsse ist jedenfalls bemerkenswert, weil sie Unregelmäßigkeiten erklärt, die sich bei der späteren Untersuchung des bindegewebigen Hämatom-Überzuges herausstellen werden.

Die äußere graue Überhäutung des Hämatoms ist etwas dicker als die untere braune, unregelmäßig in der Dicke wie diese, aber ohne Zurückgebliebensein des Centrums gegenüber der Peripherie, woraus nochmals ersichtlich, daß die äußere Überhäutung nicht etwa von der Dura ausgegangen ist, vom Rande her sich allmählich gegen die Mitte hin vorschiebend, sondern daß sie von den Gefäßen des Schädeldaches stammt.

Gegen die Gerinnselmasse im Innern sind die beiden häutigen Überzüge ziemlich scharf abgesetzt, vielfach von ihr glatt abgehoben. Daß die untere Membran dunkler ist als die obere, erklärt sich damit, daß bei dem allmählichen Festwerden des Blutergusses eine teilweise Senkung der spezifisch schwereren roten Blutkörperchen und eine stärkere Anhäufung von ihnen über die Dura zustande kam; und daß die untere Membran, trotz der reichlicheren Vascularisation von der Dura aus, dünner und, wie sich auch bei der mikroskopischen Untersuchung später herausstellt, fester ist als die obere, beruht auf der größeren Festigkeit und weniger leichten Organisierbarkeit der an roten Blutkörperchen reicheren unteren Schicht im Vergleich mit der oberen, an Plasma reicheren.

Das Präparat wurde zur Härtung in Joressche Salzformalinlösung eingelegt.

Die Härtung in Alkohol hätte sich für meine Zwecke nicht empfohlen, einmal wegen der dabei eintretenden Zerstörung des Hgb., ferner weil das Hämatoidin, das bei der Blutpigmentbildung eine große Rolle spielt, in Alkohol vielleicht nicht ganz unlöslich ist, da es wahrscheinlich mit Bilirubin identisch ist. Wenn ich also später ein diffuses Auftreten von Hämatoidin konstatiere, so glaube ich darin eine schon von Anderen beobachtete reine Erscheinung des pathologischen Lebens sehen und sie als solche verwerten zu dürfen. Die nach der Formalinhärtung zum

Zweck der Einbettung in Colloidin notwendige kurze Anwendung von Alkohol hat das Hämatoidin, wie sich zeigen wird, nirgends, auch nicht in den centralen Teilen des Thrombus, wo es am spärlichsten vorhanden war, extrahieren können. Hämatoidin ist in Alkohol zu wenig löslich, als daß man durch nachträgliche Lösung und damit zusammenhängende Imprägnierung des ganzen Präparates das diffuse Auftreten von Hämatoidin, zumal in der derben Dura, wo wir es später finden werden, erklären dürfte. Das durch Formalin in Hämoglobin-haltigem Gewebe sich abscheidende braune und schwarzbraune Pigment, auf das in den letzten Jahren aufmerksam gemacht wurde, ist weder mit Hämosiderin, noch mit Hämatoidin, auf die es in meinem Fall hauptsächlich ankommt, zu verwechseln; doch komme ich später noch darauf zurück.

Um auch die Pachymeningitis interna nebenbei zu untersuchen, machte ich zunächst Schnitte von einer Stelle, die auf beiden Seiten Auflagerungen trug.

An diesen fand ich schon außerhalb des Randes der makroskopisch sichtbaren inneren Auflagerung Blutungen zwischen den Fasern der Dura selbst, aus noch ziemlich unveränderten roten Blutkörperchen bestehend, in deren nächster Nähe die Spindelzellen der Dura und größere Rundzellen kleine braune und grüne Pigmentkörnchen erhielten. In der Richtung nach der von dem äußeren Hämatom bedeckten Durastelle hin wurden die Blutungen reichlicher, bildeten in den inneren Duraschichten eine immer dickere Lage und gingen ohne scharfe horizontale Grenze in die Blutergüsse der Pachymeningitis interna über, deren innere Bedeckung ohne Unterbrechung in die innerste Schicht der unveränderten Dura überging. Für diese Stelle ist also die früher verallgemeinerte Auffassung des internen Hämatoms der Dura als Bluterguß in die Capillarschicht der Dura zutreffend.

An Schnitten aus anderen Stellen aber ist eine starke pigment- und gefäßhaltige Membran oder flächenhafte Anhäufung teilweise zerfallener roter Blutkörperchen in einer solchen Membran so scharf gegen die Innenfläche der Dura, der sie aufgelagert ist, abgegrenzt, daß hier die Virchowsche Erklärung des inneren Hämatoms als die richtige erscheint, nämlich die einer gefäßhaltigen Auflagerung auf die Dura. Bezüglich ihrer Entstehung könnte man wegen der unzweifelhaft traumatischen Ursache des äußeren Hämatoms auf den von Sperling und Huguenin vertretenen Gedanken kommen, einen Bluterguß auf die Innenfläche der Dura und seine spätere Organisation als Ursache der Membranbildung anzusehen. Dem widerspricht jedoch für meinen Fall, daß die Dura der abhängigen Teile und der Basis verhältnismäßig frei von inneren Auflagerungen ist, ferner, daß in dicken Teilen der Membran oft, wie in der erwähnten Lichtung rechts, sehr wenig, an dünneren Stellen gar kein Pigment zu finden ist.

Ich glaube also, daß die innere Membranbildung schon vor dem Trauma bestanden, und daß es sich in unserem Fall

bei einem notorischen Säufer um eine zufällige Kombination einer eigentlichen Pachymeningitis mit traumatischen Blutungen in die Capillarschicht der Dura und, wie die farblose Lichtung auf der rechten Seite besonders schön erkennen läßt, in die gefäßhaltige Membran der Pachymeningitis interna handelt. Der Auffassung van Vleutens (Diss. Bonn 1898), daß in diesem Fall die Blutung die alleinige Ursache der Pachymeningitis gewesen sei, kann ich mich nicht anschließen.

Die äußere Auflagerung stellt sich bei mikroskopischer Untersuchung am Rande zunächst dar als eine von der Dura scharf abgegrenzte, ganz allmählich an Dicke zunehmende, pigment- und gefäßreiche Membran, in den unteren Schichten straffer, in den oberen lockerer gebaut. Das Pigment besteht meist aus braunen und grünen Körnchen, die in Zellen liegen, den Kern freilassend, außerdem kommt fleckweise gelbes Pigment in diffuser oder körniger Form in Zellen vor und braunrote Hämatoidinkristalle inner- und außerhalb von Zellen, endlich unveränderte rote Blutkörperchen, gelegentlich deutlich um ein Gefäß angeordnet. Letztere sind die mikroskopischen Spuren jüngst vergangener Blutungen, die wir schon früher bei makroskopischer Betrachtung hatten erkennen und erklären können. Das Nebeneinander all der verschiedenen Pigmente in der vascularisierten Neomembran ist, wie die weitere Erörterung und Untersuchung unseres Falles ergeben wird, nur zu verstehen bei der Annahme, daß solche Nachblutungen auch früher schon zu verschiedenen Perioden stattgefunden haben. Das Pigment ist, worauf schon die Farbenunterschiede hinweisen, in den unteren Schichten der neuen Membran, die zugleich dichter, straffer und parallelfaserig sind, reichlicher als in der oberen, lockerer und unregelmäßig gewebten. Die Gefäße treten unten in großer Zahl aus den der Dura aufliegengen Zweigen der Arteriae meningeae in die Neomembran ein, immer in sehr schräger Richtung, der Dura fast parallel, meist nach der Mitte des Hämatoms hin ansteigend, selten in entgegengesetzter Richtung, und verzweigen sich in horizontalen Flächen nach allen Seiten hin, sodaß auch an radiären Schnitten ganz quer getroffene Gefäße sich finden. Der Übertritt aber aus den unteren Schichten in die mehr medialen erfolgt immer sehr allmählich, größere Strecken senkrechten Verlaufs findet man unten nicht. Anders oben, in den dem Schädeldach anliegenden Teilen der Membran, wo in dem lockereren, weniger zellreichen Gewebe die Gefäße eine viel unregelmäßigere, baumartige Verzweigung haben. Ihre Zahl ist entsprechend der geringen Proliferationsfähigkeit des Knochens geringer, selten trifft man grade eine Eintrittsstelle eines Gefäßes in die obere Membran, öfter aber kann man aus einem Wirbel von Fasern und Zellen, der senkrecht zur Oberfläche steht, den Verlauf des nicht mehr getroffenen Gefäßes erraten. An Schnitten

aus entkalkten Knochen mit anhängenden Hämatomfetzen kann man denn auch sehen, daß Gefäße aus dem Knochen heraus in die Neomembran übertreten, um hier ihre Zweige nach den verschiedensten Richtungen auszuschicken.

Die Gefäße sind meist weite Capillaren, nur die weiteren in den äußeren Schichten lassen eine Art Adventitia erkennen. Ihr Inhalt ist meist rotes Blut, nicht selten aber findet man auch in ihnen meist wandständige Anhäufungen von farblosen, runden, großkernigen Zellen, entweder neben deutlichen oder mehr oder weniger zerfallenen, mit Fibrinfäserchen durchflochtenen roten Blutkörperchen oder auch allein das Lumen ausfüllend; offenbar handelt es sich hier um Endothelwucherungen von Gefäßen, deren Inhalt stagniert.

Eine gegenseitige gesetzmäßige Beziehung zwischen der Anordnung der Gefäße und der des Pigments kann ich nicht finden; letzteres ist ganz gleichmäßig verteilt außer in einer ca. 4 mm langen, vom Rande etwas entfernten Strecke mancher Schnitte, die eine Zusammensetzung aus abwechselnd pigmentarmen und pigmentreichen, den beiden Oberflächen parallelen Schichten, im ganzen etwa acht, zeigte; hier lagen die Gefäße meist in den pigmentierten Schichten. Die erwähnte straffe, geschichtete Zusammensetzung der unteren Teile ließ die Möglichkeit zu, durch Abziehen dünne Flächen zur Untersuchung zu gewinnen. Auf diesen erkannte man das Grundgewebe als ein äußerst wirres Geflecht von feinen Fäserchen, von Gefäßen in allen Richtungen durchzogen und durchsetzt von pigmenthaltigen und pigmentfreien Zellen, teils rundlicher, teils zipfliger Gestalt. Die stärker pigmentierten Zellen haben bald große, dunkel färbbare, bald bläschenförmige Kerne, an den weniger oder garnicht pigmentierten kann man sehr verschiedene Formen sehen: sehr große Zellen mit mehreren langen, zipfeligen und fadenförmigen Ausläufern, in denen sehr große, wurst- und knollenförmige Kerne sich kaum mehr durch die Färbung mit Haemalaun vom Protoplasma abheben lassen, und andere, wo das Protoplasma wenigstens im Zellkörper, nicht in den Ausläufern, durch Hämalaun eine ganz matte Färbung annimmt, sodaß man einen Kern überhaupt nicht mehr von ihm unterscheiden kann. Solche Zellen sind schon von Langhans,[2] Auerbach[3] und Bleibtreu[4] angeführt worden, ohne daß von ihnen eine Deutung gegeben worden wäre. Oft liegen in diesen großen, zipfeligen Zellen Mengen von runden farblosen Pünktchen. Auch ganz ungefärbte zellähnliche Gebilde mit Kern und Kernkörperchen habe ich zwischen gut gefärbten Zellen gefunden.

Gegen die Dura ist die Neomembran, wie schon makroskopisch erkennbar. im allgemeinen scharf abgesetzt, oft sogar abgehoben, und anscheinend nur da, wo das stark gewucherte zellreiche adventitielle Gewebe eines Duragefäßes getroffen ist, besteht eine breitere Verbindung zwischen Dura und Hämatom. Das Gewebe der Dura zeigt sonst keine Zellwucherung, die Zellen in den äußeren Schichten sind dagegen deutlich pigmentiert, da wo das innere Hämatom liegt, auch die der innersten Schichten,

und gelegentlich findet man mitten in der Dura in der Nähe eines Gefäßes ebenfalls pigmentierte Zellen, wohl als Spur einer sonst resorbierten kleinen Blutung.

Nachdem die Neomembran eine Dicke von etwa 3 mm erreicht hat, beginnt sie sich in eine obere und untere Haut zu teilen, die den Rest des Blutergusses zwischen sich fassen. Die beiden Membranen zeigen die schon erwähnten Verschiedenheiten, die untere ist derber, pigmentreicher, parallelfaserig, 0,5 bis 1,2 mm dick, die obere 0,5 bis 2 mm dick, lockerer, pigmentärmer; beide enthalten außer den pigmentierten noch pigmentfreie Zellen, das Zwischengewebe ist in beiden in den älteren Teilen deutlich faserig, in den jüngeren mehr homogen, überall ungefärbt.

Bevor ich an die Untersuchung der noch nicht fertig organisierten Teile des Hämatoms gehe, dürfte sich ein kurzer Überblick über unsere Kenntnis der Blutpigmentbildung empfehlen. Man kennt zwei sichere, in Blutergüssen auftretende Abkömmlinge des Hämoglobins (Hgb), 1. das eisenfreie Hämatoidin (Htd), das diffus, körnig oder in der Form der Virchowschen Htd.-Kristalle im tierischen Körper auftreten kann und bei Zerstörung durch concentrierte H_2SO_4 einen schönen Farbenwechsel durch rotbraun, grün, blau, violett, rosa und gelb gibt und 2. das eisenhaltige Hämosiderin (Hsd), das ebenfalls diffus, gewöhnlich aber in Form von grünen, gelben oder rotbraunen Körnchen verschiedener Größe auftritt. Zum Nachweis des Eisens dient bei der mikroskopischen Untersuchung die bekannte Farbenreaktion mit Ferri- oder Ferro-Cyan-Kalium und Salzsäure oder die grüne bis schwarze Färbung nach Zusatz von Schwefelammonium. Beide Reaktionen sind bei organischen Verbindungen nur locker gebundenes Eisen anzugreifen und nachzuweisen imstande, sie versagen nicht nur z. B. bei Hgb. und den Eisennucleiden der Leber, sondern oft auch bei Verbindungen, die relativ wenig kompliziert sind, z. B. den Eisencyaniden. Da auch Hämatin (Ht), der gefärbte eisenhaltige Bestandteil des Hgb, keine der beiden Fe.-Reaktionen gibt, ist es nicht wunderbar, daß es auch Blutpigmente gibt, die eisenhaltig sind und doch nicht reagieren. Nach den Versuchen von Schmidt[6] tritt bei der Hsd-Bildung sogar regelmäßig zuerst ein äußerlich nicht sicher von dem späteren fertigen Hsd unterscheidbares Stadium ein, in dem das Fe noch so fest gebunden ist, daß es mikrochemisch sich

nicht nachweisen läßt; diese sicher eisenhaltigen Blutpigmente nur darum nicht Hsd zu nennen, weil wir ihren Eisengehalt mit zwei nicht gleichwertigen und mangelhaften chemischen Reaktionen nicht demonstrieren können, scheint mir nicht berechtigt. Jedenfalls darf man nicht vergessen, wie das so oft in Arbeiten über Blutpigmente geschieht, daß es grünes, gelbes, rotes und rotbraunes eisenhaltiges Blutpigment gibt ohne Eisenreaktion, und daß unter Hsd nicht ein bestimmter chemischer Körper verstanden wird. Es ist darum zweckmäßig, nicht von dem Hämosiderin, sondern von den Hämosiderinen zu sprechen, und ein I. noch nicht reagierendes Stadium von dem II. Stadium mit positiver Eisenreaktion zu unterscheiden, die ich der Kürze wegen Hsd I und Hsd II nennen möchte; jedes der beiden Stadien kann wieder verschiedene chemische Verbindungen in sich begreifen. Aus dem Hsd II entsteht endlich im Laufe der weiteren Entwickelung eine dritte Art von Blutpigment, wie ebenfalls von Schmidt gezeigt, das dunkelbraun bis schwärzlich ist und keine Eisenreaktion mehr gibt; daß dieses Pigment eisenfrei ist, ist wahrscheinlich, aber nicht bewiesen. Die schon erwähnten ebenfalls nicht reagierenden Eisennucleide der Leber entstehen wahrscheinlich auf synthetischem Wege; auch im Darm wird, wie Cervello (cit. L. Nathan, 25) nachgewiesen, anorganisches Eisen an vorhandenes Eiweiß gebunden in dieser nicht reagierenden Verbindung resorbiert. An die Möglichkeit, daß sich ähnliche Synthesen auch bei der Resorption von Blutergüssen und Blutpigment im Gewebe abspielen, muß man also immerhin denken. v. Recklinghausen hat für diejenigen wirklich eisenfreien körnigen Blutpigmente, die kein Htd sind, den Namen Hämofuscin eingeführt; es ist aber noch strittig, ob alle die von ihm dahin gezählten Pigmente wirklich dem Blutfarbstoff entstammen oder zum Teil den Proteinochromogenen, die aus Eiweiß durch Pankreasverdauung gewonnen werden können und nach Nencki Muttersubstanzen für eine Reihe tierischer Farbstoffe sind, darunter auch das Hämatin. Daß man aus diesem Grunde und besonders wegen der Unsicherheit des Nachweises der Eisenfreiheit mit der Verwendung des Namens Hämofuscin vorsichtiger sein muß

als bisher, werde ich am Ende der Arbeit noch kurz erläutern.

Welches sind nun die Beziehungen des Htd und der Hsd-ne untereinander und zum Hgb und welches sind die Bedingungen ihrer Entstehung im Organismus? Man kann diese Fragen nicht behandeln, ohne die Ergebnisse der physiologischen Chemie über die Zusammensetzung des Hgb und seiner Stoffwechselprodukte und die heutigen Anschauungen betreffs der Gallenfarbstoffbereitung in der Leber zu berücksichtigen, wie das schon Virchow in jener viel citierten Arbeit getan hat, soweit die damaligen Kenntnisse reichten.

Hgb ist die Verbindung eines Eiweißkörpers mit dem Farbstoff Hämatin, der wahrscheinlich die Formel C_{32} H_{32} N_4 O_4 Fe hat.[20]. Aus Ht läßt sich künstlich Hämatoporphyrin darstellen, das dem Htd isomer, vielleicht mit ihm identisch ist, und andererseits entsteht aus Ht in der Leber Bilirubin, das dem Htd und Hämatoporphyrin wahrscheinlich isomer, nach Neumeister sogar mit dem Htd identisch ist. Alle drei haben die Formel C_{16} H_{18} N_2 O_8, sind also eisenfrei und können entstanden gedacht werden durch Halbierung des Ht, Ausscheidung des Fe und Aufnahme von H_2O. Quincke[5] nennt in seiner bekannten Arbeit über den Icterus das Htd in Blutextravasaten einfach Gallenfarbstoff.

Daß schon Virchow auf Grund des in verschiedenen Fällen und bei Einwirkung verschiedener Säuren verschieden verlaufenden Farbenwechsels angenommen hat, daß es verschiedene „Hämatoidine“ gebe, und daß diese Ansicht seitdem durch den Nachweis der leichten Veränderlichkeit der Gallenfarbstoffe, durch die Verschiedenheit des Hgb nicht nur bei verschiedenen Tierarten, sondern auch bei verschiedenen Individuen und durch andere chemisch-klinische Erfahrungen Bestätigung und Erklärung gefunden hat, sei nur beiläufig erwähnt.

Sucht man unter Berücksichtigung der chemischen Zusammensetzung des Hgb, Ht und Htd die Frage zu beantworten, in welcher Beziehung zu ihnen die Hsd-ne stehen, so würde sich zunächst fragen, ob vor der Bildung des Hsd eine Spaltung des Hgb in Ht und Eiweiß eintritt, wie sie nach heu-

tigen Anschauungen in der Leber der Bilirubinbildung vorausgeht, oder ob Hsd direkt aus Hgb entsteht und mithin zunächst noch Eisen an Eiweiß gebunden enthält. Die gewöhnliche Form der Hsd-ne als gelbliche oder rötliche Körner kommt normal in der Leber nicht vor, auch nicht immer und ausschließlich dann, wenn man durch künstliche Plethora, wie Quincke[7 u. 8] bei Hunden, oder durch subcutane Hgb-Injektionen, wie das Schurig[9] bei Kaninchen und Laspeyeros[10] bei Tauben und Enten getan, die Leber mit Hgb überschwemmt. Quincke fand neben orangeroten viel farblose und grünliche, Laspeyeros und Schurig meist farblose körnige Fe-Verbindungen mit positiver Reaktion, von denen in menschlichen Blutergüssen noch nie etwas erwähnt ist.[1]) Andererseits wurde Htd-Bildung im subcutanen Bindegewebe von Laspeyeros vermißt, von Quincke bei Hunden in subcutanen Blutergüssen regelmäßig gefunden, während für die menschliche Pathologie keine genügenden Erfahrungen vorliegen. Es bestehen also auch sinsichtlich der Htd-Bildung, wie Quincke an weiteren Beispielen erläutert, Unterschiede zwischen den Vorgängen in der Leber und denen im Gewebe, und wir dürfen beide nicht ohne weiteres zu einander in Parallele stellen, und Erfahrungen aus Tierversuchen nicht auf den Menschen übertragen. Wenn also auch in der Leber, trotz der angenommenen Entstehung des Bilirubins aus Ht, das vom zerlegten Ht stammende Eisen stets an Eiweiße bald lockerer, bald fester gebunden auftritt, so folgt daraus doch nicht, daß es auch in Blutergüssen eiweißhaltige Hämosiderine gibt; denn jene Eisen-Eiweiße der Leber entstehen nach heutiger Annahme wahrscheinlich durch Synthesen, die in Hämatomen vorläufig nicht bestimmt nachgewiesen sind. Übrigens scheint mir mit der Annahme, daß in der Leber das Bilirubin immer aus dem Ht und nie direkt aus Hgb entsteht, ein experimentelles Ergebnis von Schurig schwer vereinbar. Schurig hat nämlich gefunden, daß in seinen Versuchen Fe in der Leber erst nach etwa 3 Tagen nachweisbar wurde, während die vermehrte Bilirubin-Ausscheidung schon nach 10

[1]) Die Bemerkung von Neumann, dieses Archiv 111 S. 26 kann nicht sicher auf menschliche Hämorrhagien bezogen werden.

bis 12 Stunden eingetreten war (s. b. Schurig S. 52). Erfolgte die Bilirubinbildung nur aus Ht, so müßte, da Bilirubineisen, der nach Abspaltung des Bilirubin-Molecüls vom Ht übrigbleibende Rest, positive Eisenreaktion gibt, gleichzeitig mit der vermehrten Bilirubinausscheidung in der Leber bei jenen Versuchen mikrochemisch nachweisbares Eisen auftreten. Da das, wie gesagt, nicht der Fall ist, muß wohl unter pathologischen Verhältnissen auch auf einem direkteren Wege aus Hgb Bilirubin abgespalten werden können.

Derselbe Gedankengang führt uns zu der Annahme, daß es auch eiweißhaltige Hsd-ne gibt, denn in Blutgerinnseln findet man, wie Neumann[11] hervorhebt (S. 23) und auch mein Präparat lehrt, nicht selten Htd vor dem Stadium positiver Eisenreaktion. Damit ist aber natürlich nicht gesagt, daß alles Hsd I Eiweiß enthält; es könnte als Hsd I auch z. B. das Ht auftreten, aus dem sich erst bei weiterer Zerlegung Htd bilden kann. Die Betrachtung der sich oft schroff entgegenstehenden Anschauungen über den tatsächlichen Ablauf der Pigmentbildung lehrt, daß in der Tat mehrere Wege zum Ziel führen, und daß Verallgemeinerung eines Modus nur verwirren kann.

Perls[12] hatte behauptet, daß aus Hgb oder Ht zuerst durch lockerere Umlagerung des Fe das Hsd II und aus diesem erst Htd entstehe, und auch Virchow hatte Htd für eine spätere Bildungsstufe des Blutpigments gehalten, zumal es ihm gelungen war, die Htd-Reaktion an einem vorher nicht reagierenden Blutpigment künstlich durch Behandlung mit starker Kalilauge hervorzurufen. Hsd kannte Virchow, als er seine große Arbeit über Pigmente schrieb, noch nicht, weil die mikrochemische Eisenreaktion noch nicht entdeckt war und die Htd-Reaktion stellte er meist an sehr gemischten und vorher chemisch behandelten und veränderten Pigmenten an. In seinem Fall IX hat er z. B. aus schwarzem körnigem Darmpigment, an dem er zunächst keine Htd-Reaktion erhielt, durch Kochen mit Kalilauge glänzende gelbrote, fast kristallinische Körner dargestellt, die jetzt Htd-Reaktion gaben. Er hat damit allerdings nachgewiesen, daß Pigmente, die dem Hsd äußerlich ähnlich sind, einen dem Htd verwandten Bestandteil fest gebunden enthalten können, der sich künstlich aus seinen Verbindungen befreien läßt; aber daß das auch im lebenden Körper vorkommt oder gar die regelmäßige Bildungsweise des Htd ist, ist damit natürlich nicht bewiesen. Ebensowenig beweisen das die von Mühlmann[13] zur Stütze der Virchowschen Anschauung verwandten Beobachtungen über chemische Veränderungen der Pigmente bei der Leichenzersetzung. Mühl-

mann hat gefunden, daß die Pigmente der Arachnoides oft von Anfang an oder auch erst bei einfacher Aufbewahrung im Zimmer nach Stunden oder Tagen Eisen- oder Gallenfarbstoff-Reaktion geben, aber nur vorübergehend. Dabei trat an Mühlmanns Präparaten die Htd-Reaktion meist erst nach dem Verschwinden der Fe-Reaktion auf, und Mühlmann schließt daraus, daß Gallenfarbstoff sich regelmäßig erst aus Hsd bilde. Er stützt sich bei seinen Schlüssen für die Vorgänge im lebenden Körper außer auf Virchow auf die oben mitgeteilte Beobachtung von Schmidt, daß die Eisenreaktion am Pigment im Alter schwindet; allein Schmidt hat dieses altersveränderte Hsd garnicht für Htd gehalten, er erwähnt keine Htd-Reaktion an diesem Pigment und auch sonst nicht bei seinen Versuchen, deren Verhältnisse der Entstehung von Hämatoidin in fester Form nicht günstig waren. Mühlmann hat Schmidt in diesem Punkt offenbar mißverstanden, jedenfalls hat er nicht bewiesen, daß im lebenden Körper sich aus Hsd Htd bildet; immerhin hat er die alte Virchowsche Erfahrung, daß sich aus Blutpigment bisweilen Htd künstlich darstellen läßt, bestätigt und erweitert und man darf darum gewiß nicht, wie das Neumann tut, bestreiten, daß nicht auch im lebenden Gewebe Hämatoidin aus Hämosiderin sich bilden kann. Der einzige Weg der Entstehung des Htd, wie Mühlmann will, ist dieser aber jedenfalls nicht.

Eine weitere Stütze für die Möglichkeit, aber wieder kein Beweis für die intravitale Bildung von Htd aus Hsd ist die Beobachtung von Brovicz,[14] der Hsd II eines Melanosarcoms mit 25 p. C. Salzsäure behandelt und damit Entfärbung unter Sichtbarwerden einer hyalinen Grundsubstanz erhalten hat. In dieser Grundsubstanz hat er unter seinen Augen typische Htd-Kristalle entstehen sehen und schließt daraus, daß in dem Hsd II das Eisen in einer losen Verbindung mit Htd sich befunden habe, aus der es durch die Säure befreit worden sei.

Daß nicht notwendig das Htd erst aus Hsd entsteht, hat Neumann mit der schon erwähnten Tatsache begründet, daß ganz gewöhnlich in größeren Blutergüssen sich Htd-Kristalle bilden, ehe Hsd vorhanden ist. Er schließt aus dieser Tatsache weiter, daß nicht notwendig, wie von anderen behauptet, Htd und Hsd nebeneinander durch Spaltung des Hgb entständen, ja er geht soweit, zu sagen, Htd und Hsd haben garnichts miteinander zu tun, beide haben ganz verschiedene Entstehungsbedingungen, die einander geradezu entgegengesetzt sind; Hsd entsteht nämlich nur, wenn Hgb von lebenden Zellen oder wenigstens lebendem Gewebe aufgenommen wird, Htd dagegen, wenn Hgb einfach außerhalb lebenskräftigen Gewebes zersetzt wird, wenn es der Einwirkung des letzteren entzogen ist, also z. B. im Innern großer Blutergüsse, ja sogar in fäulnisfrei aufbewahrtem Blut außerhalb des Körpers. In totfaul geborenen menschlichen Früchten hat er massenhaft Htd-Kristalle gefunden, aber vergeblich nach Hsd gesucht.

Allein eine solche Trennung der Htd- und Hsd-Entstehung ist nach

den obigen chemischen Auseinandersetzungen unmöglich; denn da bei Htd-Abscheidung aus Hgb doch ein eisenhaltiger Rest übrig bleibt, muß doch auch bei Neumanns Präparaten neben dem Htd ein Hsd vorhanden gewesen sein, nur war es nicht in körniger Form, sondern diffus und hat die mikrochemische Fe-Reaktion noch nicht gegeben. Das Htd, das anfangs auch diffus war, wie das Hsd, ist seiner starken Neigung zur Kristallbildung gefolgt, das Hsd aber, das weniger oder kaum zur Kristallbildung neigt, ist diffus geblieben, zumal wenn keine lebenden Zellen vorhanden waren, in deren Leib die Umwandlung in Körner schneller erfolgt als extracellulär. Neumann nimmt an, daß nicht nur die Htd-Bildung, sondern auch die normale Gallenfarbstoffbildung in der Leber ein rein chemischer Vorgang sei, der ohne die Mitwirkung des lebenden Gewebes erfolge. Allein wenn auch Hämatoporphyrin mit Htd identisch und mithin letzteres rein chemisch aus Hgb darstellbar sein dürfte, so ist doch noch nicht gesagt, daß nicht auch ein Einfluß des lebenden Gewebes auf die Htd-Bildung wie auf die Gallenfarbstoffbildung besteht, wie das Quincke annimmt. Quincke hat Kaninchenblut, aus dem sich im Kaninchenkörper nur selten Htd-Kristalle entwickeln, Tauben, die leicht aus ihrem eigenen Blut Kristalle bilden, unter die Haut gebracht und hat jetzt Htd-Kristalle erhalten. Ich glaube aus der Verteilung des Htd in meinem Falle, wie sich später zeigen wird, ebenso schließen zu sollen, daß hier ein Einfluß des lebenden Gewebes auf die Htd-Bildung stattfindet. Dann läge aber jedenfalls die Möglichkeit, wenn nicht Wahrscheinlichkeit nahe, daß dieser Einfluß in der Zelle sich ähnlich äußerte, wie außerhalb derselben, und mithin hier wie dort dieselben Stoffwechselprodukte des Hämoglobins lieferte, daß also, entgegen Neumanns Ansicht, Htd auch in Zellen sich aus Hgb bilden könne. Auf die mancherlei dagegen erhobenen Einwände und ihre Erklärung und Widerlegung komme ich noch zurück.

Schon Virchow hatte die Ansicht ausgesprochen, daß das Hgb, einerlei ob in Gewebszellen oder außerhalb, ob gelöst oder nicht, immer dieselben Umwandlungen zu Pigment durchmache. Allein er sprach den Zellen einen aktiven Einfluß auf die Pigmentbildung überhaupt ab. Quincke wich in letzterem Punkt von Virchow ab, nach ihm können die Zellen Htd bilden, extracellulär aus gelöstem Hgb und aus roten Blutkörperchen, intracellulär aber nur aus diffusem Hgb, während hier die roten Blutkörperchen, die er sogar von fixen Bindegewebszellen aufgenommen werden ließ, zu Hsd werden. Neumann schrieb den Zellen einseitig nur die Fähigkeit zu, Hsd zu bilden, die Htd-Bildung sollte auf einfacher chemischer Umsetzung beruhen und gerade nur da eintreten, wo Hgb der Zellwirkung entzogen ist. Er stützt sich auf v. Recklinghausen,[15] der im fäulnisfrei aufbewahrten Froschblut, und auf Hauser,[16] der in fäulnisfrei im Brutschrank liegenden tierischen Organen nach einigen Tagen oder Wochen „neben langen, nadelförmigen Fettkristallen auch ockerfarbenes amorphes Pigment, selten rotgelbe Htd-Kristalle gefunden" hat. Allein v. Reckling-

hausen selbst hatte diese Htd-Bildung überlebenden Leukocyten zugeschrieben und auch in Hausers Fällen haben sich, wie aus der fettigen Degeneration der Parenchymzellen hervorgeht, nekrobiotische Vorgänge abgespielt, und bei ihm waren die Htd-Kristalle seltener als die amorphen ockerfarbigen Pigmente, wahrscheinlich Hsd I. Ein Einfluß überlebender Zellen ist also auch in diesen Hauserschen Organen nicht ausgeschlossen.

Wie gesagt, muß ich mit Quincke einen aktiven Einfluß der Zellen auch auf die Htd-Bildung annehmen, und mit Virchow, daß die Aufnahme und die Form der Aufnahme des Hgb in Zellen die Art der Pigmentbildung nicht entscheidend beeinflußt. Wenn man trotzdem in lebenskräftigen Zellen so selten Htd findet im Verhältnis zur Häufigkeit des Hsd in Zellen und des Htd außerhalb derselben, so erkläre ich das, wie ich später noch genauer begründen werde, einmal damit, daß die Zellen das Htd viel rascher auflösen und ausscheiden als das Hsd, und ferner hat eine von Minkowski und Naunyn[17] bei Experimenten an Vögeln gefundene Tatsache vielleicht auch eine Bedeutung für die menschliche Pathologie. Minkowski und Naunyn vermißten zuerst in ihren Experimenten neben dem Hsd eine entsprechende Menge von Gallenfarbstoff und fanden nach längerem Suchen, daß dieser Gallenfarbstoff als Biliverdin in den Leukocyten enthalten gewesen und darum bei der Alkoholhärtung der Organe gelöst worden und verschwunden war. Sie härteten die Organe in Sublimat und fanden nun reichlich Gallenfarbstoff. Daß auch in lebenden menschlichen Geweben bei Vorhandensein von genügendem Sauerstoff Bilirubin in Biliverdin verwandelt wird, ist von vornherein wahrscheinlich, da Bilirubinlösungen schon beim Stehen an der Luft, besonders bei alkalischer Reaktion, sich durch O-Aufnahme in Biliverdin verwandeln. Jedenfalls liegt darin eine neue Mahnung, von Präparaten, die auf intravitale Blutveränderungen untersucht werden sollen, wenn möglich einzelne Stücke nebeneinander verschiedenen Härtungs- und Einbettungsmethoden zu unterwerfen. Ich habe das leider nicht getan und muß darum leider auch auf die Behandlung der Biliverdinfrage verzichten.

Indem ich mich jetzt zur Untersuchung des noch nicht organisierten Hämatomteiles wende, halte ich es für zweckmäßig, von der Mitte nach dem Rande hin, von den noch

wenig veränderten Teilen zu den bereits der Organisation verfallenden oder verfallenen fortzuschreiten und so gewissermaßen der geschichtlichen Entwicklung Schritt für Schritt zu folgen.

Daß makroskopisch das Centrum noch seine ursprüngliche dunkelrote Thrombusfarbe bewahrt hatte, habe ich schon erwähnt; nach außen hin verwandelt sie sich allmählich ins graugrüne und schließlich graubraune, dem in der unteren Membran das Braun folgt. Dünne Schnitte aus dem Centrum haben bei auffallendem Licht schön die leuchtendrote Blutfarbe, bei durchfallendem eine grüne Farbe, die dann nach außen hin den oben beschriebenen Wechsel erleidet, der an den Farbenwechsel manches welkenden Laubes erinnert. Bei mikroskopischer Betrachtung des Schnittes mit starker Vergrößerung besteht das Centrum beinahe nur aus fast stets runden, grünen, anscheinend homogenen Blutkörperchen, die ihre runde Gestalt einer in feinen Maschen sie umschließenden hyalinen Substanz verdanken, die ebenfalls grün, bei ungenauer Einstellung durch Lichtreflex von den Seiten der kugeligen Blutkörperchen eine leuchtend rote Farbe annimmt. Außerdem findet sich schon in den noch schön roten Teilen Pigment, und zwar einmal als spärliche, ganz kleine, meist einzeln zerstreute, selten zu Häufchen versammelte Htd-Kriställchen, und dann als gelbe bis braune Pigmentklümpchen, an Durchschnitt etwa 10 mal so groß als eines der danebenliegenden Blutkörperchen, meist von einem hellen Hof umgeben. Bei ganz starker Vergrößerung lassen diese Pigmentblutungen diffuses gelbbraunes, körniges grünes oder gelbes Pigment und auch bisweilen Htd-Kristalle erkennen und außerdem kleine Gruppen von gelbbraunen, runden Blutkörperchen, die am deutlichsten werden, wenn längeres Verweilen in absolutem Alkohol die übrigen Teile der Pigmentklümpchen und die umgebenden roten Blutkörperchen etwas entfärbt hat Manche dieser Pigmentklümpchen lassen einen strahligen Bau erkennen mit einem oder mehreren Centren und erinnern so an die sternförmig angeordneten Fettsäurekristalle, die man im Fettgewebe, besonders nekrotischem, oft beobachten kann. Dieser strahlige Bau, ferner die hellen Höfe um die einzelnen Pigmentklümpchen mitten in dem sonst so dichten Hämatom und endlich das Fehlen erhaltener Leukocyten im Centrum des Gerinnsels legen die Vermutung nahe, daß diese Ansammlungen verschiedener Pigmente an Stellen liegen, wo Häufchen fettig degenerierter weißer Blutkörperchen, die in älteren Blutgerinnseln wiederholt beobachtet und beschrieben sind, zugrunde gegangen waren. Schon die Farbe der Klümpchen nnd ihre gänzliche Unempfänglichkeit für Eosin zeigen, daß sie nicht aus chemisch unverändertem Hgb. bestehen. Die Fe-Reaktion fällt immer, ebenso die Htd-Reaktion, außer an den charakteristischen Kristallen, stets negativ aus, es dürfte sich also in den gelben und gelbroten Pigmentkörnern um noch nicht fertiges Hsd, ein Hsd I handeln.

Es würde sich nun fragen, ob die hier wahrscheinlich abgestorbenen

Leukocyten aktiv oder passiv die Ursache der Pigmentablagerung gewesen sind. Es wird sich später herausstellen, daß in den äußeren Teilen des Hämatoms die eingewanderten lebenden Leukocyten einen starken Einfluß auf die Pigmentbildung jedenfalls nicht haben. Da aber alle Blutpigmente in einer flüssigen Vorstufe auftreten können, aus der sie in Zellen oder außerhalb von ihnen in körnige oder kristallinische Form übergehen können, und da von gelöstem Htd und anderen gelösten Blutpigmenten bekannt ist, daß sie in totes Gewebe und Fett besonders leicht eindringen, so muß man gewiß daran denken, daß auch hier die Pigmentanhäufung an der Stelle zerfallender Leukocyten teilweise ein passiver Vorgang ist, daß Pigmente gelöst in das absterbende Protoplasma gelangen und sich dann zu körniger oder kristallinischer Form verdichten. Schmidt (S. 434) nimmt in absterbenden Zellen den umgekehrten Vorgang an, nämlich eine Auflösung vorher körnigen Pigmentes; wie mir scheint, ohne die eben erörterte Möglichkeit genügend zu berücksichtigen. Er verfällt in diesen Fehler, weil er beobachtet zu haben glaubt, daß das Hgb bei der Pigmentbildung stets ungelöst direkt in die gelben Hsd-Körner übergehe. Seitdem ist auch durch Experimente die alte Virchowsche Ansicht sichergestellt, daß auch aus gelöstem Hgb durch Tätigkeit der Zellen sowohl außerhalb letzterer als auch in ihnen diffuses und körniges Hsd gebildet werden kann. Schmidts Experimente an der Kaninchenlunge waren offenbar wegen des lebhaften Saftstroms für den Nachweis gelöster Pigmente, speziell des Hsd II, außerhalb von Zellen nicht günstig, und so mag es sich erklären, daß er nirgends diffuses Hsd außerhalb von Zellen gefunden hat, weder als Vorstadium noch als Lösung der körnigen Hsd-ne.

Ich erkläre mir also die Entstehung der centralen Pigmentklümpchen so: Gelöstes Hgb wird durch den bis ins Innere des Hämatoms reichenden Einfluß lebender Zellen, hauptsächlich der epithelioiden am Rande des Gerinnsels, weniger der Leukocyten, in Htd und Hsd I verwandelt, beide dringen gelöst in das abgestorbene oder absterbende Protoplasma der Leukocytenhaufen ein und schlagen sich teilweise in ihnen nieder, das Htd in Kristallen, Hsd körnig, wobei ihre Anordnung durch die Fettsäurenadeln beeinflußt wird.

Betrachtet man am Zupfpräparat etwas genauer die einzelnen roten Blutkörperchen des centralen Hämatoms, so stellen sie sich der überwiegenden Menge nach heraus als rundliche, matt grünliche Scheiben mit verschwommener Punktierung des Inneren und deutlich hervortretendem, nicht ganz glattem Rande, dem helle, meist sehr kleine, bisweilen zu Kettchen aneinandergereihte Körnchen, 1 bis 3 bis 6 anliegen. In manchen Scheibchen sind einzelne Körner etwas größer, glänzender, eckig und treiben dann den Rand etwas vor, sodaß viele Scheibchen eine fein-

höckerige Maulbeerform bekommen; je größer die Körner, umso deutlicher grünlich sind sie. Sie befinden sich im Zupfpräparat tagelang in lebhafter Molecularbewegung innerhalb der Scheibchen, letztere erschütternd und in ihrer Gestalt verändernd, gelegentlich so stark, daß längere schmale Ausläufer an den Scheiben, selbst des gehärteten Präparates entstanden, die dem Abreißen nahe zu sein schienen. Die Größe der Scheibchen ist sehr verschieden. Zunächst ist selbstverständlich, daß sie am Zupfpräparat, wo sie zum größten Teil wieder Scheibenform annehmen, größer im Durchmesser erscheinen als im Schnitt, in dem sie sich gegenseitig zur Kugelform zwingen. Am Zupfpräparat haben die größeren, an Zahl überwiegenden, etwa $\frac{3}{4}$ vom Durchmesser eines roten Blutkörperchens, die kleinsten sind kaum mehr als Scheibchen erkennbar, sehen fast aus wie kleine Körnchen; gerade sie befinden sich in besonders lebhafter Molecularbewegung. Wie die Größe der Scheibchen und Körner, so schwankt auch die Farbe, die in manchen ganz fehlt; eine gesetzmäßige Beziehung zwischen Größe und Farbe besteht aber nicht.

Ist so schon neben der überwiegenden Form der grünlichen runden Scheibchen eine beliebig große Zahl von Übergangsbildern gegeben durch verschiedene Grade der weiteren Verkleinerung und Entfärbung und Körnelung, so fehlen auch nicht die verschiedensten Übergangsformen von den Scheiben nach der entgegengesetzten Seite ihrer Entwicklung, ihrem Entstandensein aus biconcaven roten Blutkörperchen. Es sind als Zeugen der ältesten Vergangenheit der Scheiben noch wohlerhaltene rote oder grüne biconcave Blutkörperchen mit ganz homogenem Inhalt und glattem Rande da; in anderen noch nicht entfärbten biconcaven Scheiben findet man einzelne hellgrüne Körner, ähnlich den beschriebenen, in wieder anderen teilweise Entfärbung, und zwar entweder so, daß das Hgb einen schmalen Ring am Rande oder um das Centrum, mit Entfärbung des Randes, bildet, oder das Hgb ist ganz unregelmäßig verteilt, bald mit einer verschwommenen Stelle am Rande, als habe die Entfärbung einseitig hier angegriffen, bald mit scharfer Begrenzung der unregelmäßigen gelappten oder knolligen Figur, als sei das Hgb oder der Rest von ihm zu diesem tropfenartigeu Gebilde zusammengeflossen; endlich sind auch scharfrandige, ganz farblose homogene Scheibchen von der Größe eines der beschriebenen gekörnten vorhanden.

Zeigen alle die bisher beschriebenen Formen verschiedene Arten und Stufen der Entfärbung der roten Blutkörperchen unter gleichzeitiger Schrumpfung, so fehlen andererseits nicht die Zeugen einer Schrumpfung ohne entsprechenden Verlust der Farbe: maulbeerförmige und stechapfelförmige grüne Körperchen und homogene dunkelgrüne Kügelchen verschiedener Größe, bisweilen noch umgeben von einem farblosen Randring. In manchen hat auch der Farbstoff die oben schon an den gelben und braunen großen Pigmentklümpchen gefundene Veränderung durchgemacht: es kommen glattrandige noch grünliche Scheibchen vor, die einzelne braune

Körner enthalten, dann große und kleine biconcave braune Scheibchen und kleine braune Kugeln, Formen, die Arnold unter dem Mikroskop in der Froschzunge hat entstehen sehen.

Verfolgt man die Thrombusmasse nach außen hin, so findet man die Entfärbung, Verkleinerung und Körnelung der roten Blutkörperchen allmählich immer mehr fortschreiten. Die Körner bleiben deutlich grün und werden deutlicher scharfkantig, das Fasernetz zwischen den Scheibchen wird reichlicher, ebenso das Pigment, und als neuer Bestandteil treten allmählich eingewanderte Zellen auf, zuerst überwiegend mehrkernige und einkernige weiße Blutkörperchen, dann mehr epithelioide Zellen. Die Scheibchen zeigen in den Randteilen eine noch größere Mannigfaltigkeit ihrer Formen, als im Centrum, da dort alle Stadien der Umwandlung nebeneinander und neben unveränderten biconcaven roten Blutkörperchen vertreten sind.

Unter den von mir eben angeführten Umwandlungsformen roter Blutkörperchen findet man so ziemlich alle vertreten, die man im menschlichen Blut gesehen hat und zum Teil aus roten Blutkörperchen künstlich darstellen kann; Hämoglobintropfen, die Schmidt ausführlich beschreibt, und bei der Pigmentbildung in seinen Versuchen an Fröschen und Kaninchenlungen eine große Rolle spielen läßt, habe ich nicht genannt. Unter dem, was ich als rund gewordene rote Blutkörperchen oder Bruchstücke von ihnen aufgezählt habe, könnten sich auch solche Hgb-Tropfen finden. Allein auffallend starke Lichtbrechung und stärkeren Glanz und dunkle Farbe, die Schmidt als Unterscheidungsmerkmale für Hgb-Tropfen anführt, habe ich an keiner der kleinen Kugeln gesehen. Da nun Arnold[18] und Schwalbe[19] das Austreten von Hgb-Tropfen aus roten Blutkörperchen, selbst wenn sie sich, wie auch bei mir gelegentlich, in den Blutkörperchen gebildet hatten, unter dem Mikroskop in der Froschzunge nicht (oder nur ganz ausnahmsweise) gesehen haben, wohl aber die Abrundung und Schrumpfung roter Blutkörperchen und ihrer Fragmente, so scheint es mir richtiger, hauptsächlich diesen Vorgang als die Entstehungsursache der grünen Kugeln in meinem Fall anzusehen, nicht das von Hermann künstlich an roten Blutkörperchen von Fröschen und Tritonen hervorgerufene Austreten von Hgb in Tropfenform. Schließlich kommt nicht viel darauf an, nur der Vollständigkeit wegen habe ich diese Frage nicht übergehen

wollen. Auch für die von Wlassow[24] künstlich in roten Blutkörperchen erzeugten farblosen Blutplättchen waren in meinem Fall die notwendigen Entstehungsbedingungen offenbar nicht gegeben.

Die Hauptrolle spielen in meinem Präparat die körnerhaltigen grünlichen Scheibchen, die Virchow in jener Arbeit im ersten Band seines Archivs genau beschrieben hat. Seitdem sind sie ziemlich wenig beachtet worden, sie werden in der späteren Literatur über Thromben und Blutorganisation, soweit ich sie kenne, nur von einigen kurz angeführt: nur Langhans[2] beschäftigt sich mit ihrer Deutung und hält sie für Globulinausscheidungen aus weißen Blutkörperchen, was sie doch in meinem Fall sicher nicht sind. Virchow hat im Gegensatz zu Ecker die Körnchen nicht immer als gefärbt und darum nicht als Hgb anerkennen wollen. Wenn ich bezüglich ihrer Farbe zu anderer Ansicht gekommen bin, als Virchow, so ist das im Hinblick auf die Überlegenheit unserer heutigen Mikroskope über die vor 55 Jahren gebrauchten leicht zu verstehen. Man könnte vielleicht einwerfen, daß die Körner erst bei der Härtung des Präparates die grüne Farbe aus diffundiertem Hgb angenommen hätten, allein dem widerspricht die auf der Formalinhärtung beruhende gute Erhaltung des Hgb in den roten Blutkörperchen und Scheibchen selbst. Auch durch postmortale Imbibition nach eingetretener Fäulnis kann man die Färbung der Körner nicht erklären, weil die Leiche infolge der auffallenden Leere des Darms verhältnismäßig wenig Zersetzung zeigte, gegen die obendrein dem Hämatom die sehr dicke Dura noch einen besonderen Schutz gewährte. Mir scheint die Farbe, die auch der Einwirkung verdünnter Kalilauge widersteht, obgleich die Körner dabei durch Quellung etwas an Glanz verlieren, ferner die große Widerstandsfähigkeit gegen alle Reagentien, die von Virchow genau untersucht ist, endlich ihre scharfkantige Form zu sagen, daß sie verwandt sind einerseits mit dem Hämoglobin, andererseits mit dem Hämosiderin, an dessen Körnern Virchow, abgesehen von der etwas anderen Färbung, dieselben Eigenschaften betont hat. Ich halte sie also für verändertes Hgb, für Hsd im weitesten Sinne des Worts.

Fragt man nach der Ursache der Hgb-Veränderung, so beweist die allmähliche Zunahme derselben nach den Randteilen hin, daß das umgebende Gewebe, die Neomembran und die eingewanderten Zellen, die chemische Umsetzung bewirken, die mit der Entfernung vom Rande abnimmt, aber jedenfalls weiter reicht als die eingewanderten Zellen. Ja sie reicht wohl bis ins Centrum, da sich auch hier schon gekörnte Scheiben und gelbe Pigmentkörner finden, aber die verschiedenen roten Blutkörperchen haben je nach ihrer verschieden großen Lebenskraft verschieden lange widerstanden; in den am wenigsten veränderten ist das Hgb noch gelöst, in den stärker veränderten bei zunehmender Austrocknung des Hämatoms schon ausgefallen. Bei dieser Auffassung ist es nichts auffallendes, daß auch die Neigung des Hgb und vieler seiner Abkömmlinge, kristallähnliche Form anzunehmen, (wo sie Gelegenheit dazu haben), auch an den Körnern sich zeigt. Die meisten sind ja so klein, daß man auch bei Anwendung der stärksten Vergrößerungen nichts über ihre Form sagen kann; sie erscheinen als runde Pünktchen. Allein mit der Größenzunahme tritt auch ihre Scharfkantigkeit mehr hervor, und ich habe viele gesehen, die mir (mit Zeiß Oc. IV, Obj. D) bestimmt als kurze Kriställchen erschienen, deren Flächen Rechtecke oder Parallelogramme darstellten; ihre Farbe war, wie gesagt, meist grün, an manchen aber, meist in Gruppen zusammenliegenden, auch gelb und gelbbraun. An der Unterseite des Deckgläschens kann man beide Arten ziemlich unvermischt hängen finden und am schönsten und reichlichsten im eingetrockneten Zupfpräparat. Daß die Farbe der Körner weit weniger intensiv ist als die der roten Blutkörperchen, muß ich Virchow zugeben, allein dieselbe Abnahme der Farbenintensität im Vergleich mit der Hgb-Lösung fällt überhaupt an Hgb-Kristallen schon makroskopisch auf und findet sich ebenso bei manchen anderen Farbstoffen, das widerspricht also nicht der Annahme, daß die Körner dem Hgb nahe verwandt sind.

Was die Frage angeht, ob die Formalinhärtung irgend einen Einfluß auf die Bildung der Körner gehabt hat, so bin ich durch die einseitige Härtung des ganzen Präparates in

Formalin leider verhindert, eine bestimmte Entscheidung durch Vergleich mit anders gehärteten Stücken zu treffen. Wenn man aber die Beschreibungen, die Heile[21] und Browicz[22] vom Formalinpigment geben, vergleicht mit den grünlichen, später gelbbräunlichen und bräunlichen scharfkantigen Körnern meines Falles, so fällt der Unterschied in Form und Farbe sofort auf und es wird klar, daß letztere keine Formalinpigmente sind. Denn diese sind rotbraune bis braunschwärzliche amorphe Körner. Derartige Körner finde ich auch hier und da in meinem Präparat, aber nur in verschwindender Menge; warum das, vermag ich nicht zu entscheiden; daß die zur mikroskopischen Untersuchung verwendeten Stücke nur kurze Zeit der Formalinwirkung ausgesetzt waren, mag mit Ursache sein, da die Menge des Formalinpigments von der Länge der Einwirkung erfahrungsgemäß abhängt.

Die Ähnlichkeit meiner Körner mit den von Virchow in menschlichen Organen und den von Langhans bei seinen Experimenten besonders am Meerschweinchen gefundenen ist im Gegensatz zum Formalinpigmeut so groß, daß an gleichartiger Entstehung kaum gezweifelt werden kann.

Daß die roten Blutkörperchen in meinem Falle gerade die vorliegenden Veränderungen durchgemacht haben, geschah mit unter dem Einfluß des Feuchtigkeitsgehaltes der Umgebung, dessen Wichtigkeit schon Virchow hervorgehoben; hier konnte anfangs wenig Resorption stattfinden und die roten Blutkörperchen verloren, wenn sie früher oder später abstarben, ihren Farbstoff zunächst teilweise an das Serum. Nachdem dies mit gelöstem Hgb gesättigt war, schied sich der Rest in den Scheiben, da von der blutgefäßarmen Umgebung anfänglich beträchtliche Exsudation ins Hämatom und Auslaugung des Hgb nicht erfolgen konnte, in körniger Form aus.

Die Mannigfaltigkeit der Formen von roten Blutkörperchen und ihren verschiedenen Zerfallsprodukten im unmittelbaren Nebeneinander, selbst im Centrum, erklärt sich leicht mit der Verschiedenheit der Lebenskraft der einzelnen kurzlebigen Erythrocyten: die weniger widerstandsfähigen sind, wie die Untersuchungen über die Blutplättchenbildung gezeigt haben, gewiß

schon im Augenblick, als sie das Gefäß verließen, zerfallen; später mag aber, besonders an Stellen und zu Zeiten, wo die fortschreitende Eindickung und Zusammendrängung eine Gestaltsveränderung der Scheiben noch nicht verhinderte, die Molecularbewegung der Körner mit zum weiteren Zerfall beigetragen haben.

Zur Betrachtung des Hämatoms zurückkehrend findet man, daß das Fibrinnetz, das im Centrum äußerst feine, je ein Scheibchen einschließende Maschen bildet, nach außen hin immer stärkere Faserzüge aufweist, am Rande dicke Balken, die untereinander durch ein reich entwickeltes Gerüstwerk verbunden sind. Ob das nach außen hin verhältnismäßig immer stärkere Hervortreten des Fibrins nur darauf beruht, daß die roten Blutkörperchen immer mehr aufgelöst und mit zur Fibrinbildung verwendet werden, oder ob zu letzterer auch Exsudation von der Neomembran her beiträgt, kann ich nicht entscheiden. Jedenfalls steht die Bildung des Fibrins in Abhängigkeit von dem umgebenden Gewebe und nicht wesentlich von den eingewanderten Zellen. Denn es findet sich schon in starken Fasern in Tiefen, in denen eingewanderte Zellen noch nicht zu sehen sind. und es findet sich nicht in stärkerem Maße da, wo gerade viel Zellen sind, Aber doch besteht eine gewisse Regelmäßigkeit seiner Verteilung. Geht man nämlich vom Centrum her nach außen, so kommt man zunächst an eine Zone, in der eine der Oberfläche parallele Streifung und sogar Zerspaltung des Präparates auffällt, letztere natürlich erst fertig geworden durch die Zerrung des Präparates bei der Behandlung, aber offenbar schon vorher angelegt. Geht man noch weiter nach außen, so kommen die ersten Fibrinfaserzüge und zwar ebenfalls mit einer gewissen Parallelität des Verlaufs, sodaß der Thrombus dadurch in concentrische Schichten abgeteilt wird. Nimmt dann das Fibrinbalkenwerk an Dichtigkeit zu, so wird diese Schichtung etwas verdeckt, besonders in der unteren dichteren Hälfte, aber man findet oben und auch unten Stellen, an denen sie sich bis an den Rand erhält und kann sich dann überzeugen, daß die Grenzlinien immer parallel der Oberfläche verlaufen. Für diese auffallende concentrische Schichtung, die ich früher schon an den organisierten Teilen des Hämatoms, besonders am Rande erwähnt habe, scheint mir ein von Casimir de Candolle[1]) zuerst aufgestelltes Gesetz eine befriedigende Erklärung zu geben. De Candolle hat die im lockeren Meeresufer sich findende abwechselnde Schichtung der dickeren und dünneren Sandkörner und Steine zurückgeführt auf das rythmische Anschlagen der Wellen an den Strand und hat diese Theorie experimentell begründet. Zahn hat sie zuerst auf die Schichten- und Rippenbildung in Gefäßthromben angewendet, und ich glaube, daß in unserem Fall der anschlagende Puls des

[1]) cit. bei Aschoff. Dieses Archiv 130.

Gehirns an dem Hämatom etwas ähnliches hervorgebracht hat und hervorbringen mußte, wie die Meereswellen am lockeren Ufer. Die Fibrinzüge sind dabei ursprünglich die lockeren Teile gewesen, in denen sich hauptsächlich der Saftstrom bewegte. Nur so erklärt es sich, wie mir scheint, daß nicht nur die Hämatoidin-Krystalle besonders reichlich in die Fibrinfasern eingeschlossen sind, sondern auch diffuses Hämatoidin und diffuses eisenhaltiges Pigment in vielen Fibrinfasern besonders reichlich enthalten ist. Stellt man die Eisenreaction nur schwach her, so tritt die erwartete Farbe an einzelnen dieser schon vorher auffallend grünen Fibrinfasern ganz deutlich auf zu einer Zeit, wo sie an dem eisenhaltigen Pigment der Membran, das nachher sehr stark reagiert, erst angedeutet ist. Die Farbe der Fe-Reaktion ist hauptsächlich diffus ausgeprägt, aber auch einzelne schon vorher durch Glanz auffallende grüne scharfkantige Körner nehmen sie stark an. Ebenso verhält es sich mit der Htd-Reaction, die zuerst diffus an Fibrinfasern und danach erst an den Kristallen in und zwischen jenen auftritt.

Besonders die Eisenreaktion tritt so überwiegend an den Fibrinfasern auf und an Stellen, in deren Höhe noch kein eisenanzeigendes Pigment in Zellen zu finden ist, daß ich darin einen Beweis dafür sehe, daß die weit vorgeschobenen Leukocyten wenig Einfluß auf die Hämosiderin-Entwicklung haben; sonst müßte die Verteilung des Hsd II mit der der Zellen übereinstimmen und dürfte sich nicht vornehmlich an das Fibrin anschließen, zu dem die Wanderzellen in meinem Fall keine besondere Neigung haben.

Zu den Hämatoidin-Kristallen und dem diffusen Hsd II im Fibrin kommt in den äußeren Schichten des eigentlichen Hämatoms immer mehr gelbes und gelbbraunes Pigment teils diffus, teils körnig oder kristallinisch und zwar hauptsächlich in Zellen. Das körnige gelbbraune hat dieselbe scharfkantige kristallähnliche Form, wie die oben beschriebenen grünen Körnchen, und oft ist es darum von ganz kleinen Htd-Kristallen sehr schwer zu unterscheiden, wenigstens das einzelne Korn, während größere gelbbraune Häufchen nicht so leicht mit den leuchtend braunroten Htd-Kristallen verwechselt werden. Natürlich kommt auch Vermischung von Htd und Hsd in einem Körnerhäufchen oft vor.

Als selteneren Befund muß ich noch schwarze scharfkantige Schollen erwähnen, die jedenfalls teilweise aus einer Anhäufung von braunen und grünen Kriställchen bestehen. Manche größere Htd-Kristalle sind offenbar durch eine ähnliche Verschmelzung entstanden, da man in ihnen noch deutlich kleinere Körner erkennen kann und da sie bei der Einwirkung von Salpetersäure vor ihrer Auflösung in kleinere Kristalle zerfallen.

Was den letzten Bestandteil der Thrombus-Masse, die eingewanderten Zellen, angeht, so dringen sie sehr unregelmäßig, 2—3 mm tief von der Grenze der Neomembran an gerechnet, ein; die am weitesten vorgeschobenen sind ein- und mehrkernige Leukocyten, dann kommen epitheli-

oide Zellen mit ein oder zwei, höchstens drei großen bläschenförmigen Kernen dazu und dazwischen Zellen mit sehr großen, eben noch durch ihre bläuliche Farbe sich am gefärbten Zupfpräparat vom ungefärbten Protoplasma abhebenden ovalen Kernen; an der äußersten Randzone endlich bleiben fast nur epithelioide Zellen übrig. Die Zellen enthalten Pigment in verschiedenen Formen und Farben, diffuses grünes und gelbliches, körniges grünes und später grüngelbes, ferner kristallinisches und endlich alle Formen der zerfallenden roten Blutkörperchen bis zu gut erhaltenen Biconaven, letztere allerdings, die außerhalb der Zellen bis in die äußerste Randzone des Thrombus nicht selten, oft zu Gruppen vereinigt, zu finden sind, nur selten, sei es, daß sie nicht oft aufgenommen werden, sei es, daß sie sich in den Zellen schnell verändern. Nur die oben erwähnten Zellen mit den ganz matt färbbaren großen Kernen bleiben meist frei von Pigment, enthalten aber oft Häufchen von kleinen runden, Vacuolen-ähnlichen Kreisen, vielleicht von aufgelösten Fettropfen herrührend. Der Vollständigkeit wegen erwähne ich, daß am Zupfpräparat durchaus zellähnliche, zipfelige Formen vorkommen, die keinen Kern mehr erkennen lassen, wohl nekrotische Zellen.

Im Invasionsgebiet tritt anfangs eine auffallende Veränderung des Pigmentes nicht ein; ziemlich plötzlich aber, kurz ehe die Thrombus-Masse mit ziemlich scharfer Grenze aufhört, also in der fast nur von epithelioiden Zellen durchsetzten Zone dicht am Gefäßgebiet, findet man sehr reichlich gelbes und gleichzeitig viel mehr als früher Htd-Pigment, beide in Zellen, beide nicht immer gemischt, sondern in einzelnen Zellen fast nur gelbe, in anderen fast nur Htd-Körnchen. Ich sage Htd-Körnchen, weil eine so deutliche kristallinische Form wie früher an dem Htd jetzt nicht mehr zu sehen ist. Die gelben Körnchen gaben in diesem Bezirk zum Teil schon Eisenreaktion, zum größeren Teil aber noch nicht.

Verfolgen wir die auffallende Erscheinung des Nebeneinanderauftretens von Htd und Hsd in ihrer weiteren Entwicklung peripherwärts in den beiden Membranen, so findet man zunächst beide noch reichlich nebeneinander; bald aber nimmt das körnige Htd stark ab und verschwindet dann ganz, während das Hsd immer brauner und grobkörniger wird und sehr starke Eisenreaktion zeigt, obschon die noch nicht reagierenden grünen und gelben, diffusen und körnigen Arten, mindestens teilweise durch die früher schon erwähnten Nachblutungen entstanden, auch in den äußersten Schichten der Membranen nicht ganz verschwinden. In den Zellen der unveränderten Dura endlich finde ich von körnigem Pigment nur noch feines, braunes, stark eisenanzeigendes, dagegen lehrt die Htd-Reaktion mit koncentrischer Schwefelsäure, daß sowohl die Dura als auch der von körnigem Htd freie äußere Teil der jungen Membranen Htd in diffuser Verteilung, besonders in manchen Gefäßen, offenbar Venen, enthält. Diese Tatsache hat nichts Auffallendes, weil es feststeht, daß gelöstes Htd schon intra vitam Fasern und Zellen des Bindegewebes diffus durchtränkt und färbt. Daß diese diffuse Htd-Imbibition in unserem Fall nicht auf Einwirkung des Alkohols

beruhen kann, habe ich schon früher bewiesen, gegen ihre postmortale Entstehung spricht, daß die weicheren und imbibitionsfähigeren centralen Teile des Hämatoms von ihr freigeblieben sind.

Mit der von Langhans[2] schrittweise verfolgten Erscheinung, daß das Htd mit dem Vorrücken der Organisation des Thrombus verschwindet, stimmt also mein Befund überein, auch mit der Beobachtung, die von Neumann[11] bestätigt wird, daß Htd-Körnchen besonders stark in der äußersten Schicht des Thrombus auftreten, nicht aber mit Neumanns Erklärung, daß Htd ohne Mitwirkung des Gewebes sich im Thrombus bilde (warum dann gerade in den äußeren Schichten hat Neumann nicht erklärt), Hsd dagegen erst im Gewebe. Betreffs des Hsd kann ich die genauere Fassung von Schmidt[6], daß die Hsd-Körnchen erst an der Grenze der Vascularisation zum Hsd II werden, mit der geringen Einschränkung bestätigen, daß manche Körnchen schon vorher reagieren. Schmidt will die Umwandlung des Hsd I in Hsd II nur an Körnchen erfolgen lassen, gleichviel ob sie von Zellen aufgenommen werden oder nicht. Die Möglichkeit eines solchen Vorganges will ich nicht bestreiten, seiner Ausschließlichkeit widerspricht aber schon die alte Regel: corpora non agunt nisi fluida. In meinem Fall tritt Hsd II diffus auf, ehe Körner von ihm zu finden sind, und daneben diffuses Htd. Da es nun eine experimentell bewiesene und an fixen Bindegewebszellen, auch an unserer Dura, leicht zu erkennende Eigenschaft lebender Zellen ist, Farbstofflösungen in ihrem Protoplasma in Körner zu verdichten, so ist gewiß in unserem Fall, wo Htd und Hsd gleichzeitig ziemlich plötzlich als Körner in Zellen auftreten, anzunehmen, daß sie teilweise aus fertig aufgenommener Lösung in den Zellen in körnige Form gebracht worden sind. Die andere Möglichkeit, daß Hsd sowohl wie Htd zum Teil erst in den Zellen gebildet worden sind aus gelöstem oder ungelöst aufgenommenem Hgb, bleibt natürlich daneben bestehen. Bemerkenswert ist aber die in unserem Fall nicht seltene, von Quincke schon beobachtete räumliche Trennung und Verteilung von Htd und Hsd in verschiedenen Zellen, die bei der ausschließlich intracellulären Zerlegung des Hgb nicht in dem Maße zustande

kommen könnte; diese Erscheinung ist, wie mir scheint, ein interessanter Beleg für einen gewissen Individualismus der Zellen.

Die chemische Umsetzung des Hgb und seiner Abkömmlinge geht innerhalb der Zellen offenbar viel rascher vor sich, als im Thrombus, wo nur ein unmittelbarer Zelleinfluß wirksam ist; das beweist das ziemlich plötzliche massenhafte Auftreten gelben und braunen Pigmentes in der vordersten Reihe der epithelioiden Zellen und weiter die rasche Zunahme körnigen Hsd II, das beweist endlich das im Vergleich mit der Dauerhaftigkeit des Hsd II so rasche Verschwinden des Htd.

Diese in meinem Fall so auffallende Vergänglichkeit des Htd in lebenskräftigen Zellen sehe ich als den Grund dafür an, daß man überhaupt Htd fast nur in totem Gewebe findet. Die Häufigkeit seines Auftretens in nekrotischen Geweben gegenüber dem Hsd I glaube ich auf seine größere Krystallisierbarkeit zurückführen zu sollen, durch die es bei der auffallenden Farbe seiner Krystalle viel leichter zu erkennen und nachzuweisen ist, als das weniger gefärbte, diffus verteilte und chemisch indifferente Hsd I. Das Hsd ist wie gegen Chemikalien, so auch gegen die Einwirkung lebender Zellen sehr widerstandsfähig, und darum findet man es so häufig auch in lebenskräftigem Gewebe. Aber mit der Zeit wird es doch zerstört, unter Umständen mag, wie Kunkel[26] annimmt, nur Fe-Oxyd von ihm für kürzere oder längere Zeit übrig bleiben, unter anderen Umständen bleibt, wie in Schmidts Experimenten, wahrscheinlich nur ein eisenfreier Rest vom Hsd zurück, das Hämofuscin oder die Hfs-ne. Ob bei dem Abbau von Hsd im Körper noch einmal Htd entsteht oder wenigstens entstehen kann, ist nicht entschieden, die Möglichkeit aber ist durch Virchows, Mühlmanns und Browiczs chemische Behandlung eisenhaltigen Pigmentes nahe gelegt und aus den obigen Erörterungen über die chemische Zusammensetzung der Hsd-ne und des Htd leicht verständlich.

Hämofuscin kommt in meinem Präparat nicht vor. Man nimmt an, daß es gewöhnlich in der von Schmidt experimentell studierten Weise aus Hsd II durch Abscheidung des Eisens entsteht, z. B. in den seltenen Fällen von Hämochroma-

tose. Ich möchte aber nochmals darauf aufmerksam machen, daß man nicht jedes vom Blutfarbstoff stammende, keine Eisenreaktion gebende Pigment als Hämofuscin, mithin als eisenfrei bezeichnen darf, wie das so auffallend häufig geschieht. Wie leicht man in diesen Fehler, sei es des Denkens oder Benennens, verfällt, läßt sich wohl am überraschendsten daran erkennen, daß Schmidt selbst, der die Veränderungen der Hsdne zuerst an Experimenten klargemacht hat, in einem Referat in Lubarsch-Ostertags Ergebnissen, Bd. Ib S. 101, vom Hsd sagt: „Vor der vollen Entwicklung ist dasselbe trotz morphologischer Vollendung eisenfrei, und in denselben Zustand kehrt es nach der Periode der positiven Eisenreaktion zurück".

Bei der Hämochromatose tritt, meist neben Hsd II der Leber, Drüsen und anderen Organen, in den glatten Muskelzellen des Darms, der Gefäße, Blase usw. und einiger anderer Zellarten nie Hsd II, sondern ein gelbrotes oder rotbraunes Pigment ohne Eisenreaktion auf, das „Haemofuscin". Die gesteigerte Hämosiderin-Ablagerung beruht in diesen Fällen auf einem vermehrten Zerfall von roten Blutkörperchen, sei es innerhalb der Gefäße, sei es in Extravasaten, und es ist gewiß denkbar. daß das „Hämofuscin" bei der Hämochromatose wenigstens teilweise ein eisenfreier Abkömmling des Hgb oder des Hsd II ist. der wahrscheinlich gelöst ins Blut eintritt und daraus von den glatten Muskelzellen aufgenommen wird. So erklärt Goebel[27] die Entstehung des „Hämofuscins". Hintze und Lubarsch[2] weisen besonders darauf hin, daß außer der Vorliebe für Hämofuscin eine weitere Eigentümlichkeit der glatten Muskeln die sei, kein Hsd II aufzunehmen, das man nach Lubarsch nie in glatten Muskelzellen findet, selbst wenn es in anderen Organen und im Blut reichlich vorhanden ist, und dass nach Lubarsch auch aus gelöstem Hgb nie in Muskelzellen gebildet wird. Trotzdem ist es nicht richtig, wie Lubarsch und Hintze tun, alle in glatten Muskelzellen auftretenden Pigmente wegen des negativen Ausfalls der Eisenreaktion als eisenfrei zu bezeichnen. Lubarsch[28] spritzte einem Kaninchen defibriniertes Blut in die Darmwand und fand, daß das sofort diffus von den Muskelzellen aufgenommene Hgb von diesen nach sechs Tagen

noch nicht in Hsd II verwandelt war, während in runden und Bindegewebszellen der Umgebung schon reichliches Hsd II sich fand. Wegen der negativen Eisenreaktion nennt er die neben diffuser rötlicher, später gelblich-brauner Färbung in den glatten Muskelzellen auftretenden feinen Pigmentkörner eisenfrei und wendet diese Bezeichnung mit demselben Recht auf ganz entsprechende, teils diffuse, teils körnige Pigmentierung der Darmmuskelzellen an, die er[29] bei einer Lebercirrhose mit Hämorrhagien im Darm gefunden hat. Es liegt aber auf der Hand, daß die negative Eisenreaktion in beiden Fällen nicht berechtigt, das Blutpigment als eisenfrei zu betrachten. Wenn Hintze zu dem Ergebnis kommt, „daß die glatten Muskelzellen imstande sind, Blutfarbstoff direkt in eisenfreies, körniges Pigment umzuwandeln, und daß in den oben beschriebenen Fällen das Hämofuscin in der glatten Musculatur in keiner anderen Weise entstanden ist", so scheint mir diese Auffassung nach dem, was wir über Blutpigment sonst wissen, viel schwerer verständlich, als die Erklärung für Hintzes und Lubarschs Tatsachen, daß die Muskelzellen sich dem Hgb und seinen Abkömmlingen gegenüber relativ passiv verhalten, und daß sie nicht wie die anderen Zellen eigene Fähigkeit besitzen, Hgb und Hsd I rasch in körnige Form zu bringen und in Hsd II zu verwandeln. Man findet nämlich in glatten Muskeln das gelöst aufgenommene Pigment nach Lubarsch entweder, nämlich in der Längsmuskelschicht, zum großen Teil noch diffus, oder, in den Ringmuskeln, sogar ausschließlich in diffuser Form, die man an anderen Zellen als Zeichen verminderter Lebenskraft oder gar des Todes betrachtet. Das Alles legt doch den Gedanken sehr nahe, daß in diesem und anderen Fällen manches „Hämofuscin" ein Hsd I ist. Zur Entscheidung darüber dürfte sich außer der Anwendung starker chemischer Zerlegungsmittel auch die der beginnenden Fäulnis nach Mühlmanns Angaben empfehlen.

Wenn überhaupt, wie die herrschende Auffassung will, das „Hämofuscin" der Hämochromatose ausschließlich dem Blutfarbstoff entstammt, so bietet die offenbare relative Schwäche der glatten Muskulatur gegenüber dem Hgb und seinen Abkömmlingen vielleicht auch eine Erklärung für diejenigen Fälle von

Hämochromatose, in denen das „Hämofuscin" in den glatten Muskelzellen quantitativ auffallend über die Hsd-ne des übrigen Körpers überwiegt. Es scheint mir nämlich eine notwendige Folge jener relativen Passivität, daß die glatten Muskelzellen nicht in dem Maße, wie andere Bindegewebs- und Epithelzellen, imstande sind, sich des aufgenommenen Pigmentes nach kürzerer oder längerer Zeit wieder zu entledigen. Es wird also bei einer auf nur vorübergehender Blutzerstörung beruhenden Hämochromatose in einem späteren Stadium, nach Ablauf der eigentlichen Krankheit, ein großer Teil des Hsd II aus den Leber- und Epithelzellen usw. schon wieder ausgeschieden sein, während das „Hfsc" noch unvermindert in den glatten Muskelzellen liegt.

Aus der Passivität der letzteren gegenüber dem Hgb und seinen Abkömmlingen scheint mir aber endlich auch die Berechtigung eines Zweifels darüber hervorzugehen, ob die glatten Muskelzellen auch das unter Umständen gelöst aus dem umgebenden Gewebe oder Blut an sie herantretende Hsd II nicht aufnehmen, wie Lubarsch angibt, ob man also nicht wenigstens gelöstes Hsd II in ihnen unter Umständen finden kann.

Ich komme also zu dem Ergebnis, daß sich die Pigmentbildung in meinem Fall folgendermaßen abgespielt hat:

1. Die Ursache aller chemischen Umsetzungen der Farbstoffe ist das umgebende Gewebe; sein Einfluß wirkt im Thrombus mittelbar und langsam, unmittelbar und schneller in den Zellen selbst.

2. Das Hgb wird entweder noch in den roten Blutkörperchen umgesetzt, oder nachdem es gelöst aus ihnen ausgetreten ist.

3. Die erste wesentliche, mikroskopisch deutlich erkennbare chemische Umwandlung ist die Spaltung des Hgb in Htd und ein keine Fe-Reaktion gebendes Hsd, ein Hsd I.

4. Beide kommen in Lösung vor, aus der sie sich teilweise abscheiden, Htd in deutlicher Kristallform. Hsd in scharfkantigen Körnern.

5. Die Abscheidung kommt zustande:

a) von beiden im Protoplasma absterbender Leukocyten,

b) vom Htd außerdem am Fibrin,

c) vom Hsd I vornehmlich in den Schatten der zerfallenden roten Blutkörperchen.

6. Der Rest der beiden Lösungen durchtränkt hauptsächlich die Fibrinbalken. In ihnen wird ein Teil des Hsd I schon im Thrombus in Hsd II (mit positiver Fe-Reaktion) verwandelt und dieses teilweise körnig ausgeschieden.

7. Die eingewanderten Leukocyten haben wenig Einfluß auf die Pigmentbildung. Die epithelioiden Zellen dagegen verwandeln rascher alles Pigment, einerlei ob sie es gelöst oder ungelöst (z. B. auch Erythrocyten) aufnehmen: Hgb wird zu Htd und Hsd I, letzteres zu Hsd II; die Lösungen nehmen in den Zellen feste Form an, (auch das Htd).

8. Auch in den fixen Zellen der Dura spielen sich an aufgenommenen Pigmentlösungen dieselben chemischen und physikalischen Vorgänge ab.

9. Htd verschwindet rasch wieder aus den Zellen, teilweise jedenfalls durch Lösung und Aufnahme ins Blut (ob auch durch Zerstörung, weiß ich nicht). Hsd II ist dauerhafter.

Außerdem möchte ich hervorheben: Von Geweben, die auf rote Blutkörperchen und Blutpigmente untersucht werden sollen, müssen womöglich einzelne Stücke nebeneinander in Formalin und Alkohol gehärtet werden.

Es muß bei Arbeiten über Blutpigment mehr als bisher berücksichtigt werden, daß es ein Hämosiderin ohne Eisenreaktion gibt; entsprechend muß die Bezeichnung Hämofuscin mit mehr Vorsicht angewendet werden.

Literatur.

1. Virchow: a) Die pathologischen Pigmente. Dieses Archiv 1, S. 379.
b) Über blutkörperchenhaltige Zellen. Dieses Archiv 5, S. 515.

2. Langhans: Beobachtungen über Resorption der Extravasate usw. Dieses Archiv 49, S. 66.
3. Auerbach: Über die Obliteration der Arterien nach Ligatur. Diss. Bonn 1877.
4. Bleibtreu: Über die Resorption von Blutextravasaten. Diss. Bonn 1890.
5. Quincke: Beitrag zur Lehre vom Icterus. Dieses Archiv 95.
6. M. B. Schmidt: Über die Verwandtschaft d. hämatogenen u. autochtonen Pigmente usw. Dieses Archiv 115.
7. Quincke: Über Siderosis. D. A. f. kl. M., Bd. 25, 27 und 33.
8. Quincke: Archiv f. exp. Pathol. Bd. 36.
9. Schurig: Archiv f. exp. Pathol. Bd. 41.
10. Laspeyros: Archiv f. exp. Pathol. Bd. 43.
11. Neumann: Beiträge z. Kenntnis d. pathol. Pigmente. Dieses Archiv 111.
12. Perls: Beiträge z. Kenntnis der pathol. Pigmente. Dieses Archiv 39.
13. Mühlmann: Zur Pigmentmetamorphose usw. Dieses Archiv 126, S. 160.
14. Browicz im Anzeiger der Akademie der Wissenschaften in Krakau 1898, S 269.
15. von Recklinghausen: Allgemeine Pathologie.
16. Hauser: Archiv f. exp. Pathol. Bd. 20.
17. Minkowski u. Naunyn: Archiv f. exp. Pathol. Bd. 21.
18. Arnold: Dieses Archiv Bd. 58, Bd. 145 und Bd. 150.
19. Schwalbe: Dieses Archiv 158.
20. Fr. N. Schulz: Die physiologische Farbstoffbildung beim höheren Tier. Ergebnisse der Physiologie. 1. Jahrg.
21. Heile: Über die Ochronose und die Pseudoochronose usw. Dieses Archiv 160.
22. Browicz: Formalin. Wirkung auf Hgb. im Gewebe. Dieses Archiv 162.
23. Aschoff: Über den Aufbau der menschlichen Thromben usw. Dieses Archiv 130.
24. Wlassow: Über Entstehung d. Blutplättchen. Ziegb. Btr. Bd. 15, S. 527.
25. Nathan: Über die Aufnahme usw. d. Eisens im Organismus. D. m. W. 1900, S. 133.
26. Kunkel: Dieses Archiv 81, S. 381.
27. Goebel: Über Pigmentablagerung in der Darmmuskulatur. Dieses Archiv 136, S. 482.
28. Hintze: Über Hämochromatose. Dieses Archiv 139, S. 409.
29. Lubarsch: Nachtr. zu vorstehendem Aufsatz. Dieses Archiv 139, S. 495.

XXV.

Ätiologie und Pathogenese des Schwarzwasserfiebers.[1]

Von

Dr. A. Plehn, Reg.-Arzt (Kamerun).

Erst seit etwa 30 Jahren ist das Schwarzwasserfieber als einheitliches Krankheitsbild bekannt und beschrieben. In den Tropen wurde es vorher durchgehend mit dem Gelbfieber zusammengeworfen, das teilweise in den gleichen Landstrichen herrscht, und obgleich Berenger-Ferraud schon 1874 in einem umfänglichen, auf Grund seiner Erfahrungen am Senegal verfaßten Werk, beide Krankheiten sicher zu scheiden lehrte, sind sie bis in die neueste Zeit gelegentlich immer wieder verwechselt worden. In Südeuropa, wo das Schwarzwasserfieber viel seltener vorkommt und leichter verläuft als in den Tropen, scheint man es vor den Arbeiten von Tomaselli, Karamitsas, Bastianelli und Bignami als hämorrhagische Nephritis bei Malarischen angesehen zu haben. Auch unter dem, nach Mitte des vorigen Jahrhunderts als „intermittierende Hämaturie" beschriebenen Symptomkomplex, welcher später in die Gruppe der paroxysmalen Hämoglobinurie mit subsummiert wurde, verbergen sich Krankheitsbilder, die wir heute als Schwarzwasserfieber ansprechen würden, zumal die malarische Basis vielfach feststeht. Aber noch heute wird der Zusammenhang von Schwarzwasserfieber und Malaria keineswegs so allgemein anerkannt ist, wie wir uns in Deutschland gewöhnt haben, es zu tun. Es wird dagegen geltend gemacht,

1. daß das Verbreitungsgebiet von Schwarzwasserfieber und Malaria nicht das gleiche sei;

2. daß die Malariaparasiten bei den Schwarzwasserkranken im Blute ganz gewöhnlich fehlen;

3. daß das specifische Heilmittel der Malaria — das Chinin — beim Schwarzwasserfieber mindestens wirkungslos bleibt.

[1] Auszugsweise als Vortrag im „Verein für innere Medizin" mitgeteilt.

Fürwahr, drei Momente, wohl geeignet, irrezuleiten, wo umfangreiche eigene Erfahrungen fehlen! Und wenn deshalb die exclusive Chininätiologie auch keine allgemeine Anerkennung fand, so wird doch vielfach, besonders von französischen Forschern, angenommen, daß das Schwarzwasserfieber eine Krankheit sui generis sei, welche mit Malaria nichts zu tun habe. Auch der Grieche Cardamatis vertritt diesen Standpunkt auf Grund von angeblich mehreren Tausend Beobachtungen.

Eine genauere Untersuchung der Verhältnisse zeigt jedoch, daß die angeführten Tatsachen nur in scheinbarem Widerspruch mit der Annahme stehe, Schwarzwasserfieber sei im wesentlichen malarischen Ursprungs.

Daß das Verbreitungsgebiet von Malaria und Schwarzwasserfieber sich nicht deckt, ist nur insofern richtig, als das Schwarzwasserfieber in verschiedenen Malariagegenden ungleich häufig ist. Im großen und ganzen kann man aber sagen: Je näher am Äquator und je intensiver die Malaria, um so häufiger die hämoglobinurischen Formen. Im einzelnen neigen die Bewohner verschiedener Malariagebiete allerdings in verschiedenem Maße dazu. In Kamerun z. B. entwickelt sich die Disposition wohl ausnahmslos bei jedem Europäer, welcher lange genug dort bleibt, ohne bestimmte Vorsichtsmaßregeln anzuwenden. In Latium, wo die Malaria auch oft genug perniciöse Formen annimmt und tödlich endet, ist Schwarzwasserfieber außerordentlich selten. In dem berüchtigten Tjelatjap auf Java sollen hämoglobinurische Fieber fast ebenso häufig sein, wie in Ostafrika, während sie im indischen Archipel sonst praktisch keine Rolle spielen. Daß auch norddeutsche Malaria sich mit Schwarzwasser komplizieren kann, beweist ein von Otto mitgeteilter Fall, und daß Tropiker, welche sich draußen mit Malaria inficierten, zum ersten Mal nach der Heimkehr in Deutschland mit Schwarzwasser erkranken, ist gar nicht selten. Von maßgebender Bedeutung für die Entwicklung der Schwarzwasserdisposition ist, daß das Malariavirus ununterbrochen auf den Körper einwirkt, ohne daß dem Organismus Zeit gelassen wird, sich von der Schädigung inzwischen zu erholen. Diese Erholungszeit

bringt in Italien der einer kurzen Fieberperiode von etwa drei Monaten folgende Winter; in Indien der zeitweise Aufenthalt in gesundem, malariafreien See- oder Gebirgsklima. In Afrika fehlt noch fast überall die Gelegenheit dazu, resp. sie kann practisch nicht ausgenutzt werden, weil sich sonst die meisten Kolonisten ständig in den Sanatorien befänden.

Das Entscheidende ist, daß das Schwarzwasserfieber ganz ausschließlich und nur bei Malarischen vorkommt.

Der zweite Einwand — das so häufige Fehlen des Malariaparasiten beim Schwarzwasserkranken — wird durch die Betrachtung des Wesens der Krankheit selbst erledigt. Das Wesen des Schwarzwasserfiebers besteht in einem acuten Zerfall der roten Blutkörperchen, deren Zahl in 2—3 mal 24 Stunden auf $\frac{1}{4}$ und weniger herabgehen kann. Aber selbst, wenn die Zerstörung nicht so umfangreich ist, so sind es doch sehr begreiflicher Weise zunächst die inficierten Blutkörperchen, welche zerfallen. Die Parasiten müssen sich dann im Blutplasma sehr schnell auflösen, denn man trifft sie selbst während der rapidesten, ausgedehntesten Blutzerstörung fast niemals frei im peripherischen Kreislauf an. Es liegt auf der Hand, daß der Zeitpunkt der Blutentnahme und die Schnelligkeit des Zerfalls unter diesen Umständen für den Befund entscheidend sind: Ausnahmsweise finden sich noch am zweiten Tage vereinzelte Parasiten; meistens verschwinden sie in schwereren Fällen schon nach 12—20 Stunden; zuweilen fehlen sie bereits, wenn der Schüttelfrost und der schwarzrote Urin den Beginn des Blutzerfalls anzeigen.[1])

[1]) Diese meine Auffassungsweise enthebt uns der Notwendigkeit, zwei verschiedene Formen der acuten malarischen Hämocytolyse zu unterscheiden, je nachdem die Hämoglobinurie an den Fieberanfall gebunden ist, oder außerhalb seines Termins durch das Chinin hervorgerufen wird. Einige hervorragende Forscher — darunter auch Tomaselli und Bastianelli — glauben auf diese Einteilung ihre therapeutische Indication begründen zu sollen, während das klinische Gesamtbild des Leidens doch ein durchaus einheitliches ist, ganz gleich ob das Chinin die letzte Ursache für den Ausbruch gewesen war, oder allein der acute Malariaanfall.

Meine Mitteilungen von 1896 enthalten eine Darlegung dieser Verhältnisse, die trotz mehrfacher seitheriger Bestätigung von anderen Seiten, noch immer nicht ausreichend beachtet werden.

Um den Einwand zu entkräften, daß es sich hier um Zufälligkeiten oder willkürliche Annahmen handelt, habe ich während meines letzten Kamerunaufenthaltes tunlichst bei jedem Kranken, der im Verdacht stand, eventuell eine Schwarzwassercomplication zu bekommen, vor der Chinintherapie Blutpräparate angefertigt, und so feststellen können, daß vor der Hämocytolyse, (resp. vor der Chinintherapie), die Parasiten immer vorhanden waren.[1])

Die Wirkungslosigkeit der Chinintherapie darf mit Rücksicht auf diesen spontanen Untergang der Parasiten im Blutzerfall also nicht befremden. Es ist vielmehr schon in den siebziger Jahren vorigen Jahrhunderts von Tomaselli und anderen wiederholt darauf hingewiesen worden, daß das Chinin, als ein energisches Blutgift, beim Auslösen der Hämoglobinurie eine Hauptrolle spielt. Der gegensätzliche Standpunkt, welchen die um die Malariaforschung so hochverdiente römische Schule lange Zeit einnahm, ließ diese Auffassung freilich nicht zur allgemeinen Geltung gelangen, und als mein Bruder

Was die therapeutische Indication betrifft, so stehe ich nach wie vor auf dem Standpunkt, das Chinin stets und nur dann zu geben, wenn sich die activen, seiner Wirkung allein zugänglichen Plasmodien im Blute finden.

Die Erfahrung hat mich aber gelehrt, daß man erwarten darf, dieselben spontan verschwinden zu sehen, solange der Blutzerfall fortdauert, was sich mit dem Hämometer leicht controllieren läßt. Sie können noch am dritten Tage ohne Chiningebrauch spontan verschwinden, wenn sie sich ausnahmsweise so lange gehalten haben.

Verschwinden sie jedoch in seltenen Fällen einmal nicht ganz, oder nehmen gar zu, während die Temperatur vielleicht von neuem zu steigen beginnt, dann ist es zwecklos, länger zu warten, und man muß zum Chinin greifen.

[1]) Von Bastianelli und Bignami ist das Verschwinden der Parasiten auf die Chinintherapie allein zurückgeführt worden. (Christoffers und Steffens sind ebenfalls geneigt, das Chinin, welches in allen von ihnen beobachteten Fällen das den Anfall auslösende Moment war, allein für das Verschwinden verantwortlich zu machen.) In Italien,

1893 nach Kamerun kam, war es dort noch ebenso, wie in allen englischen und französischen Kolonien Afrikas, üblich, die malarische Hämoglobinurie mit kräftigen Chiningaben zu behandeln. In Deutsch-Ostafrika wurden damals (unter der Aegide von Steudel), sogar ganz enorme Chininmengen gegen das Schwarzwasserfieber verabfolgt, welches man als „perniciöses" κατ' ἐξοχήν bezeichnete: 6—8—10 grm viele Tage nacheinander. Trotzdem waren die Resultate keine schlechten, was jedenfalls beweist, daß von einer eigentlichen „Chininvergiftung" hier kaum die Rede sein kann: Es wäre doch widersinnig, Zustände als Vergiftung zu bezeichnen, welche sich heute nach ½ oder ¼ g Chinin entwickeln und dann morgen oder übermorgen bei Fortgebrauch der 10fachen „Giftdosis" heilen. In Westafrika bildet diese Heilung unter fortgesetzter Chininmedication allerdings nicht die Regel; es werden vielmehr durch die weiteren Chiningaben oft erneute Nachschübe von Hämocytolyse mit Schüttelfrost, hohem Fieber und allen Begleiterscheinungen hervorgerufen, und ich kenne Kolonisten, die ihr Schwarzwasser so durch Reihen von Tagen, ja, durch Wochen fortzüchteten. In den englischen und französischen Kolonien Westafrikas betrug die Mortalität unter diesem Regime 70 und selbst 90 p. c.,

wo die Ausdehnung des Blutzerfalls anscheinend meist wesentlich geringer bleibt, als in den Tropen, und wo stets volle große Chiningaben bei Malaria verabfolgt werden, weil man mit einer Komplication durch acute Hämocytolyse im allgemeinen nicht zu rechnen braucht, da läßt es sich in der Tat schwer entscheiden, ob der Untergang der Parasiten durch das Chinin allein, oder durch den Blutkörperzerfall an sich bedingt wird. In gewissem Sinne wirkt natürlich beides zusammen. Wenn in den Tropen jedoch nicht selten die einmalige Gabe von 0,5 Chinin — und weniger — den schwersten Blutzerfall auslöst und damit dann den Organismus wie mit einem Schlage selbst von mehreren gleichzeitig vorhandenen Parasitengenerationen befreit, so ist der Schluß wohl berechtigt, daß hier nicht das Chinin allein zur Vernichtung der Parasiten führt, denn ohne Vermittlung eines Schwarzwasserfiebers werden sie durch so geringe Chininmengen kaum jemals zerstört.

Zudem habe ich 1896 einen Fall mitgeteilt, wo Schwarzwasserfieber ohne Chiningenuß ausbrach und ohne Chinin heilte, obgleich vorher zahlreiche Parasiten vorhanden waren (a. a. O.).

wenn ich recht berichtet bin, und jeder Erkrankte hielt sich von vornherein für verloren.

Da war es ein Fortschritt, als wir in Kamerun, einfach ausgehend von der Überlegung, daß Chinin nur auf die activen Plasmodien im Blute wirke, mit Rücksicht auf die negativen Blutbefunde, seine Anwendung beim Schwarzwasserfieber ganz unterließen. Der primäre Anfall pflegt dann in 36—48 Stunden abzulaufen, und wenn sich auch ausnahmsweise einige weitere nach kurzen Intermissionen anschließen, so werden diese doch immer schwächer. Freilich ist schon der primäre Anfall bisweilen so schwer, daß er selbst ohne Chinin zum Tode führt. Aber die Mortalität sank bei chininloser Therapie doch bis auf etwa 10 p. c. und ist weiter mit geringen Schwankungen ungefähr die gleiche geblieben, während die günstigsten Statistiken selbst bei maßvollem Chiningebrauch immer noch annähernd die doppelte Anzahl von Todesfällen aufweisen. Kochs Verdienst ist es, durch das Gewicht seines Namens dieser chininlosen Behandlungsweise später allgemeine Anerkennung, wenigstens in Deutschland, verschafft zu haben.

Aber trotz der direct schädlichen Wirkung des Chinin nach Beginn der Hämocytolyse, ist das Chinin doch nicht der allein ausschlaggebende Factor für ihr primäres Entstehen. Schwarzwasser bricht zuweilen aus, ohne daß vorher Chinin gegeben wurde. Die Zahl dieser Fälle würde noch viel größer sein, wenn heutzutage nicht glücklicher Weise die Malaria überhaupt nur selten ohne Chininbehandlung bliebe. Und weil natürlich ganz besonders unter sachverständiger ärztlicher Aufsicht Chinin frühzeitig angewendet wird, so sind zuverlässige Beobachtungen über „spontanen" Beginn der Hämocytolyse nicht allzu häufig. Immerhin lag in 168 Fällen, welche ich selbst beobachtete, bei 16 der Termin des letzten Chiningebrauchs weit zurück; ein Neger hatte sicher Chinin überhaupt niemals gesehen, und bei 7 weiteren Erkrankungen, wo nur 2—4 Tage inzwischen vergangen waren, kann man das Chinin auch kaum mehr für das Schwarzwasser verantwortlich machen. Also in 24 von 168 eigenen Fällen keine Chininätiologie!

Wir sind demnach zweifellos berechtigt, die malarische

Infection als Grundlage für die acute Hämocytolyse zu betrachten, und diese selbst als eine Komplikation, welche unter gewissen Umständen eintreten kann.

Für das Zustandekommen eines Schwarzwasserfiebers sind zwei Momente von entscheidender Bedeutung:

1. die Entwicklung der Disposition;

2. die Gelegenheitsursache, welche die acute Hämocytolyse hervorruft.

Die Disposition entwickelt sich erfahrungsmäßig nach längerem ununterbrochenen Aufenthalt in bestimmten Malariagegenden; ganz besonders im intertropicalen Afrika, und hier wieder an dessen Westküste. Aber auch in Westindien, in Neu-Guinea, in Tonkin usw. gibt es arge Schwarzwasserherde. Sehr selten tritt Schwarzwasserfieber schon wenige Wochen nach der Ankunft in den Malariadistricten auf, und in den Fällen, wo zuverlässige Berichte das bezeugen, wird noch zu untersuchen sein, ob nicht eine alte latente Malariainfection von früher her bestanden hat. Der früheste Termin, zu welchem ich selber Schwarzwasser entstehen sah, war drei Monate nach der Ankunft in Kamerun. Häufiger wird die Komplikation vom fünften Monat ab, und das dritte Aufenthaltsjahr durchlebt der Kolonist nur ganz ausnahmsweise ohne Schwarzwasser.

Von 97 Kolonisten konnte ich zuverlässige Daten über die Zeit der Ankunft und den Ausbruch des ersten Schwarzwasserfiebers notieren. Es fielen ins 1. Halbjahr 12; 2. 30; 3. 27; 4. 14 erste Schwarzwasserfieber; 14 brachen noch später aus. Dabei ist aber zu berücksichtigen, daß die Zahl der Kolonisten, welche das dritte Halbjahr erreichen, schon eine verminderte ist, und dann weiter sehr rasch abnimmt. So haben diese Zahlen nur einen sehr beschränkten statistischen Wert.

Bei auffallend frühem Auftreten läßt sich fast stets feststellen, daß vernachlässigte, mangelhaft behandelte Malariafieber sich vorher in langer Reihe rasch gefolgt sind. Bei längerer Aufenthaltsdauer vor dem ersten Schwarzwasser ist es dagegen keineswegs erforderlich, daß viele schwere Fieber vorausgehen: Auch bei denen, welche nur sehr selten einen leichten Malarianfall hatten, entwickelt sich die Disposition in Kamerun schließlich unweigerlich, wenn nicht bestimmte Vorsichtsmaßregeln gebraucht werden. Kürzere Aufent-

haltsunterbrechungen von einigen Monaten beugen dem nicht immer vor. So ist es nicht selten, daß Kolonisten, die Westafrika in leidlichem Gesundheitszustand verlassen haben, ohne an Schwarzwasser zu erkranken, kurz nach der Rückkehr von einem ebenfalls in guter Gesundheit verbrachten Heimatsurlaub, befallen werden und zugrunde gehen. Oder daß sie ihr erstes Schwarzwasserfieber während des Urlaubs selbst, in Europa, durchmachen.

Die Form der Malariaplasmodien während der voraufgegangenen Malariaanfälle, sowie während des Fiebers, das sich nachher mit acuter Hämocytolyse kompliciert, ist nicht entscheidend. Da die kleinen Parasiten in jenen Gegenden vorherrschen, wo Schwarzwasserfieber am häufigsten ist, so begegnet man ihnen am öftesten; aber mehrfach sind von mir und anderen auch die großen Tertianparasiten angetroffen werden, und in dem Fall Otto's aus Nordeuropa, hatte das Fieber Quartancharakter. Von größerer Bedeutung scheint es zu sein, in welchem Entwicklungsstadium sich die Parasiten befinden, wenn die Schädlichkeit (z. B. das Chinin) einwirkt: Je näher sie der Sporulation sind, je stärker also die Widerstandskraft der von ihnen bewohnten Blutzellen erschüttert ist, um so leichter tritt die acute Hämocytolyse ein. Man muß es deshalb zu vermeiden trachten, daß die therapeutischen Chiningaben bei Schwarzwassercandidaten gerade zur Zeit der Parasitensporulation, das ist zur Zeit des Malarianfalls, ihre Hauptwirkung entfalten.

Besondere klimatische Verhältnisse können für das Entstehen des Disposition nicht verantwortlich gemacht werden, denn auf den niederländischen Sunda-Inseln z. B., deren Küsten sich in meteorologischer und tellurischer Beziehung nur ganz unwesentlich von denen Westafrikas unterscheiden, ist Schwarzwasserfieber, wie gesagt, eine große Seltenheit. Auch die Tatsache, daß die Disposition selbst in nördlichen Ländern entstehen, und jedenfalls nach Verlassen der Fieberherde sich fortentwickeln kann, spricht dagegen, daß lokale Einflüsse die Hauptrolle spielen.

Die besprochenen Umstände zwingen vielmehr unabweisbar

dazu, im Menschen selbst den Ursprung der Schwarzwasserdisposition zu suchen; und da eine voraufgegangene Malariainfection die unerläßliche Vorbedingung für ihr Zustandekommen ist, so wird man auch hier wieder darauf hingeführt, ihr Entstehen mit der Malaria in Zusammenhang bringen.

Die Entwicklung der Schwarzwasserdisposition hängt von der Activität und Menge jener Latenzformen des Malariaparasiten ab, welche die Infection während der fieberfreien Intervalle, sowie nach der Infection, vor dem ersten Fieberanfall unterhalten, und welche wir noch nicht näher kennen.

Die Schwarwasserdisposition ist in zwei Momenten gegeben:

1. In einer verminderten Widerstandskraft der roten Blutkörperchen. Das liegt zu nahe, um nicht von vornherein in die Augen zu springen. Auch ist es mir einige Male (nicht immer) gelungen, diese verringerte Widerstandskraft gegenüber anisotonischen Kochsalzlösungen direct nachzuweisen.

Aber wie entsteht die Widerstandsverminderung?

Bastianelli und Murri führen sie auf eine Alteration der blutbereitenden Organe durch den chronischen Malariaproceß zurück. Wäre das in dieser Form richtig, so müßte die Disposition sich doch öfter finden, denn chronische Malaria ist gerade in den Gegenden, wo die Krankheit in geringerer Schwere herrscht, besonders häufig; die hämoglobinurischen Komplicationen sind dort dagegen sehr selten. Auch muß man erwarten, daß eine auf Grund anatomischer Organveränderungen erworbene Eigenschaft solange dauern wird, wie die Veränderungen selbst. Das wäre bei den Gewebsalterationen durch chronische Malaria eine recht beträchtliche Zeit.[1]) Dagegen beobachten wir garnicht selten, daß einmal schweres Schwarzwasserfieber ausgelöst wird, wenn man einen Malariaanfall mit $\frac{1}{2}$ oder $\frac{1}{1}$ g Chinin behandelt, und daß dieselbe Person schon

[1]) Eine Alteration der blutbildenden Organe im Sinne von Bastianelli als dauernder Zustand könnte eher bei der paroxysmalen Hämoglobinurie vorliegen, welche in ihrem Wesen, trotz mancher Übereinstimmung in den äußeren Erscheinungsformen, mit dem Schwarzwasserfieber doch garnichts zu tun hat.

14 Tage später bei einem ganz gleichartigen Fieber die gleiche oder eine höhere Dosis anstandslos verträgt. Noch mehr sprechen solche Beobachtungen natürlich gegen die Annahme Tomasellis, daß stets eine angeborene Idiosynkrasie die Grundlage bildet, auf welcher sich die Disposition entwickelt.

Ich halte es deshalb für wahrscheinlich, daß die Widerstandsverringerung der roten Blutkörperchen weniger auf anatomischen Alterationen ihrer Bildungsstätten durch chronische Malaria, als vielmehr dadurch entsteht, daß die blutbildenden Organe durch die fortgesetzten hohen Anforderungen, welche die anämisierende Wirkung der latenten Malariainfection an ihre Leistungen stellt, zeitweise functionell erschöpft werden, und dann, insbesondere nach gehäuften acuten Fieberanfällen, nach Ernährungsstörungen und Entbehrungen, den gesteigerten Bedarf des Organismus nur noch mit einem qualitativ minderwertigen Material zu decken vermögen.

Über den anämisierenden Einfluß der latenten Malaria, welcher sich schon während der ersten Latenzperiode, vor dem ersten Fieberanfall geltend machen kann, habe ich mich an anderer Stelle verbreitet. Auch auf die mit dieser Anämie in engstem Zusammenhang stehenden karyochromatophilen Körner will ich hier nicht näher eingehen. Nur nebenher möchte ich betonen, daß die zahlreichen durch jene Mitteilungen angeregten Untersuchungen über basophile Punktierung mir in erster Linie zu zeigen scheinen, daß es sich bei der Malaria noch um andere Dinge handelt. Plasmadegeneration der roten Blutkörperchen und Herkunft von den Erythroblastenkernen machen jedenfalls schon die klinischen Begleitumstände unwahrscheinlich.

Neben der Resistenzverminderung der roten Blutzellen dürfte der labile Zustand des gesamten Nervensystems, wie er sich bei jedem längere Zeit an latenter Malaria in den Tropen Leidenden entwickelt, am Entstehen des Krankheitsbildes insofern mit beteiligt sein, als er nervöse Störungen der Nierenfunction begünstigt. Aber vielleicht wirken auch vasomotorische Einflüsse zum Zustandekommen des hämocytolytischen Anfalls

direct in ähnlicher Weise mit, wie man es für gewisse Formen der paroxysmalen Hämoglobinurie vermutet. Chvosteck hat einen solchen Zusammenhang durch Experimente an Pferden wahrscheinlich gemacht.

Als auslösendes Moment, als Gelegenheitsursache spielt der Chiningenuß die Hauptrolle, aber fast ausschließlich, wenn er zu der Zeit stattfindet, wo die Infection manifest ist. Sehr selten, und fast immer nur im unmittelbaren Anschluß an ein Schwarzwasserfieber, genügt das Chinin allein, um erneuten Blutzerfall zu bewirken. Häufiger kommt es — wie erwähnt — schon vor, daß der Malariaanfall allein zur acuten Hämocytolyse mit ihren charakteristischen Folgezuständen führt, oder daß sie nach Aufnahme anderer Droguen eintritt. Salipyrin, Phenacetin und Methylenblau haben diese Wirkung gehabt, als man das gefährliche Chinin damit zu ersetzen versuchte. Die Menge des zugeführten Chinin ist dabei durchaus nicht immer von ausschlaggebender Bedeutung für die Schwere des Anfalls. Ich beobachtete einmal tötlichen Verlauf nach einer Gabe, die auf 2 Centigramm berechnet werden mußte. Der Kranke hatte einen Löffel aus einem Teller Kakaosuppe genossen, welcher 0,5 g Euchinin enthielt.

Neben der combinierten Wirkung von Malariaanfall und Chinin kommen besonders Erkältungen, Verwundungen, Überanstrengung usw. als letzte Ursachen in Betracht. Auch schwere psychische Affecte scheinen eine gewisse Rolle zu spielen.

Wir gelangen nunmehr zur Analyse der Erscheinungen des einzelnen Anfalls.

Der schwere Schüttelfrost, das wiederholte Erbrechen, die Kardialgien, Beklemmungen, Angstzustände, Cyanose, Atemnot, welche den Anfall oft einleiten, sind auf cerebrale, resp. vasomotorische Störungen zurückzuführen, und dürften durch die Wirkung toxischer Stoffe bedingt sein, welche aus den untergehenden Plasmodienleibern sich bilden. Die Heftigkeit dieser Störungen entspricht jedenfalls nicht immer dem Umfang des Blutzerfalls; auch haben sie ihren Höhepunkt längst überschritten, wenn die Hämocytolyse am lebhaftesten ist. Diese cerebralen Erscheinungen stellen vielmehr nur eine graduelle

Steigerung der Symptome dar, mit welchen auch der unkomplicierte Malariaanfall in Kamerun garnicht selten beginnt. Übrigens ist zu bemerken, daß sie selbst bei schwerem Verlauf des Schwarzwasserfiebers vollkommen fehlen können. Neben dem Blutfarbstoff enthält das Blutplasma auch Gallenfarbstoff; wenigstens einige Zeit nach Beginn des Anfalls. Außerdem wohl noch andere differente Bestandteile, welche vielleicht den untergegangenen Plasmodien entstammen. Sicher sind solche im Urin enthalten, denn seine Entleerung verursacht häufig starkes Brennen und selbst heftige Schmerzen in der Harnröhre, die von einigen Kranken mit der bei acuter Gonorrhoe während des Urinierens empfundenen verglichen wurden. Die Blasenhalsreizung kann bis zum Spasmus des Sphincter und zur Retentio urinae führen. Ich war einmal in der angenehmen Lage, einem wegen „vollständiger Nierenverstopfung" aufgegebenen Kranken seinen Lebensmut durch Anwendung des Katheters wiederzugeben.

Während des Anfalls selbst ist das specifische Gewicht und der Farbstoffgehalt des Gesamtblutes im Vergleich zur sinkenden Zahl der Erythrocyten relativ hoch; das gleicht sich wieder aus nach Ablauf der Erscheinungen, und mit Beginn der Reconvalescenz und Blutneubildung greift das umgekehrte Verhältnis Platz.

Die relative Höhe des specifischen Gewichtes und Farbstoffgehaltes beruht natürlich zunächst auf der Retention der zerfallenen, gelösten Blutkörperbestandteile im Plasma; vielleicht außerdem auch noch auf der lymphagogen Wirkung der Galle im Blut. Daß die neugebildeten jungen Eythrocyten einen geringeren Hb-Gehalt, also auch ein geringeres specifisches Gewicht haben, als die normalen, ist ja eine bei der Bluterneuerung allgemein gemachte Erfahrung.

Die nächste Folge der Cholhämie ist — außer einer zuweilen erkennbaren Verlangsamung des Pulses — der Icterus. Er wird meistens schon unmittelbar nach dem Schüttelfrost sichtbar und nimmt sehr rasch zu. Am zweiten Tage kann er die höchsten Grade erreichen, welche man überhaupt beobachtet. Der Charakter der Hautfarbe ist dabei meist ein leuchtendes

Gold- oder Orangegelb. Der bekannte Stich ins Grüne fehlt gewöhnlich; öfters ist der Farbton mehr schmutzig-braungelb oder graugelb. Hautjucken war mit diesem Icterus nur ausnahmsweise verbunden. Die Leber ist zuweilen etwas vergrößert; öfters spontan oder auf Druck empfindlich. Trotz des schweren Icterus ist der Stuhl außerordentlich gallereich; ja, bei gleichzeitigem Durchfall scheint er oft aus reiner Galle zu bestehen: Die Hypercholie ist eine kolossale. Auf einen hämatogenen Ursprung des Icterus im alten Sinne braucht man aber nicht zurückzugreifen, um ihn zu erklären: Die starke Hyperämie dürfte in Verbindung mit der Wucherung des Capillarendothels der Blutbahnen (auf welche ich noch zu sprechen komme) wohl genügen, um lokale Compressionen und circumscripte Gallenstauungen zu bewirken, sodaß man nicht einmal nötig hat, eine Störung der Zellpolarisation anzunehmen. Immerhin darf der Zustand als Prototyp eines „Icterus hämocytolyticus" gelten.

Sehr viel schwerer erklärbar ist, daß trotz dieses schweren Icterus der im Blutplasma nachweisbare Gallenfarbstoff ganz gewöhnlich im Urin fehlt.

Rasch, wie der Icterus gekommen, verschwindet er wieder, und sobald der Urin eiweißfrei geworden ist, also nach 2—3 Tagen, zeigt die Haut das gewöhnliche gelblichgraue Colorit des malarischen Tropikers; zunächst freilich noch halb verdeckt durch die hochgradige Blässe der schweren Anämie.

Das mikroskopische Studium des peripherischen Blutes läßt selbst auf der Höhe der Hämocytolyse, und gerade in den schwersten Fällen, in der Regel, abgesehen von etwa noch vorhandenen Parasiten und Körnungen, keine morphologischen Veränderungen an den Erythrocyten erkennen. Selbst die sonst bei chronisch Malarischen so häufigen Erscheinungen der Anämie: Geringer Hb-Gehalt zahlreicher Blutzellen und mäßige Poikilocytose, pflegen rasch zurückzutreten, weil eben alle minderwertigen Elemente zuerst vernichtet werden. So kann man bei einem Hb-Gehalt von 20 p. c. und einer Erythrocytenzahl von 1 Million mikroskopisch ein beinahe völlig normales Blutbild finden. Dieser Zustand dauert aber nur 2—3 Tage. Dann beginnt mit der Reconvalescenz die Blutregeneration; der

Hb-Gehalt nimmt täglich um 2—3 p. c., die Blutkörperzahl relativ noch rascher zu, und es tritt ein Teil jener sonst auf degenerative Vorgänge bezogenen Veränderungen an den Erythrocyten hervor, welche ich auf Grund eben dieser Beobachtungen geneigt bin, teilweise als Eigentümlichkeiten neugebildeter junger Blutzellen anzusprechen. Am stärksten sind sie ausgeprägt, wenn Zerstörung und Ergänzung parallel gehen und sich länger hinziehen. Dann pflegen sich auch die karyochromatophilen Körner besonders schön und reichlich zu entwickeln, und deuten auf ein drohendes Recidiv hin.

Kernhaltige rote Blutkörperchen sind selbst bei ungestörter Bluterneuerung nach raschem, weitgehenden Zerfall merkwürdig selten und immer nur sehr spärlich im peripherischen Kreislauf zu finden.

Im Verhalten der weißen Blutkörperchen konnte ich Gesetzmäßigkeit beim Schwarzwasserfieber nicht feststellen. Die voraufgegangene chronische Malaria ist da wohl der ausschlaggebende Factor, und charakteristisch ist hier die constante Vermehrung der großen, protoplasmareichen uninucleären Zellen, welche an der Phagocytose besonders beteiligt sind. Pöch hat diese Vermehrung neuerdings auch durch Zählungen nachgewiesen.

Das Fehlen von veränderten, zerfallenden, untergehenden Blutkörperchen im peripherischen Kreislauf ist auch den Untersuchern der paroxysmalen Hämoglobinurie immer wieder aufgefallen, und hat einige dazu geführt, die Nieren als alleinige Stätte des Blutzerfalls anzusprechen. Klarheit konnte nicht gewonnen werden, denn zur Autopsie ist es bei der paroxysmalen Hämoglobinurie meines Wissens niemals gekommen.

Bei der so weitgehenden Hämocytolyse der Schwarzwasserkranken, ist das Fehlen von Veränderungen an den roten Blutkörperchen so wunderbar,[1]) daß man m. E. nicht wohl annehmen darf, die Auflösung erfolge im peripherischen Kreislauf. Die Ergebnisse der Obductionen machen es vielmehr wahrscheinlich, daß der Untergang der roten Blutzellen ausschließlich in Milz und Leber stattfindet. (Die Untersuchung

[1]) Diese Befunde stehen in scharfem Gegensatz zu den von Ponfick bei Morchelvergiftung und nach Verbrennung erhobenen.

des Knochenmarks daraufhin, ist von mir bisher leider versäumt worden).

Jedenfalls muß man zu diesem Schluß kommen, wenn man den nachweisbaren Eisengehalt der Organe als Maßstab für den Umfang der lokalen Blutkörperzerstörung gelten lassen will (Quincke). Ich glaube allerdings, daß man dies nur mit Reserve tun darf, denn einige meiner Beobachtungen sprechen dafür, daß bestimmte Zellen befähigt sind, den im Plasma gelöst kreisenden Blutfarbstoff aufzunehmen und das Eisen daraus abzuscheiden.[1]) In erster Linie sind das bekanntlich die Leberzellen. Sie zeigen sich bei acuter Hämocytolyse dicht mit feinkörnigem Pigment erfüllt, welches die Fe-Reaction mit Ferrocyankalium-Salzsäure (nach Quincke) gibt. In den Epithelzellen der Harnkanälchen habe ich solches Pigment nur ganz ausnahmsweise etwas reichlicher angetroffen, und es ist wohl zweifelhaft, ob das Eisen hier direct aus dem Hb-haltigen Blutplasma stammt, und nicht vielmehr aus dem Hb-haltigen Harn aufgenommen wurde, nachdem er sich fortzubewegen aufgehört hatte. In diesen Fällen war dem Tode stets eine längere Anurie voraufgegangen.

Zu den eigentümlichen Gewebsveränderungen bei älterer Malaria gehört eine Wucherung der Capillarendothelien in Milz und Leber. Sie ist meines Wissens zuerst von Kelsch und Kiener 1878 beschrieben und abgebildet worden.[2]) Die vielgestaltigen und oft hypertrophischen Endothelzellen werden dann teilweise losgestoßen und finden sich im Lumen der Lebervenen. Sie gewinnen phagocytäre Eigenschaften und beladen sich mit dem nicht eisenhaltigen Parasitenpigment, wie Leukocyten. Außerdem erhalten sie aber auch die Fähigkeit, das gelöst im Blutplasma kreisende Hb aufzunehmen, und es wie die Paren-

[1]) Das schwarzbraune Parasitenpigment, welches sich überall im Bereich des Gefäßsystems und ganz besonders massenhaft in der Milz angehäuft findet, wird sicher größtenteils von den Leukocyten gesammelt und verschleppt. Es ist bei jeder alten Malaria vorhanden und gibt gewöhnlich keine Fe-Reaction.

[2]) Christoffers und Stephens teilen neuerdings ähnliche Befunde mit. (Royal Society. Reports to the Malaria committee).

chymzellen, als feinkörniges Eisenpigment abzuscheiden. Diese in der Leber besonders deutlich hervortretende Eigenschaft läßt dieselben Capillarendothelien auch in der hypertrophischen Milz wiedererkennen und kann vielleicht dazu dienen, in positivem Sinne die Frage zu entscheiden, ob die Milz ein eigenes Capillarwandsystem besitzt.[1])

Es scheint jedenfalls, daß die Verhältnisse der Fe-Ablagerung bei acuter Hämocytolyse in manchen Punkten von den durch Quincke bei künstlicher Plethora beobachteten abweichen. Die Art, auf welche, und der Ort, wo der Fe-haltige Blutfarbstoff zur Aufnahme kommt, scheinen da von besonderer Bedeutung zu sein und haben schon bei den einzelnen Quinckeschen Experimenten Unterschiede ergeben. Nicht ohne Einfluß auf manche Abweichungen im Befunde wird es gewesen sein, daß Quincke erst viele Wochen, und selbst Monate nach Beginn der Hb-Überladung zur Obduction schritt, während die Schwarzwasserkranken nach längstens 10 bis 12 Tagen — die meisten früher — ihrem Leiden erlegen sind. Massenhafte Eisenablagerung fand sich aber auch schon nach einer Krankheitsdauer von nur wenigen Tagen.

Sehr wichtig ist die Beobachtung Quinckes, daß nach wiederholten starken Blutentziehungen der normale, besonders in Leber, Milz und Knochenmark gewöhnlich vorhandene geringe Eisengehalt vollkommen verschwindet. Quincke schließt daraus, daß diese Eisendepots bei der Blutneubildung den Farbstoff mit lieferten. Eine eigene Wahrnehmung scheint das zu bestätigen: 3 Wochen nach einem schweren Schwarzwasser, das zweifellos zu derselben enormen Eisenüberladung geführt hatte, wie alle übrigen von ähnlicher Schwere, erlag der Matrose A. innerhalb weniger Tage einem Malariarecidiv. Die Fe-Reaction mit Ferro-cyankalium-Salzsäure zeigte nur einzelne Pulpazellen der Milz diffus bläulich verfärbt; in der

[1]) Borissowa hat kürzlich ganz ähnliche Befunde bei einem Fall von sog. Bantischer Krankheit in diesem Archiv beschrieben. Er ist der Meinung, daß die eigenartigen Zellen aus der Milz in die Leber verschleppt seien. Ich erwähne das, weil diese Frage bei dem ersten untersuchten Falle schon vor der Borissowaschen Mitteilung auch von uns im pathologischen Institut hier discutiert wurde. Es war bei dem comatös mit der Diagnose „acute Chloroformvergiftung" in das kameruner Regierungshospital von auswärts eingelieferten Kranken 5 Stunden lang künstliche Atmung energisch durchgeführt worden, sodaß Bestandteile der hypertrophischen Milz eventuell mechanisch gelöst und durch das Pfortadersystem in die Leber gelangt sein konnten. Angesichts der anderen Fälle mit dem gleichen Befund sind wir von diesem Gedanken freilich bald zurückgekommen, aber die Mitteilung Borissowas zeigt, wie nahe er liegt.

Leber gaben nur einige gröbere Pigmentkörnchen Fe-Reaction.[1]) Der Fe-Gehalt muß also schon mit Rücksicht auf den tötlichen acuten Malariaanfall außerordentlich gering erscheinen, und man darf danach vermuten, daß vor demselben — 3 Wochen nach der acuten Hämocytolyse im Schwarzwasserfieber — kaum Fe vorhanden gewesen ist. Es war alles zum Aufbau neuer Erythrocyten in der Reconvalescenz verbraucht worden, und wahrscheinlich ermöglichen diese in den Organen nach acuter Hämocytolyse aufgehäuften Fe-Vorräte die ungemein rasche Blutzunahme, welche man nach Ablauf der Anfälle so oft beobachtet.

Eisenhaltiges Pigment innerhalb der Leukocyten, das bei den Versuchen Quinckes eine große Rolle spielt, fand ich fast nie, und wo ein einzelnes, mit Ferro-cyankalium-Salzsäure blau gefärbtes Körnchen ausnahmsweise in einem Leukocyten vorkam, da möchte ich annehmen, daß es sich um Parasitenpigment gehandelt hat, welches in seltensten Fällen auch sonst einmal Fe-Reaction gibt. Die Lymphfollikel der Milz waren stets fast vollkommen frei von Pigment beider Arten.

Bei den Malarischen erhält man etwa folgendes Bild: Die Blutgefäßcapillaren zwischen den Leberzellbälkchen erscheinen stellenweise erweitert, und man hat den Eindruck, daß diese Erweiterung daran schuld ist, wenn die Leberzellen in umschriebenen Gebieten zuweilen mehr oder weniger vollkommen zerstört sind. Im Lumen der Capillaren bemerkt man nach Färben mit Hämatoxylin-Eosin spindelförmige, polygonale oder mehr rundlich Zellen von wechselnder Größe mit relativ großem Kern, die nicht selten durch fadenförmige Fortsätze miteinander verbunden, oft aber auch aus jedem Zusammenhang losgelöst erscheinen. Das sind sie stets innerhalb der Lebervenen, wo man ihnen ebenfalls mehrfach begegnet.

Diese Zellen sind erfüllt von mehr oder weniger groben, compacten, teils kantigen, teils rundlichen, gelbbraunen Pigmentbrocken. Sie entstammen zweifellos den Parasiten, und dürften nach deren Untergang zunächst von den Leukocyten gesammelt und in ihrem Leibe zusammengeballt worden sein, bevor sie

[1]) Die von Quincke besonders empfohlene Fe-Reaction mit Schwefel-Ammonium konnte ich nicht anwenden, weil es mir darauf ankam, das eisenfreie schwarzbraune Parasitenpigment von dem aus dem Blutplasma abgesonderten zu unterscheiden, und dafür reicht die Farbendifferenz bei Schwefelammoniumgebrauch nicht aus. Nur wo Parasitenpigment im ungefärbten Präparat fehlte (wie z. B. oft in den Nieren), konnte ich mit Schwefelammonium arbeiten.

nach deren Absterben den Endothelien anheimfielen. Letztere häufen das Pigment dann so reichlich auf, daß der Kern dadurch zuweilen fast ganz verdeckt wird. Dieses Pigment findet sich nur im Bereich des Gefäßsystems und in dessen nächster Nähe, niemals im drüsigen Teil der Organe.

Einmal gab es Fe-Reaction mit Ferrocyankalium-Salzsäure. Es erschienen da die Schnitte schon makroskopisch diffus blau gefärbt, so reichlich war die Eisenablagerung.

Sonst gibt dieses Pigment durchgehend keine Fe-Reaction und unterscheidet sich dadurch von jenem, welches die Zellen aus dem in der Cirkulation gelöst kreisenden Hämoglobin abscheiden. Letzteres erscheint feiner und zarter, manchmal gleichsam flockig, ist ungefärbt mehr schwärzlich und nimmt bei Anwendung von Ferrocyankalium-Salzsäure leuchtend blaue Farbe an. Es findet sich ganz besonders in den Leberparenchymzellen (wo es ja schon beim Gesunden vorkommt), und in eben jenen gewucherten Endothelzellen, wo es die groben, gelbbraunen Pigmentkörner umlagert.

In der Milz zeigen sich ganz dieselben Zellen mit denselben Eigenschaften, meistens einzeln, oder in kurzen Reihen, oder auch in etwas längeren, mehr oder weniger zusammenhängenden Zügen zwischen den Pulpazellen. Letztere sind gewöhnlich frei von Pigment oder haben nur bläulichen Farbton angenommen. Ebenso fehlt Pigment beider Formen fast vollkommen im Bereich der Lymphfollikel.

Die Gefäßendothelien der übrigen Organe habe ich niemals verändert gefunden. (Das Pankreas ist von mir nicht untersucht worden; hier wären ähnliche Veränderungen vielleicht zu erwarten).

Bei ganz frischer Malaria, wo die Endothelwucherung noch nicht ausgebildet ist, begegnet man auch der Fe-Abscheidung ganz ausschließlich innerhalb der Leberzellen, wo sie sehr bedeutend sein kann, ohne daß in den übrigen Organen eine Spur davon vorhanden ist. Ich konnte einigemale diesbezügliche Untersuchungen bei Kranken machen, die ihrem ersten Fieber in wenigen Tagen erlegen waren.

Ich möchte also annehmen, daß Zerfallserscheinungen an

den roten Blutkörperchen im peripherischen Kreislauf deshalb gewöhnlich nicht hervortreten, weil die acute Hämocytolyse bei den Malarischen im wesentlichen in der pathologisch veränderten Milz und in der Leber vor sich geht. Das gelöste Hb findet sich trotzdem so reichlich im Kreislauf, weil seine Menge zu groß ist, um sofort vollständig in Milz und Leber umgewandelt zu werden.

Die Arretierung des Hb in Milz und Leber ist wahrscheinlich der Grund dafür, daß die Hb-Ausscheidung durch die Nieren gegen Ende des Anfalls einige Zeit vor der Ausscheidung von ungefärbtem Eiweiß aufhört.

Meine Auffassung vom Verhalten der Nieren habe ich an anderer Stelle ausführlich dargelegt[1]) und heute bereits angedeutet, daß ich die starke Hämoglobinurie und Albuminurie zunächst nur als Ausdruck einer functionellen Störung der Nierentätigkeit ansehe, die zuweilen hervortretenden Entzündungserscheinungen als Complicationen, welche nicht zum einfachen Krankheitsbild gehören. Dafür, daß eine eigentliche Entzündung der Nieren nicht besteht, spricht unter anderem das vollkommende Fehlen aller urämischen Intoxicationssymptome während der Anurie, die meistens den Tod der Kranken vermittelt. Nephritis in ernster Form habe ich nur in tötlichen Fällen beobachtet, und selbst da fehlt sie gewöhnlich.

War sie histologisch überhaupt ausgesprochen, so war sie meist auch sehr hochgradig und fand in einer mehr oder weniger ausgedehnten Nekrose des Epithels der Harnkanälchen ihren wesentlichsten Ausdruck.

Das plötzliche Stocken der Urinsecretion stellt anfangs vielleicht ebenfalls einen rein functionellen Vorgang dar, und es folgt erst secundär die mechanische Verlegung der Harnkanälchen durch Coagulieren der Eiweiß-überladenen Harnflüssigkeit.[2]) [3])

[1]) Archiv f. Schiffs- u. Tropenhygiene Bd. VII, Heft 7.

[2]) Vielleicht hat sich die „Siderosis" der Leber in einigen Fällen von frühzeitiger Anurie aber auch besonders infolge der aufgehobenen Abfuhr durch den Harn so hochgradig gestaltet. Nach Glaevecke (cit. nach Quincke, Leberkrankheiten) wurde der Eisengehalt der Leber besonders groß, wenn er Kaninchen bei Fe-Zufuhr die Ureteren unterband.

[3]) Aus Anlaß meines Vortrages über „die Nieren beim Schwarzwasser-

Es bleibt noch übrig, der intermittierenden Formen des Schwarzwasserfiebers kurz zu gedenken. Ich meine nicht eine Reihe sich folgender Malariaanfälle, welche mit geringer Hämoglobinurie compliciert sind und sich wiederholen, weil der

fieber", wurde von Herrn Geheimrat Orth die Frage an mich gerichtet, ob nicht Hämoglobincylinder in den Nieren solcher Kranken bei der Obduction sich gefunden hätten. Diese Frage habe ich damals verneint, indem ich gleichzeitig die Erklärung dafür gab, daß in den von mir untersuchten Fällen die Hämoglobinurie bereits längere Zeit vor dem Tode sistiert habe, und der Farbstoff aus diesen Cylindern infolgedessen wahrscheinlich wieder ausgelaugt worden sei.

Kurze Zeit darauf wurde im Pathologischen Institut hier die Leiche eines Schwarzwasserkranken obduciert, welcher seinem Leiden sehr schnell — innerhalb weniger Stunden — erlegen war. Herr Geheimrat Orth hatte die Güte, mich die Organe sehen zu lassen. An der Grenze der Marksubstanz zeigte sich schon makroskopisch feinste schwarzbraune Streifung. Mikroskopisch erwiesen sich diese Streifchen als der hämoglobin-gefärbte, mehr oder weniger grobkörnige Inhalt gerader Harnkanälchen. Solche Befunde habe ich auch in Afrika mehrfach bei Schwarzwassernieren gehabt, dieselben aber nicht als „Hämoglobincylinder" strictu sensu gedeutet, d. h. als Ausscheidungen flüssigen Hämoglobin-haltigen Materials in die Harnkanälchen, sondern als Umwandlungsergebnisse roter Blutkörperchen, die wahrscheinlich durch Diapedesis in die Kanälchen gelangt sind, ohne daß es sich dabei doch um eine „hämorrhagische Nephritis" handelte. Das wären Zustände, ganz analog denen, die Marchand bei Vergiftung mit Kali chloricum beschrieben hat. Von den Befunden Ponficks nach Verbrennungen und nach Morchelvergiftung unterscheiden sie sich dadurch, daß dort eine Nierenentzündung im Vordergrunde der Erscheinungen steht.

Als „echte" Hb-Cylinder möchte ich jene von den Cylindern hämocytären Ursprungs unterscheiden, welche den „hyalinen" bei Nephritis entsprechen, nur daß sie die Farbe der Hb-haltigen Harnflüssigkeit angenommen haben. Ich fand sie bisweilen zu Beginn der Schwarzwassererkrankung in dem entleerten Urin, wenn noch sonst Symptome von Nephritis bestanden. Auch Ponfick trennt sie von den hämocytogenen.

In verspäteten Fällen von Schwarzwassertod dürfte es oft kaum möglich sein, zu entscheiden, ob die derben, dann nicht mehr Hb-gefärbten Thromben in den geraden Harnkanälchen hämocytogen sind, oder ob sie aus ursprünglich flüssigen Excretionsprodukten hervorgegangen sind.

Untergang der Parasiten unvollständig blieb, sondern mehr oder weniger schwere, typische Schwarzwasserattaquen, welche täglich oder selbst mehrmals täglich auftreten, ohne daß es möglich ist, Parasiten zu finden. Sie sind nicht allzu häufig. Auf meine 168 Fälle kamen 8 rein intermittierende, 19 weitere hatten remittierenden Charakter. Nicht mitgezählt wurden hier diejenigen, wo dem ersten, durch Parasiten + Chinin ausgelösten typischen Anfall, nachher noch ein zweiter, meist schwächerer, folgte. (Postaccessuale Hämoglobinurie Bastianellis).

Während in den Pausen zwischen einmaligen täglichen Anfällen eiweißfreier Urin, meist von sehr niedrigem specifischem Gewicht entleert wird, und der Ikterus verblaßt, verliert sich das Hb zwischen den mehrmals täglich sich wiederholenden Attaquen nicht vollständig aus dem Urin; die Temperatur ist remittierend oder pendelt in steiler Kurve zwischen 36° und 41° hin und her, und der Ikterus nimmt mit den wiederkehrenden Schüttelfrösten schubweise zu.

Ich glaube, daß man einen solchen Wechsel der Erscheinungen nur mit dem Entstehen und Verschwinden blutlösender Stoffe erklären kann, welche der primäre Blutzerfall freimacht; also mit dem schubweisen Auftreten von Autohämolysinen und der reaktiven Bildung von Antikörpern.

Eine zeitlang dachte ich daran, daß vielleicht der Gallegehalt des Blutes an der Zerstörung schuld sein könne; aber er ändert sich doch kaum rasch genug, um den Wechsel der Symptome innerhalb weniger Stunden verstehen zu lassen. Von den regelmäßigeren Begleitzuständen verdient die Gastritis Beachtung. Sie begünstigt das heftige Erbrechen besonders während der Anurie; im wesentlichen dürfte dasselbe freilich cerebralen Ursprungs sein und durch die toxische Wirkung von Zerfalls- und Retentionsstoffen ausgelöst werden. Seltener ist auch Enteritis vorhanden. Blutungen aus dem Verdauungskanal sind der Ausdruck einer vorübergehenden hämorrhagischen Diathese, die manchmal auch zu kleinen Blutungen ins Unterhautfettgewebe, zu Netzhautblutungen und selbst zu Hirnblutung führt.

Eine Eigentümlichkeit des Schwarzwasserfiebers ist, daß selbst nach allerschwerstem Verlauf die Rekonvalescens der Genesenden bei verständiger Behandlung eine ungemein rasche ist, und daß dauernde Schädigungen kaum jemals zurückbleiben.

XXVI.

Über die pathologische Anatomie des Keuchhustens und das Vorkommen der Keuchhustenbazillen in den Organen.

Von

Dr. G. Arnheim in Berlin.

(Hierzu Taf. XI und 2 Textfiguren.)

Nur auf wenigen Gebieten der Pathologie sind so vereinzelte und noch dazu so widersprechende Angaben vorhanden, als auf dem des Keuchhustens. Dies gilt ebenso sehr für die Schilderungen, welche die Laryngologen von dem Krankheitsbild am Leben den geben, als auch für die Ergebnisse an der Leiche. Während die älteren Autoren Rehn[1], Meyer-Hüni[2] bei Keuchhustenkranken einen Katarrh der Laryx- und Trachealschleimhaut beschrieben, konnte Roßbach[3] und M. Schmidt[4] diesen Befund nicht bestätigen. Letzterer schreibt in seinem bekannten Lehrbuch: „In gar manchen Fällen sieht man bei Keuchhustenkranken kaum eine Rötung; nur auf der Höhe der Krankheit dürfte man in vielen Fällen die ganze Schleimhaut der oberen Luftwege mehr oder weniger gerötet finden. Ich habe nie etwas anderes gefunden, als das, was man bei jedem acuten Katarrh ebenfalls zu sehen gewöhnt ist". Auch die Durchsicht der gebräuchlichen Hand- und Lehrbücher der Kinderkrankheiten und und der pathologischen Anatomie ergibt so gut wie nichts, und das wenige wird von allen Seiten als zweifelhaft bezeichnet. Um nur ein Beispiel anzuführen, äußert sich Henoch[5] in seinem Lehrbuch: „soviel steht fest, daß die pathologische Anatomie uns keine Aufklärung gibt, und daß alle Veränderungen, welche

man bei Sektionen findet, nur als Folgen oder als Komplikationen der Krankheit zu betrachten sind".

Vor mehreren Jahren bereits hatte ich in der Berliner medizinischen Gesellschaft[6] mikroskopische Präparate von Keuchhusten gezeigt, Ausstriche sowie Schnittpräparate aus der Trachea und den Lungen. In ihnen waren in großer Zahl jene kleinen, den Influenzabazillen äußerst ähnlichen Stäbchen enthalten, die zuerst von Czaplewski[7] als Polbakterien bezeichnet worden sind. Während aber die kulturelle Frage nach den Angaben von Jochmann und Krause[8] neuerdings wieder strittig geworden ist, erscheint die Morphologie der Keuchhustenbakterien auch nach den Arbeiten der letztgenannten Autoren gesichert. Schon mit Rücksicht auf den mir zur Verfügung gestellten Raum werde ich hier nicht auf die Kultur der Keuchhustenbakterien eingehen, sondern nur über die anatomischen Verhältnisse beim Keuchhusten berichten.

Mein Material beläuft sich auf 8 Sektionen, von denen ich 3 der Liebenswürdigkeit des Prosektors am Krankenhaus Friedrichshain, Herrn Prof. Dr. v. Hansemann verdanke. Für die Überlassung dieser Fälle spreche ich genanntem Herrn meinen Dank aus.

Die Krankengeschichte sowie Sektionsresultate sind in Kürze folgende.

Fall I. M. K., 3½ Jahre. 14. Oktober 1899 erste Untersuchung. Keuchhusten in der 3. Woche, sehr schwere Infektion. Lungen beiderseits in dem Unterlappen gedämpft. Temperatur 40,2. Seit Beginn der Erkrankung häufige Konvulsionen, die vielfach durch Hustenanfälle ausgelöst werden. Zeichen schwerer Kohlensäure-Intoxikation. Cyanose der Lippen, weite Pupillen, äußerste Dyspnoe. Urin eiweißhaltig. Exitus am 16. Oktober 1899 während eines eklamptischen Anfalles.

Sektion am 17. Oktober 1899. In beiden Pleuren Exsudat. Pleuritis mit frischen Beschlägen. Hepatisation beider Unterlappen. Bronchitis purulenta. Tracheitis partim haemorrhagica, partim purulenta. Drüsen der Bifurkation deutlich geschwollen. Nephritis.

Mikroskopische Untersuchung. Nachdem schon im Sputum durch Kultur die Anwesenheit zahlreicher Kolonien von Polbakterien nachgewiesen war, fanden sich im Ausstrich aus der Trachea, Bronchien und aus pneumonischen Herden zahlreiche kleine Stäbchen. Ebenso in Schnitten innerhalb der Schleimhaut der Trachea und in der Lunge.

Der Charakter der Pneumonie war die bei Kindern häufige Mischform zwischen fibrinöser und zelliger. (Nachweis sehr zahlreicher Fibrinmengen mittelst der Weigertschen Methode.

Fall II. Kind S., 2½ Jahre alt. Aufgenommen am 15. November 1899 mit Pertussis und Pneumonie, hat vordem bereits 5 Wochen gehustet. Exitus nach 3 Wochen am 5. Dezember.

Sektion 6. Dezember 1899. Großes Exsudat im Herzbeutel, desgl. Exsudat in der Pleura. Tuberkel der Pleura, frische Miliartuberkulose aller Organe. Verkäsung der Bronchialdrüsen. Bronchitis purulenta. Tracheitis. Hepatisation der Unterlappen der Lungen.

Mikroskopische Untersuchung. Ausstrichpräparate aus der Trachea und den Bronchien. Polbakterien. Schnitte aus der Lunge zeigen in der Mitte eines Tuberkels schwach gefärbte Tuberkelbazillen, an den Rändern des Tuberkels in teils noch normalem, teils pneumonischem Gewebe eine größere Zahl von gut gefärbten Mikroorganismen, darunter auch sehr kleine, feine Stäbchen, die die Form der Polbakterien deutlich erkennen lassen (Weigert).

Fall III. Walter K., 9 Monat. 26. Januar 1900. Seit 8 Tagen Keuchhusten. Eklamptische Anfälle. Benommenheit. Pneumonie des linken Unterlappens. Exitus 1. Februar 1900.

Sektion 2. Februar 1900. Pneumonie des linken Unterlappens. Atelektasen der Lunge. Eitrige Bronchitis und Tracheitis. Drüsen der Bifurkation geschwollen.

Mikroskopische Untersuchung. Ausstrich aus der Trachea. ziemlich wenig Polbakterien. Schnittpräparat. Vereinzelte Haufen im oberen Teil der Trachea. Lunge negativ.

Fall IV. Friedrichshain. Name? Alter? 6 wöchentliche Dauer des Keuchhustens.

Sektion 27. September 1900. Allgemeine Miliartuberkulose, sehr starke Verkäsung der Milz. Bronchitis putrida. Schleimhaut der Trachea dunkelrot bis violett, mit zähem Eiter bedeckt.

Austriche aus der Trachea mit vielen anderen Bakterien (Streptokokken. großen Kokken usw.) sehr verunreinigte Polbakterien in Haufen.

Fall V. 25. Mai 1902. Erich K., 9 Monate alt, hustet seit 14 Tagen. häufiges Erbrechen. Eklamptische Anfälle. Urin nicht zu erhalten.

4. Juni. Blutungen aus Mund und Nase. Fortwährende eklamptische Anfälle, in denen der Exitus am 5. Juni eintritt.

Sektion 6. Juni. Pleurahöhlen leer, linke Pleura leicht adhärent. Lunge z. T. ödematös. Im Unterlappen beiderseits broncho-pneumonische Herde. Bronchitis purulenta. Tracheitis partim purulenta partim haemorrhagica. Milz groß, weich. Pulpa vermehrt. Nieren dunkelrot und geschwollen.

Mikroskopische Untersuchung. Enorme Desquamation von Flimmerepithel, dazwischen viele Eiterkörperchen und rote Blutkörperchen. Im Eiter der Trachea auf Ausstrichpräparaten kleine Bakterien in sehr großer Zahl, welche morphologisch und kulturell verschieden von den Polbakterien sind. Daneben Polbakterien. Besonders auf Schnitten lassen sich diese Verhältnisse gut beurteilen. Die Polbakterien finden sich ohne Beimischung der anderen im Epithel. An vielen Stellen der Trachea kleine intraepitheliale Hämorrhagien.

Fall VI. Emma S., 5 Monate alt, seit 3—4 Wochen Pertussis, schwere Anfälle, häufige Asphyxien, gastrointestinale Erscheinungen. Im Sputum reichlich typische Bakterien.

1. August 1902. Pneumonie beider Unterlappen. Exitus 3. August.

Sektion 4. August. Lungen beiderseits etwas adhärent. In der Brusthöhle geringes Exsudat. In beiden Lungen entsprechend der Axillarlinie und im Unterlappen broncho-pneumonische Herde. Brochien mit eitrigem und blutigem Schleim bedeckt; desgl. die Trachea; letztere in ihrem ganzen Verlauf gerötet und gewulstet.

Ausstrichpräparate (vgl. Taf. XI, Fig. 1) zahlreiche Polbakterien. Ebenso in den Schnitten aus der Trachea innerhalb des Epithels und im oberen Teil der Trachea, auch in den subepithelialen Lymphgefäßen.

Fall VII. Friedrichshain. 12. November 1902. 3jähriges Kind. Seit 3 Wochen im Krankenhaus; typische Pertussisanfälle.

Sektion 14. November 1902 (erst am dritten Tage nach dem Tode). Linke Lunge adhärent. Exsudat im Perikard, Pleuritis fibrinosa. Allgemeine Tuberkulose. In der linken Lungenspitze kirschgroße Cavernen. Verkäsung der Bronchialdrüsen. Große kraterförmige Darmgeschwüre und Stenose des Darms. Trachea in toto mit blutigem Schleim und Eiter bedeckt. Große Erosionen am Kehldeckel.

Ausstriche der Trachea: sehr viele Mikroorganismen, Streptokokken, große Kokken usw. Daneben reichlich kleine Stäbchen in Haufen. Schnittfärbung: sehr zahlreiche Verunreinigungen. In den Gefäßen vielfach Eiterkokken.

Fall VIII. A. B., 1¼ Jahr. Seit 7—8 Wochen Pertussis, noch vereinzelte Anfälle. 25. Januar 1903 Pneumonie des rechten Unterlappens. Eklamptische Anfälle. Exitus 30. Januar.

Sektion 31. Januar 1903. Pertussis in sanatione. Rachitis gravis. Im Herzbeutel geringe Mengen Flüssigkeit. Rechte Lunge im Unterlappen hepatisiert. Trachea bis zur Bifurcation völlig normal, weiß ohne Schleimbelag, von der Bifurcation an in beiden Bronchien, besonders rechts, mit Schleim bedeckt. Drüsen der Bifurcation markig geschwollen. Milz vergrößert, weich, Pulpa stark vermehrt. Nieren geschwollen.

Mikroskopische Präparate. Ausstriche aus der Trachea negativ. In der Lunge Pneumokokken.

Die Anfertigung der Schnittpräparate geschah nach Einbettung in Paraffin und Photoxylin (vorherige Härtung in Sublimat). Färbung der ersten Fälle mit Karbolfuchsin und nachheriger Entfärbung mit Essigsäure (Pfeiffer[10]) oder nach der Weigertschen Methode. Von Fall IV an auch nach der zuerst von E. Fränkel[10] bei der Färbung von Influenzabazillen in Gehirnschnitten angewandten, später auch von Jochmann[8] gebrauchten Methode des polychromen Unnaschen Methylenblau und folgender Entfärbung mittelst Glycerinäther oder Tanninorange oder beider zu gleichen Teilen nach längerer Färbung. In Fall VI wurden nach Abpräparieren des Knorpels größere Teile der Trachea in zahlreiche Schnitte zerlegt.

Die mikroskopische Betrachtung der Luftwege ergab zunächst mit Ausnahme eines, des letzten, schon in der Heilung begriffenen Falles, in allen übrigen ausgedehnten Katarrh, vielfach mit eitrigen und blutigen Beimengungen des sezernierten Schleimes. Die Schleimhaut selbst war gerötet, geschwollen, succulent und an manchen Stellen der Trachea durchsetzt mit kleinsten Hämorrhagien. Doch waren die meisten der im Fall V äußerst zahlreichen Blutungen erst bei mikroskopischer Betrachtung zu erkennen. Im Fall VIII war die Schleimhaut der Trachea bis zur Bifurcation blaß, ohne Schleim oder Blutbeimengung, die Rötung begann erst von der Bifurcation an und erstreckte sich durch den ganzen Bronchialbaum.

Die Lokalisation der geschilderten Schleimhaut-Affektion begann meist einige Centimeter unter den Stimmbändern und schien die hintere Wand der Trachea zu bevorzugen. In den mit Tuberkulose verbundenen Fällen war häufig bereits auch der Kehldeckel in Mitleidenschaft gezogen.

Auch die Bronchien beteiligen sich an dem entzündlichen Prozeß, häufig konnte man selbst aus feinsten Verzweigungen derselben Eiter auf Druck entleeren.

Die Drüsen im Verlauf der Luftwege, besonders der Bifurcation und am Lungenhilus sind meist geschwollen, manchmal auch markig infiltriert und graurötlich gefärbt. Ihre Größe überschritt aber nie ein Durchschnittsmaß wie auch bei anderen Infektionskrankheiten, etwa die Größe einer Erbse, höchstens

die einer Bohne. Ich halte es daher für ganz ausgeschlossen, daß sie mit dem Keuchhustenanfall in irgend einer ätiologischen Beziehung stehen.

Veränderungen an den Lungen sind überaus häufig. Sie gleichen in ihrem Verhalten genau den bei Influenza beschriebenen Pneumonien. Auch bei Typhus und anderen Infektionskrankheiten sind ähnliche Verhältnisse bekannt. Fast immer handelt es sich um lobuläre, eng begrenzte Partien, die von den feinsten Bronchien ausgehen und mit anderen Herden konfluieren können, nur in einem Falle sah ich eine ausgedehntere Hepatisation (fast lobuläre Pneumonie). Die Schnittfläche ist meist glatt, der Gehalt an Zellen und Blut bedeutend.

Die mikroskopischen Verhältnisse anlangend ist zunächst auf die wohl immer vorhandene Desquamation des Epithels der Luftwege hinzuweisen. Es scheint dieser Vorgang, wenigstens in dem Maße, wie ich ihn bei den meisten der beschriebenen Sektionen zu konstatieren Gelegenheit hatte, in gewisser Weise für den Keuchhusten charakteristisch zu sein. Bei anderen Affektionen der Atmungsorgane, z. B. bei krupöser Diphtherie, welche ich häufig zu untersuchen hatte, konnte ich davon sehr wenig feststellen. Übereinstimmend mit dieser Ansicht schreibt v. Ebner[11] in Köllikers Handbuch: „Von einer Abschuppung zeigt sich regelrecht an dem Flimmerepithel des Larynx und der Luftwege nichts. Es gehen wohl hin und wieder einzelne Zellen verloren und werden mit dem Schleim der Luftröhre nach außen entleert, allein von einer ausgedehnteren Ablösung der Flimmerepithelzellen findet sich keine Spur. Selbst in Krankheiten der Respirationswege ist das Abfallen der Flimmerzellen keineswegs eine so gewöhnliche Erscheinung, wie viele glauben, selbst unter krupösem Exsudat findet man das Epithel noch mehr oder weniger unversehrt".

In einem der beschriebenen Fälle (V) war die Desquamation des Epithels ganz enorm, sodaß fast das ganze Lumen der Trachea und der Bronchien mit Eiter und Zellen angefüllt schien.

Dieser Fall zeichnete sich auch durch ausgedehnte Blutungen im Epithel der Trachea aus. Die beifolgende Textabbildung möge zur Erläuterung dienen. (Die in diesem Herde

vorkommenden Bakterien sind nicht allein Keuchhustenbakterien, sondern auch andere, kulturell von ihnen leicht zu unterscheidende Bazillen. Es stellt sich dieser Fall als eine Mischinfektion dar, worauf ich noch später zurückkomme.)

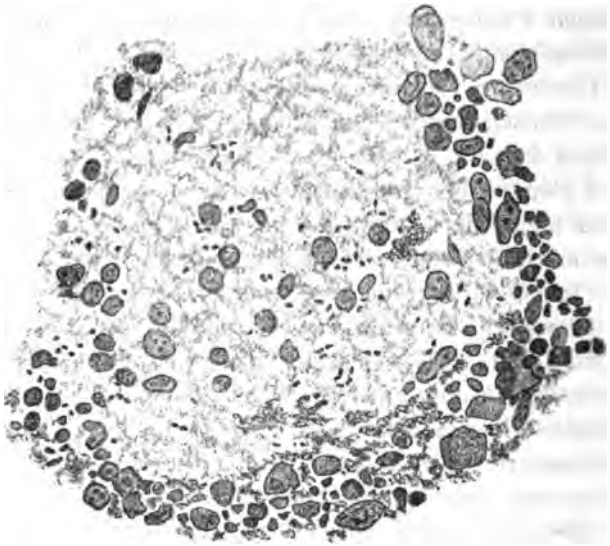

Fig. 1.
Schnitt durch die Trachea. Färbung pol. Methylenblau Glycerinäther. Vergröß. 1 : 1000,

Kapillare Blutungen habe ich auch sonst bisweilen beobachtet, wenigstens Diapedese von roten Blutkörperchen. Es entspricht dies der Beobachtung, daß auch im Sputum von Keuchhustenkranken sich nicht selten Blut findet. Durch Anwendung geeigneter Färbungen (pol. Methylenblau mit Tanninorange, Triacid usw.) lassen sich auch in Schnitten durch die Trachea und die Bronchien häufig Vermehrung der Blutkörperchen nachweisen.

Es ist anzunehmen, daß neben der durch die paroxysmalen Hustenanfälle bewirkten Drucksteigerung in den Gefäßen, welche bei Keuchhusten die so häufigen Blutungen bewirken, auch die toxischen Produkte der Infektionsträger zu Läsionen der Gefäß-

wände führen, wie dies auch für andere Infektionskrankheiten zutreffend ist, z. B. der Diphtherie.

Im Eiter der Luftwege findet man auf Ausstrichpräparaten in jedem Fall von Keuchhusten die bekannten kleinen, den Influenzabazillen sehr ähnlichen, an den Polen stärker gefärbten Stäbchen. In manchen Fällen, z. B. No. VI, von dem das beigegebene Photogramm (vgl. Taf. XI, Fig. 1) herrührt, zeigten sie sich in den oberen und mittleren Teilen der Trachea in großen Mengen in abnehmender Zahl nach den Bronchien zu; auch finden sich bei starker Infektion und langem Verlauf selbst in feineren Bronchien, besonders bei Pneumonien, Bakterien.

Im Eiter der Trachea kann man sie bisweilen in charakteristischer Haufenbildung wohl in vollkommener Reincultur finden, die Kokken-artigen Gebilde stellen allem Anschein nach ihre Teilungsprodukte dar.

Auch in den Schnitten gelingt der Nachweis von kleinsten Bakterien sowohl im Eiter, als auch in der Schleimhaut der Trachea ohne besondere Schwierigkeit bei Anwendung der beschriebenen Färbemethoden. In der Schleimhaut der Bronchien ist mir dies mit Sicherheit bisher nicht geglückt.

Um die Lokalisation der Herde in der Trachea festzustellen, habe ich von Fall VI, der besonders geeignet dazu erschien, größere Schnittreihen nach Einbettung in Paraffin angefertigt. Man konnte in den Schnitten durch die Trachea häufig Bakterienkolonien von der bekannten Form finden, teils in den auf der Schleimhaut befindlichen Eitermassen liegend, teils zwischen das charakteristische Epithel eindringend, oft auch direct in den Epithelzellen selbst liegend (vgl. Photogramm II). An manchen Stellen konnte ich ihr Vorkommen auch an den Ausführungsgängen der Schleimdrüsen feststellen. Nicht auf allen Schnitten finden sich Bakterien, sondern man muß häufig erst eine größere Anzahl durchmustern, ehe man auf Heerde stößt. Ich habe sie aber auch in den anderen Fällen nie vermißt. Wenn ihr Sitz auch nicht an die Hinterwand (dorsale) der Trachea gebunden war, so schienen sie mir, doch conform der makroskopischen Ausbreitung der Affektion, sie zu bevorzugen.

Auch in den Lymphgefäßen der Trachea konnte ich in

einem Falle die Anwesenheit von Bakterien feststellen. Ob ein derartiges Vorkommen indessen zu den Regelmäßigkeiten gehört, möchte ich nicht mit Sicherheit behaupten. Es läßt sich aber mit Rücksicht auf den klinischen Verlauf mancher Keuchhustenfälle die Wahrscheinlichkeit der Metastasierung der Bakterien in andere Organe nicht in Abrede stellen.

Ich möchte an dieser Stelle hervorheben, daß auch vielfach im Auswurf der Keuchhustenkranken Zellen vorkommen, die entweder destruiert oder auch deutlich als Flimmerepithelien zu erkennen sind. Solche Zellen sind häufig mit den charakteristischen kleinen Stäbchen vollgepfropft und dürften durch Nekrobiose von ihrem Sitz losgelöst worden sein. Ebenso häufig beobachtet man Plattenepithelien mit vielen Bakterien, deren Herkunft aus der Trachea unzweifelhaft ist, da ich sie im Trachealeiter aus der Leiche fand (die Reproduktion des betreffenden Photogramms mußte leider aus äußeren Gründen unterbleiben). Wahrscheinlich ist die Losstoßung solcher Zellen mit Bakterien als ein Heilungsprozeß aufzufassen, indem die in der Schleimhaut eingelagerten Herde zuerst zur Vernichtung der Zellen führen, dann aber mit ihnen durch die Expectoration nach außen befördert werden.

Das mikroskopische Bild der Bronchopneumonien beim Keuchhusten entspricht durchaus dem, wie wir es auch bei anderen Infektionskrankheiten finden (Influenza, Typhus, Pneumokokken usw.). Größere oder kleinere Bezirke sind von der Pneumonie eingenommen. In seiner Intensität ist der Prozeß ziemlich verschieden. Man findet Desquamation des Epithels und Bildung von granulierendem Gewebe nebst Exsudation in sehr wechselndem Maße. Manchmal ist die Färbung besonders im Centrum der Alveolen sehr verwaschen. Die Interstitien (Alveolarsepten) häufig sehr verbreitert. Der Fibringehalt unterliegt gleichfalls bedeutenden Schwankungen; doch habe ich mittelst der Weigertschen Fibrinfärbung in manchen Fällen bedeutende Fibrinmassen nachweisen können.

Im allgemeinen ist der Gehalt an charakteristischen Bakterien nicht sehr erheblich. Jedenfalls nicht so groß, daß man in jedem Gesichtsfeld und in dicht gedrängten Massen wie bei

anderen Infektionen der Lunge sie findet. Sie kommen mehr vereinzelt vor. Häufig liegen sie in den großen Lungenepithelzellen. Daneben sind aber auch andere Mikroorganismen recht zahlreich, z. B. Pneumokokken, Streptokokken, Friedländer usw. In allen von mir untersuchten Fällen kamen auch andere

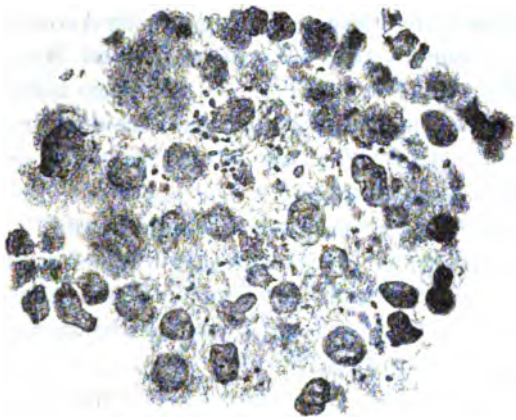

Fig. 2.
Schnitt durch die Lunge (Pneumonie). Zeichnung nach d. Photogramm. Färbung dgl. Entfärbung Tanninorange. Vergröß. 1 : 100.

Keime vor, sodaß also diese als Mischinfektionen zu betrachten sind. Es muß demnach erst noch festgestellt werden, welche Rolle der Keuchhustenbacillus bei der Entstehung der im Verlauf der Pertussis auftretenden Pneumonien spielt, ob er als der Erreger derselben aufzufassen oder seine Anwesenheit nur als zufälliges Moment zu erklären ist. Sein Vorkommen in relativ geringer Menge dürfte zu Gunsten der letzteren Auffassung sprechen. Man könnte daran denken, daß durch den heftigen Würgprozeß bei den Keuchhustenattaquen bakterienhaltiges Sputum in die Lunge aspiriert werde. Durchaus ähnlich sind die Pneumonien, welche im Verlauf des Ileotyphus auftreten, deren Kenntnis wir A. Fränkel[12] und seinen Schülern[13] verdanken.

Es fragt sich, ob die mitgeteilten Befunde geeignet sind, um eine ausreichende Erklärung für das bisher noch so wenig

erklärte Symptom des Keuchhustens, den paroxysmalen Hustenanfall zu geben.

Die alte Hypothese von der Entstehung des Hustenanfalls durch eine Reflexneurose, als dessen Vertreter besonders Roßbach[3] und Strübing[14] anzusehen sind, ist in letzter Zeit von Kiewe[15] in seiner Dissertation schlagend widerlegt worden. Selbst in Fällen, in denen der letztgenannte Autor in prompter Weise vom Munde, also auf reflektorischem Wege, charakteristische Keuchhustenanfälle auslösen konnte, lagen keine Anhaltspunkte für eine neuropathologische Veranlagung vor, welche nach Roßbach und Strübing für das Zustandekommen einer Reflexneurose Bedingung sind.

Daß ferner auch die nervöse Theorie (Henoch[5]), d. h. die Annahme spezifischer Wirkungen der Bakteriengifte auf die den Husten vermittelnden Nervenbahnen und Centren, allem Anschein nach unrichtig ist, dafür glaube ich, an anderer Stelle Beweise erbracht zu haben[16].

L. Neumann[17] hat vor kurzem in einer Arbeit aus der Breslauer Kinderklinik die Viscosität des secernierten Sputums zur Erklärung der typischen Keuchhustenanfälle herangezogen. Er beobachtete bei schweren Anfällen Sputa von niederem Viscositätsgrad, während umgekehrt das Stadium decrementi des Keuchhustens mit einem Zähewerden des Sputums und einer Vermehrung der Viscosität einhergeht. Neumann sucht das auslösende Moment für die schweren Hustenattaquen vielleicht (!) in einer durch die niedrige Viscosität bedingten größeren Beweglichkeit der Sputumsäule und der Zunahme des Volumens der letzteren zu erklären.

Zugegeben die Gesetzmäßigkeit des von Neumann beschriebenen Verhaltens des Keuchhustensputums, halte ich doch seine Erklärung für das Zustandekommen der Pertussisanfälle für sehr wenig wahrscheinlich. Es liegt näher, den Charakter des Sputums beim Keuchhusten, also das anfänglich spärlich, wenig viscöse, später reichlichere und zähere Sputum auf die Tätigkeit der Mikroorganismen zurückzuführen. Anfänglich wird durch das Einnisten der Bakterien in die Schleimhaut diese nur in einen Reizzustand versetzt; der secernierte Schleim ist

nur spärlich, wenig viscös. Erst später tritt dann eine richtige Entzündung der Schleimhaut der Luftwege ein, an der die Schleimdrüsen gleichfalls participieren und auf die sie mit reichlicher Sekretion antworten. Der Charakter des Sekrets erscheint aber auch von anderen begleitenden Mikroorganismen abhängig zu sein. Wenigstens kann man kaum einen Fall von Pertussis beobachten, in dessen Verlauf sich nicht auch außer den mutmaßlichen Erregern Eiterkokken in den Luftwegen nachweisen ließen.

Der mechanische Reiz der in der Schleimhaut der Luftwege eingelagerten Bakterienkolonien dürfte also als der wahre Grund für die Auslösung des charakteristischen Hustens anzusehen sein. Denn es sind diese Herde grade oder vorwiegend an solchen Stellen lokalisiert, welche den schon lange bekannten Hustenstellen entsprechen (Nothnagel,[18] Kohts[19]). Dies sind bekanntlich außer dem Larynx die ganze hintere Wand der Trachea, die Bifurcation und die Bronchien.

Ferner wird durch den entzündlichen Prozeß bei dem erst in neuerer Zeit aufgedeckten Reichtum der Luftwege an sensiblen Nervenfasern und Endigungen (Retzius,[20] Ploschko[21]) eine außerordentliche Hyperästhesie der Schleimhaut hervorgerufen. Die Hyperästhesie ist so bedeutend, daß selbst geringe Reize wie eine tiefe Inspiration oder die Luft selbst, einen Anfall auf der Höhe der Krankheit auszulösen imstande sind. Theoretisch war die Hyperästhesie der Schleimhaut der Luftwege beim Keuchhusten im übrigen bereits von den meisten Kinderärzten angenommen werden, sie wird aber erst verständlich durch die nachgewiesenen pathologisch-anatomischen Verhältnisse.

Schließlich ist die Erhöhung der Reflexerregbarkeit bei Kindern und der Einfluß der Psyche bei ihnen bekanntlich so beträchtlich, daß auch diesen Faktoren bei der Auslösung des charakteristischen Hustens zweifelsohne große Bedeutung zukommt. Dafür spricht aus anderen schon bekannten Gründen der Umstand, daß es bei Erwachsenen, die in der Umgebung Keuchhustenkranker Kinder selbst an Keuchhusten erkranken, selten zu so stürmischen Erscheinungen, zu Reprisen oder gar

Erbrechen kommt, wie sehr sie auch unter der Krankheit zu leiden haben.

Würgen und Erbrechen sind, wie bereits Henoch richtig bemerkt, als ein einfacher mechanischer Akt aufzufassen, er steht auf der gleichen Stufe, wie der manchmal gleichfalls auf der Höhe der Anfälle auftretende Kotabgang, und ist dadurch zu erklären, daß die schweren Paroxysmen bei den meisten Kindern die Vorstellung der höchsten Lebensgefahr erwecken. Es kommt demnach das Erbrechen nicht durch Reizung nervöser Centralorgane, etwa des motorischen Vaguscentrums zustande, sondern ist als ein rein psychischer Akt aufzufassen.

Es bliebe nur noch zu erklären übrig, warum nicht auch andere die Luftwege betreffende Erkrankungen, z. B. eine starke Laryngitis u. a. m. derartige starke Hustenanfälle wie beim Keuchhusten auszulösen vermögen. Da aber bei jenen Erkrankungen die geschilderten Momente, nämlich ausgedehnte Desquamation, Invasion größerer Bakterienkolonien in die Schleimhaut selbst, Absonderung eines überaus zähen Sekretes fortfallen, so erübrigt sich dieser Einwand.

Wenn ich mir zum Schluß erlauben darf, ein gedrängtes Resume über die vorliegende Arbeit zu geben, so möchte ich folgende Leitsätze aufstellen.

1. Der Keuchhusten ist ein infektiöser Katarrh der Schleimhaut der Atmungswege, besonders der Trachea.

2. Innerhalb des Sekrets der Luftwege und in ihrer Schleimhaut finden sich die charakteristischen Infektionsträger vielfach in Haufenbildung.

3. Desquamativer Katarrh ist sehr häufig.

4. Bei Beteiligung der Lungen finden sich Bakterien in mäßiger Zahl in den bronchopneumonischen Herden.

5. Die Auslösung der charakteristischen Hustenanfälle kommt durch den Sitz der Bakterienkolonien in den typischen Hustenstellen zustande.

6. Die Hustenstöße sind als Heilungsvorgang zu betrachten, da mit dem dabei secernierten Sputum zahlreiche Bakterien entleert werden.

7. Das Sekret wird im Lauf des Keuchhustens viscös,

wahrscheinlich unter Einwirkung von Eitererregern, welche gleichzeitig eine vermehrte Chemotaxis von Leukocyten zur Folge hat.

8. Die Heilung erfolgt nach Abstoßung der Kolonien aus der Schleimhaut mit restitutio ad integrum.

Literatur.

1. Rehm, Wiener med. Wochenschr. 1866. 52 und 53.
2. Meyer-Hüni, Weitere Beiträge zur Path. und Therapie des Keuchhustens. Zeitschr. f. klin. Mediz. I. Heft 3.
3. Roßbach, Zur Lehre vom Keuchhusten. Berliner klinische Wochenschrift. 1880.
4. M. Schmidt. Die Krankheiten der oberen Luftwege. Berlin 1894.
5. Henoch, Lehrbuch der Kinderkrankheiten.
6. G. Arnheim, Beitrag zur Bakteriologie des Keuchhustens. Berl. kl. Wochenschr. 1900. No. 10 und 32.
7. E. Czaplewski, Zur Frage der bei Keuchhusten beschriebenen Polbakterien. Centralbl. f. Bakteriologie etc. XXII. XXIV. XXVI.
8. G. Jochmann und P. Krause, Zur Ätiologie des Keuchhustens. Zeitschr. f. Hygiene und Infektionskrankh. Bd. XXXVI. 1901.
9. Pfeiffer, Zeitschr. f. Hygiene etc. Bd. XIII.
10. E. Fränkel, Beitrag zur Lehre von den Erkrankungen des Zentralnervensystems bei akuten Infektionskrankheiten. Zeitschr. f. Hygiene etc. Bd. XXVII. 1898.
11. v. Ebner in A. Köllikers Handbuch d. Gewebelehre. Bd. III. 287.
12. A. Fränkel, Zur Lehre von den Affektionen des Respirationsapparats bei Ileotyphus. D. med. Wochenschr. 1899. 16.
13. F. Glaser, Die Bedeutung der Typhusbazillen bei Erkrankungen des Respirationsapparats im Gefolge des Ileotyphus etc. D. med. Wochenschr. 1902. p. 772, 793.
14. P. Strübing, Zur Lehre vom Husten. Wien. med. Presse 1883. — Husten und Auswurf. Deutsche Klinik 1901. Lief. 4.
15. L. Kiewe, Untersuch. über die Auslösbarkeit des Hustens und über das Fehlen des Würgreflexes bei gesunden und neuropathischen Kindern. Inaug. Dissert. Breslau 1902.
16. G. Arnheim, Zur Pathogenese des Keuchhustens. Berl. klin. Wochenschrift. 1903. 16. Mai.
17. L. Neumann, Untersuchungen über die Viscosität des Sputums und ihre Beziehung zum Husten, insbesondere zur Pertussis. Inaug.-Dissert. Stuttgart 1902. — Arch. f. Kinderheilkunde XXV.
18. Nothnagel, Zur Lehre vom Husten. Dies. Arch. Bd. 44.
19. Kohts. Experiment. Untersuch. über den Husten. Dies. Arch. Bd. 60.
20. Retzius, Biolog. Untersuchungen N. F. Bd. IV. 1892.
21. Ploschko, Anatomischer Anzeiger. 1897. pg. 12,

Erklärung der Abbildungen auf Taf. XI.

Fig. 1. Tracheal-Eiter Ausstrich. Färbung verdünntes Karbolfuchsin.
Fig. 2. Schnitt durch die Trachea. Färbung pol. Methylenblau. Tannin-Orange.

Vergrößerungen 1 : 1000.

XXVII.

Über Gallengangskarzinome sowie über Adenome und primäre Krebse der Leberzellen.[1]

(Aus dem Pathologischen Institut der Universität Bonn.)

Von

Dr. med. Bernhard Fischer,

ehemaligem Assistenten am Institut, jetzigem Assistenzarzt an der Königl. Universitätsklinik für Hautkrankheiten zu Bonn.

(Hierzu Tafel XII und XIII und 2 Figuren im Text.)

So häufig wir Krebsmetastasen in der Leber zu sehen gewohnt sind, ebenso selten ist die primäre Karzinombildung in derselben. Früher war die Auffassung eine andere, zeitweise hielt man sogar das primäre Leberkarzinom für einen der häufigsten Krebse; heute dagegen gilt es wohl allgemein als sehr selten. Diese Abnahme der primären Leberkrebse geht besonders klar aus den Zusammenstellungen von Eggel[2] hervor. Die Ursache dieser Abnahme liegt nicht in einer Änderung der Karzinome, sondern in der genaueren Beobachtung. Wir wissen heute, daß selbst sehr entfernte, kleine Karzinome Lebermetastasen machen können und nehmen eine primäre Lebergeschwulst erst dann an, wenn wir

1. alle Organe aufs genaueste, nötigenfalls auch mikroskopisch untersucht und krebsfrei gefunden haben, und

2. auch histologisch nachweisen können, daß das Karzinom von Leberelementen seinen Ausgang genommen hat.

[1] Inhaltlich, unter Demonstration der zugehörigen Präparate, vorgetragen in der Sitzung der Niederrheinischen Gesellschaft für Natur- und Heilkunde zu Bonn vom 9. März 1903.

[2] H. Eggel, Über das primäre Karzinom der Leber. Zieglers Beiträge zur path. Anatomie. Bd. 30, S. 506. 1901.

Aus allen sorgfältigen Untersuchungen hat sich die für die Lehre von den Geschwülsten gewiß auffallende und wichtige Tatsache ergeben, daß die für die Metastasenentwicklung so sehr bevorzugte Leber außerordentlich selten primär Krebse hervorbringt. Und diese seltenen primären Krebse in der Leber gehen fast durchweg — wenn nicht alle — von den Gallengängen aus. Leider wird in der Literatur fast stets nur von primärem Leberkrebs gesprochen. Um aber unsere Kenntnis dieser Geschwülste zu vertiefen, halte ich es für durchaus notwendig, unter den in der Leber sich entwickelnden primären epithelialen Geschwülsten eine strenge Scheidung vorzunnehmen, in Adenome bezw. Karzinome der Leberzellen und solche der Gallengänge.

Auf die Frage, ob überhaupt Beobachtungen in der Literatur vorliegen, die — natürlich auf Grund genauester histologischer Analyse — die Entstehung von malignen Geschwülsten aus Leberzellen beweisen, will ich nicht eingehen. Wer wollte auch die Möglichkeit einer solchen Geschwulstbildung bestreiten? Dagegen soll es die Aufgabe der folgenden Zeilen sein, darzutun, daß eine sehr große Anzahl der in der Literatur mitgeteilten Fälle von Karzinom bezw. malignem Adenom der Leberzellen tatsächlich als Gallengangskrebse aufgefaßt werden müssen.

Im Laufe der letzten zwei Jahre kamen im Pathologischen Institut Bonn unter etwa 800 Sektionen drei primär in der Leber entstandene Karzinome zur Beobachtung, primär insofern, als sich nicht nur trotz äußerst sorgfältiger (auch mikroskopischer) Untersuchung ein anderes primäres Karzinom nicht fand, sondern auch durch die histologische Untersuchung der Ausgang von Elementen der Leber mit voller Sicherheit nachzuweisen war. Während in den beiden ersten Fällen der Ausgang des Karzinoms von den Gallengängen ohne weiteres klar zutage trat, bedurfte es im dritten Falle erst einer genauen Untersuchung der Geschwulst in ihren verschiedensten Teilen, ehe der gleiche Nachweis gelang. Wenn ich im folgenden auch die beiden ersten Fälle genauer beschreibe, so geschieht dies einerseits, weil in der Literatur sogar solche Fälle als Krebse der Leber-

zellen beschrieben sind, andererseits, um die Verschiedenheit des histologischen Baus dieser drei — von demselben Mutterboden ausgehenden — Geschwülste zu zeigen. Ein Grund für die Verschiedenartigkeit des Baus dieser Tumoren läßt sich natürlich nicht angeben; vielleicht kann man sich mit der Annahme behelfen, daß die Geschwülste ihren Ausgang von verschiedenen Stellen des Gallengangsbaumes (von großen, mittleren und kleinsten Gallengängen) genommen haben.

I. Fall. M. L., 43 Jahre alt, Dienstmagd. Auszug aus der Krankengeschichte: Aus gesunder Familie. 3 Wochen vor Weihnachten 1900 bekam Patientin Magenschmerzen, Erbrechen, Durchfall, sowie Schmerzen in der rechten Seite unterhalb des Rippenbogens. Bald darauf wurde sie gelb, dann dunkelgrüngelb. Urin bierbraun, Stuhl tonfarben. Sechswöchentliche Krankenhausbehandlung brachte erhebliche Besserung. Im Frühjahr 1901 trat wieder eine Verschlechterung des Zustandes ein, verbunden mit starker Abmagerung. Am 9. Mai 1901 Aufnahme in die medizinische Klinik Bonn. Status praesens: Grüngelbe Hautfarbe. Geringes Ödem der unteren Extremitäten. Abdomen aufgetrieben, deutliche Schnürfurche. Die Leber überragt den rechten Rippenbogen handbreit; ihre Oberfläche ist anscheinend kleinhöckerig, der untere Rand scharf, die Konsistenz hart. Längere Palpation ist schmerzhaft. Die Milzdämpfung ist vergrößert; der Urin enthält reichlich Gallenfarbstoff, mäßig viel Albumen, einzelne Cylinder. Pankreaserkrankung nicht nachzuweisen (Jodprobe). In der Folgezeit keine wesentliche Änderung des Zustandes. Ab und zu geringe abendliche Temperatursteigerungen. Die Diagnose wurde mit Wahrscheinlichkeit auf Neoplasma oder Steineinklemmung im Ductus choledochus gestellt und die Patientin am 5. Juli 1901 zur Operation in die chirurgische Klinik verlegt. Am folgenden Tage Laparatomie. Es fanden sich narbige Bindegewebsstränge am Leberhilus. Ein Stein ist nicht zu fühlen. Die mit Galle gefüllte Gallenblase wird mit dem Fundus in das Duodenum eingenäht. 9. Juli Exitus letalis unter peritonitisartigen Erscheinungen.

Die Sektion ergab im wesentlichen folgendes (Sekt. Protokoll 1901 Nr. 222): Starker Ikterus. Frische serofibrinöse Peritonitis. Die mediastinalen Lymphdrüsen sind stark geschwollen, auf dem Durchschnitt fest, markig, weiß. Milztumor. Die Leber — mit deutlicher Schnürfurche — ist dunkelgrün gefärbt, überragt etwa handbreit den Rippenbogen. In der Hilusgegend ein Paket sehr fester, stark vergrößerter Lymphdrüsen, die auf dem Durchschnitt markig weiß sind. Dieselben umgeben den Ductus choledochus, der hierdurch an einer Stelle stark verengt und nur für eine feine Sonde durchgängig ist. Nach Durchschneidung dieser Stenose quillt sehr viel schleimige, dicke, klare, leicht gelbliche Flüssigkeit aus dem Ductus hervor. Die Lymphdrüsen zeigen mit der Umgebung narbige Verwachsungen. Die Leber ist vergrößert, auf der Schnittfläche von grüner

Farbe. Die Gallengänge sind stark erweitert. In der Nähe des Hilus der Leber liegen um die Gallengänge herum mehrere weiße feste Knoten, der größte von Wallnußgröße.

Schon die frische Untersuchung der Lymphdrüsen des Leberhilus wie des Mediastinums ergab Nester von Cylinderepithelzellen in denselben, ebenso wie in den Geschwulstknoten der Leber.

Die genauere mikroskopische Untersuchung zeigte — neben dem typischen Bilde hochgradiger biliärer Lebercirrhose — in den Geschwulstknoten eine sehr starke Wucherung der Gallengänge und davon ausgehend ein typisches Adenokarzinom (vgl. Taf. XII, Fig. 1). Auch die Krebsalveolen haben noch überall deutliches, hohes Cylinderepithel und besitzen fast stets ein Lumen. Die Lumina sind häufig mit abgestoßenen Epithelien ausgefüllt; nur an wenigen Stellen bilden sich mehr solide Nester und Sprossen, an anderen Stellen findet sich eine geringe cystische Erweiterung der Geschwulstnester. Das Bindegewebe zeigt ziemlich starke entzündliche Reaktion. Die mediastinalen wie die Lymphdrüsen des Leberhilus sind von Metastasen dieses Karzinoms dicht durchsetzt (Taf. XII, Fig. 2). Auch hier ist der Charakter des Karzinoms mit offenen Schläuchen und hohem Cylinderepithel noch völlig gewahrt.

II. Fall. A. K. 43 Jahre alt, Handelsmann. Auszug aus der Krankengeschichte: Aus gesunder Familie. Frau und vier Kinder gesund. 1893 Bandwurm. Im Februar 1900 will Patient ein Glas kaltes Bier getrunken haben und seitdem an Blähungen, Magenschmerzen und Aufstoßen leiden. Weihnachten 1900 soll sich ein Leberleiden hinzugesellt haben: brauner Harn, gelbe Hautfarbe, weißer Stuhl. Am 3. März 1901 Aufnahme in die medizinische Klinik Bonn. Status praesens: Schlechter Ernährungszustand. Sehr starker Ikterus. Abdomen im oberen Teile (unterhalb des Brustbeins bis zum Nabel) aufgetrieben und hier auch druckempfindlich. Leberrand fühlbar, stumpf, überragt dreifingerbreit den Rippenbogen. Der Harn enthält wenig Eiweiß, reichliche Gallenbestandteile. Zeitweise geringes Fieber. Die vorgeschlagene Operation verweigerte der Kranke und wurde auf seinen Wunsch am 10. Juni 1901 aus der Klinik entlassen. Anfang Juli ließ er sich jedoch zur Operation in die chirurgische Klinik Bonn aufnehmen. Die Probelaparatomie ergab in der Pankreasgegend eine feste Geschwulst, die in jeder Hinsicht den Eindruck der Malignität machte, sodaß von einer Fortsetzung der Operation abgesehen wurde. 24. Juli 1901 Exitus letalis.

Die Sektion ergab im wesentlichen folgendes (Sekt. Protokoll 1901 Nr. 254): Alte pleuritische Verwachsungen. Atelektase des rechten Unter-

lappens. Milztumor. Blutungen in der Schleimhaut der Nierenbecken. Nephritis parenchymatosa. Die Bauchhöhle enthält ungefähr zwei Liter meist geronnenes Blut. Ductus choledochus, cysticus und hepaticus durchgängig. Leber stark vergrößert, von grasgrüner Farbe. Auf der Schnittfläche findet sich im Hilus der Leber in der Ausdehnung eines Handtellers sehr derbes weißes Gewebe, das ohne scharfe Grenze strahlenförmig in die Umgebung übergeht. Durch dasselbe sind die größeren Gallengänge komprimiert und oberhalb dieser Stelle stark erweitert. Ihrem Verlauf entsprechend finden sich über die ganze Leber zerstreut mäßig zahlreiche Knoten von derselben Beschaffenheit wie der Knoten im Hilus, die größten von Kirschengröße. All diese Knoten sind nicht rund, abgegrenzt, sondern mehr narbenartig, sehr derb, fibrös, in die Umgebung ausstrahlend. In der Mitte dieser Knoten oder nahe dem Rande liegt stets ein größerer oder kleinerer — jedenfalls stets mit bloßem Auge schon zu erkennender — Gallengang. Die Gallenblase enthält sehr zähen, dicken, glasigen, gelblichen Schleim. Die portalen Lymphdrüsen sind etwas vergrößert, auf dem Durchschnitt weiß, sehr fest. In der Darmschleimhaut zahlreiche Blutungen. Am Pankreas nichts Pathologisches.

Hier war aus der makroskopischen Betrachtung nicht ohne weiteres mit Sicherheit die Diagnose einer Geschwulstbildung in der Leber zu stellen. Die weißen Herde waren so fibrös und auch sonst so wenig tumorartig, daß man auch Narbenbildungen in Betracht ziehen mußte. Die mikroskopische Untersuchung förderte eine sehr bindegewebsreiche Geschwulst zu Tage von dem typischen Bau eines Karcinoma skirrhosum (Taf. XII, Fig. 3 und 4). Auch dieses Karzinom geht von den Gallengängen aus. Es finden sich starke Wucherungserscheinungen an denselben und alle Übergangsbilder von wuchernden Gallengängen bis zum scirrhösen Typus des Karzinoms: Aussprossungen der Gallengänge, Krebsnester mit deutlichem Cylinderepithel und Lumen, allmählicher Übergang zum kubischen Epithel und soliden kleinen Nestern. An vielen Stellen ähnelt das Bild sehr der Wucherung kleiner Gallengänge bei der vulgären atrophischen Lebercirrhose. In den verschiedenen Geschwulstherden der Leber findet sich im wesentlichen derselbe Bau. Ob es sich hier um multiple Geschwulstbildung in der Leber handelt, wage ich nicht zu entscheiden. Wenn die auf der Leberschnittfläche zerstreuten kleineren Knoten Metastasen des Tumors im Hilus wären, wäre jedenfalls ihre Lokalisation, die regelmäßige Beziehung zu den Gallengängen auffallend.

Besonders klar tritt die Entstehung des Karzinoms aus den wuchernden Gallengängen bei spezifischer Färbung der elastischen Fasern hervor, zugleich werden Gefäßeinbrüche sichtbar, meist mit endarteriitischem Verschluß des befallenen Gefäßes. Im übrigen finden sich an der Leber auch histologisch die gewöhnlichen Folgen der Gallenstauung.

In den portalen Lymphdrüsen finden sich Karzinommetastasen und zwar von völlig scirrhösem Bau, sehr reichlich derbes, kernarmes Stroma und kleine, solide Epithelnester.

III. Fall. G. G. 64 Jahre alt, Arbeiter, befand sich nur sehr kurze Zeit wegen einer rasch tötlich verlaufenden Apoplexie in klinischer Behandlung. Irgend welche Erscheinungen einer Lebererkrankung hat der Patient, soviel sich ermitteln ließ, zu Lebzeiten nicht dargeboten. Die Sektion ergab im wesentlichen folgendes (Sekt. Protokoll 1903, Nr. 29): Große Blutung im rechten Corpus striatum. Apfelgroße Erweichung im rechten Occipitallappen. Endocarditis verrucosa der Mitralis. Myocarditis fibrosa. Kohlenlunge. Lungenoedem. Hämorrhagische Infarkte der linken Lunge. Anämische Infarkte der Milz und Nieren. Thrombose der linken Vena cruralis und alte Thrombose der Vena saphena magna am rechten Unterschenkel. — Die bronchialen und trachealen Lymphdrüsen sind geschwellt, markig-weiß, tumorartig. Auch die retroperitonealen Lymphdrüsen von der Wirbelsäule bis zum Beckeneingang herab sind in mäßigem Grade geschwellt und von markig-weißem, tumorartigem Aussehen. Die Leber ist von rotbrauner Farbe. Acinöse Zeichnung nicht deutlich. Auf der Schnittfläche zeigt sich ein etwa apfelgroßer, markig-weißer Tumor central in der Leber gelegen. Außer dieser finden sich keine Geschwülste in der Leber.

Die bei der Sektion —, in Ermangelung eines anderen Befundes —, gemachte Annahme, daß die Geschwulst in der Leber der primäre Tumor sei, fand durch die histologische Untersuchung ihre Bestätigung.

Schon an Strichpräparaten fiel die große Ähnlichkeit der Geschwulstzellen mit normalen Leberzellen auf in Bezug auf Größe, Form, Farbe, Granulierung und Kernverhältnisse. Die genauere Untersuchung ergab nun folgendes. Die Geschwulst ist tatsächlich zum großen Teil aus leberzellähnlichen Zellen zusammengesetzt, zeigt aber an verschiedenen Stellen verschiedenen Bau. Im Centrum des Tumors lassen sich starke Wucherungserscheinungen an den Gallengängen nachweisen. Dieselben treiben Sprossen und Ausbuchtungen. Weiterhin führt

diese Gallengangswucherung zur Bildung typischer Adenokarzinomnester mit Lumen, einschichtiger Wand und hohem Cylinderepithel (Taf. XII u. XIII, Fig. 9au. 6a). Allmählich werden nun diese Epithelzellen kubisch, während sich in dem erweiterten Lumen der Schläuche reichliche Massen von Schleim finden, sodaß die Geschwulst hier Ähnlichkeit mit einem Gallertkrebs hat (Taf. XII, Fig. 5). Diese Geschwulstform geht nun weiter in ein klein-alveoläres Karzinom über. Die Krebszellen sind kubisch, die Alveolen sehr klein mit minimalem Lumen (Taf. XII, Fig. 6). Schließlich entsteht ein Bild, das sehr an manches Karcinoma simplex mammae erinnert, indem auch die Lumina in den Krebsalveolen verschwinden und solide Nester und Stränge entstehen. Diese Bildungen nehmen nun an anderen Stellen eine trabekuläre Anordnung an (Taf. XIII, Fig. 7). Die Geschwulstzellen bilden ein dichtes Netzwerk (Taf. XIII, Fig. 8), sodaß auch in der Anordnung oft große Ähnlichkeit mit Leberzellbalken entsteht. Schließlich ist jede Schlauchform verschwunden und das Karzinom wird ganz medullär (Taf. XIII, Fig. 9); in einzeiligen Reihen dringt es in die Leber vor, und diese Geschwulstverbände haben oft große Ähnlichkeit mit Leberzellbalken. Diese trabekulären Geschwulstherde haben manchmal auch die Größe eines Acinus, sodaß die Ähnlichkeit mit Leberzellen noch größer wird, an anderen Stellen finden sich kleinste Geschwulstherdchen in der Peripherie eines Acinus, sodaß die Annahme, die Geschwulst sei hier aus Leberzellen hervorgegangen, sehr nahe liegt. Zwischen den beschriebenen verschiedenen Formen des Karzinoms finden sich alle Übergänge.

In den Lymphdrüsen zahlreiche Metastasen von ausgesprochen trabekulärem und medullärem Bau.

Diese zuletzt beschriebene Geschwulstart ist nun in der Literatur fast allgemein als Karzinom der Leberzellen aufgefaßt und beschrieben worden, indem man entweder die gallengangsähnlichen Schläuche und Nester nicht beachtete oder ihnen keine Bedeutung bezüglich der Histogenese der Geschwulst beilegte. Das Hauptgewicht wurde auf die Ähnlichkeit der Geschwulstzellen mit den Leberzellen gelegt, sowie auf die Übergangsbilder zwischen beiden.

Ich bin mir nun wohl der Schwierigkeiten bewußt, die sich, wie so oft, so auch in den beschriebenen Fällen der Feststellung des Mutterbodens der Geschwulst entgegenstellen. Aus der Struktur des fertigen Tumors läßt sich eben nur mit größter Vorsicht ein Rückschluß auf die Genese desselben machen. Darum läßt sich bei vielen Geschwülsten ihre Entstehung nur mit mehr oder weniger großer Wahrscheinlichkeit erschließen. Der sichere Beweis wird vielleicht erst dann erbracht werden können, wenn das tiefe Dunkel, das über der Ätiologie der Geschwülste lagert, gelichtet ist, wenn wir experimentell die verschiedenen Geschwülste hervorzurufen imstande sind.

Sind nun auch die genannten Schwierigkeiten ganz besonders große bei der Frage, ob eine Geschwulst von Leberzellen oder Gallengangsepithelien ausgeht — wegen der nahen räumlichen, genetischen und funktionellen Beziehungen dieser beiden Zellarten und wegen der Übergänge der einen Zellart in die andere —, so haben sich mir doch, wie ich glaube, bei den in Frage kommenden Geschwulstformen genügend Anhaltspunkte ergeben, um mit hinreichender Sicherheit die Frage nach ihrem Ausgangspunkt beantworten zu können.

Was zunächst die Ähnlichkeit der Geschwulstzellen mit den Leberzellen betrifft, so bietet diese auch bei der Annahme der Entstehung der Geschwulst aus den Gallengangsepithelien m. E. dem Verständnis keine Schwierigkeiten; sie ergibt sich ungezwungen aus der nahen entwicklungsgeschichtlichen Verwandtschaft der beiden Zellarten. Wie hier in dem Karzinom die Geschwulstzellen, so entstehen ja embryonal die Leberzellen aus den sprossenden Gallengängen. Diese Auffassung hat schon Weigert[1]) vertreten. Sobald also die karzinomatös wuchernden Gallengänge die typische Gallengangsstruktur ablegen und einzeilige Stränge, bezw. ein trabekuläres oder diffuses medulläres Karzinom bilden, resultiert eine leberzellähnliche Geschwulst. Diese Geschwülste sind aber stets als primäre Krebse der Leberzellen aufgefaßt worden, und die Literaturübersicht von Eggel (a. a. O.) zeigt, daß medulläre Karzinome der Gallengänge

[1]) C. Weigert, Über primäres Leberkarzinom. Dieses Archiv, Bd. 67, S. 500, 1876.

bisher noch nicht beschrieben sind. Sonst aber kennen wir doch von allen Cylinderepithelien (z. B. des Darms, Ösophagus, der Brustdrüse usw.) auch medulläre Krebse! Schon dies ist auffallend.

Der wesentlichste — oft der einzige — Grund, der von den Autoren für die Ableitung dieser Tumoren von den Leberzellen angeführt wird, sind die Übergangsbilder, die sich sehr häufig zwischen Leber- und Geschwulstzellen finden. Diese allein beweisen aber nichts. Für die Ähnlichkeit der beiden Zellarten ist die oben gegebene Erklärung, wie ich glaube, völlig ausreichend. Mit der Interpretation der sogenannten Übergangsbilder kann man aber, wie sich aus der Geschwulstliteratur der letzten Jahre zur Genüge ergibt, nicht vorsichtig genug sein. Es ist gerade an der Leber außerordentlich leicht, solche Übergangsbilder zu konstruieren, und zwar auch bei Geschwulstknoten, an deren metastatischer, also heterotoper Natur nicht der geringste Zweifel bestehen kann. Es ist gar keine Seltenheit, daß man am Rande kleiner Magenkrebsmetastasen in der Leber Bilder zu Gesichte bekommt, die mühelos als Übergänge von Leber- zu Karzinomzellen gedeutet werden können. Schon die normale Leberzelle hat infolge ihrer kubischen Gestalt und ihres großen Kerns häufig Ähnlichkeit mit den Krebsepithelien. Diese Übergänge sieht man besonders da, wo es noch nicht durch Wachstum der Metastasen zu stärkerer Kompression des Lebergewebes gekommen ist. Ja man kann dann häufig sehen, wie die Karzinomzellstränge direkt in die Leberzellbalken übergehen (Verwachsungen). Hierzu kommt noch, daß die Leberzellen, die an Geschwülste angrenzen, zuweilen verschiedene degenerative Veränderungen eingehen, und diese Degenerationserscheinungen sind dann als Übergangsbilder gedeutet worden. So nimmt z. B. Schmieden[1]) als Zwischenstufe zwischen den Leber- und Geschwulstzellen Riesenzellen an. Ich kann ihm hierin nicht folgen, denn die Riesenzelle wird doch wohl heute allgemein als Zeichen eines degenerativen Vorganges bei der Zellteilung aufgefaßt, und daß aus ihr sich Karzinomzellen ent-

[1]) V. Schmieden, Lebercirrhose und multiple Adenombildung der Leber. Dieses Archiv, Bd. 159, S. 290, 1900.

wickeln, ist zum mindesten außerordentlich unwahrscheinlich. Gerade bei degenerativen Prozessen in der Leber finden sich solche Bildungen, ebenso wie die sogenannten hypertrophischen Leberzellen u. ähnl. All diese Bilder können also nicht als Beweise für eine karzinomatöse Entartung der Leberzellen angeführt werden. Zudem hat v. Podwyssozki[1]) gerade bei den von den Gallengängen ausgehenden Regenerationsversuchen nach Leberverletzungen solche Riesenzellbildung beobachtet.

Eine außerordentlich eingehende Beschreibung dreier „Adenokarzinome" der Leberzellen stammt von Siegenbeek van Heukelom[2]), und auch er beruft sich in Wort und Bild auf diese Übergangsbilder. Tatsächlich findet nun auch Siegenbeek und viele andere Autoren diese Übergangsbilder fast überall am Rande seiner multiplen Lebergeschwülste; er muß also notwendig annehmen, daß hier überall die Leberzellen sich in Karzinomzellen umwandeln, daß also eine über die ganze Leber verbreitete karzinomatöse Entartung der Leberzellen stattfindet. Diese Entstehung multipler Karzinome sucht er damit zu erklären, daß das Karzinom an einer Stelle begonnen und dann „die Entartung weiter um sich gegriffen und mehr und mehr normale Leberzellen in Mitleidenschaft gezogen hat, zuweilen mit Überspringen von zwischenliegenden Partien" (l. c. S. 383). Man sieht, welche Reihe von unwahrscheinlichen Annahmen Siegenbeek machen muß, um seine Annahme der Krebsentwicklung aus den Leberzellen aufrecht zu erhalten. Was die erwähnten Übergangsbilder anbetrifft, so darf ich mich wohl begnügen, auf die Untersuchungen Ribberts[3]) zu verweisen, der den Satz aufgestellt hat — und m. E. mit vollem Recht —, daß aus den Randteilen von Tumoren unter keinen Umständen auf die Genese geschlossen

[1]) v. Podwyssozki, Experimentelle Untersuchungen über die Regeneration der Drüsengewebe. Zieglers Beiträge z. Pathol. Anatom. Bd. 1, S. 259, 1886.

[2]) Siegenbeek van Heukelom, Das Adenokarzinom der Leber mit Cirrhose. Ebenda, 16. Bd. S. 341. 1894.

[3]) Ribbert, Über Rückbildung an Zellen und Geweben und über die Entstehung der Geschwülste. Bibliotheca medica C. 1897. Heft 9.

werden darf. Insbesondere hat dann noch Heussi,[1]) ein Schüler Ribberts nachgewiesen, daß die von Siegenbeek beschriebenen und abgebildeten Übergangsbilder für eine Umwandlung von Leber- in Geschwulstzellen nichts beweisen und als sekundäre Vereinigung von Geschwulstzellen und Leberzellbalken zu deuten sind. Erwähnt sei endlich noch, daß auch in den oben von mir beschriebenen Fällen I und II, besonders in letzterem, sich ohne Schwierigkeit solche Übergangsbilder zwischen Leber- und Geschwulstzellen auffinden ließen, also bei Tumoren, deren Abstammung von Gallengangsepithelien wohl niemandem zweifelhaft erscheinen dürfte.

Von größter Bedeutung für die Beurteilung dieser Lebergeschwülste sind nun zwei Tatsachen:

1. Fast alle Autoren haben die Gallengangswucherungen, trotz ihrer Annahme, daß die Geschwulstbildung hiermit nichts zu tun habe, gleichzeitig gesehen und beschrieben (z. B. Frohmann[2]) mit instruktiven Abbildungen).

2. Der Rest der Beobachter beschreibt wenigstens in den Geschwülsten Schlauchbildungen, die in jeder Hinsicht an Gallengänge erinnern.

Mit anderen Worten, das histologische Verhalten dieser — meist als maligne Adenome der Leberzellen beschriebenen — Geschwülste stimmt anscheinend in sehr engen Grenzen mit dem von mir unter Fall III beschriebenen Befunde überein.

Es sei mir gestattet, im folgenden vorzugsweise an der Hand der Fälle Siegenbeeks van Heukelom (l. c.) die Unhaltbarkeit der Hypothese, daß diese Geschwülste aus Leberzellen hervorgingen, darzutun, da diese Fälle besonders genau beschrieben sind und bezüglich des histologischen Verhaltens wohl als Paradigmata der ganzen Geschwulstgruppe gelten können. Schon die Bezeichnung „Adenokarzinome", die Siegenbeek — ebenso wie zahlreiche andere Autoren[3]) — diesen Geschwülsten beilegt, zeigt, daß

[1]) Heussi, Über das Wachstum des Adenokarzinoms der Leber. Inaug.-Diss. Zürich 1898.

[2]) Frohmann. Über das Leberadenom etc. Inaug.-Diss. Königsberg. 1894.

[3]) Vgl. Eggel, l. c.: unter 100 primären Krebsen der Leberzellen 42 direkt als Adenokarzinome bezeichnete.

in denselben der schlauchförmige Typus sehr hervortrat, während man doch bei Geschwülsten der Leberzellen einen im wesentlichen trabeculären Bau erwarten sollte, wie bei dem echten, typischen Leberzellenadenom (vgl. z. B. Frohmann, l. c. S. 23, Simmonds[1]) Fig. 1). Tatsächlich beschreibt denn auch Siegenbeek in all diesen Geschwülsten Schlauchformen, die er selbst direkt als „atypische Nachahmung der Gallengänge" (l. c. S. 358, sowie Taf. VII, Fig. 4) bezeichnet. Nach Siegenbeek sollen nun diese Geschwülste in der Weise entstehen, daß zunächst die Leberzellen in Wucherung geraten, Geschwulstknoten mit trabekulärem Bau, einreihige Zellstränge und Nester und erst später drüsenähnliche Schläuche bilden. Diese Auffassung wird m. E. durch folgendes widerlegt:

I. Es ist sehr auffallend, daß sich bei Siegenbeek diese Schlauchformen gerade in den großen Geschwulstknoten fanden, also dort, wo aller Wahrscheinlichkeit nach die Geschwulst zuerst entstanden war. Stellen aber die Schlauchformen eine spätere Entwicklungsstufe des Karzinoms dar, so sollte man sie doch an den jüngsten Stellen (am Geschwulstrande, in den kleineren metastatischen Knoten) finden und nicht gerade da, wo die Geschwulst zuerst entstanden ist. Auch Eberth[2]) findet gerade in den großen Tumoren die Struktur schlauchförmiger Drüsen, deren Ähnlichkeit mit Gallengängen ihm selbst auffällt.

II. Ebenso wunderbar ist es, daß die Schlauchformen sich bei Siegenbeek vorwiegend im Centrum dieser großen Geschwulstknoten fanden, also grade da, wo wir die älteste Formation der Geschwulst annehmen müssen.

Daß auch diese Schlauchformen in die Venen durchbrechen (Siegenbeek), beweist nur ihre Bösartigkeit, aber noch nicht, daß sie die jüngere Geschwulstformation darstellen. Die meisten Gefäßeinbrüche beschreibt übrigens Siegenbeek selbst als solide Zellmassen, Zellstränge, atypische Epithelmassen und Epithelbalken.

[1]) Simmonds, Die knotige Hyperplasie und das Adenom der Leber. Deutsch. Arch. f. klin. Med. 34. Bd. S. 388, 1884.

[2]) Eberth, Das Adenom der Leber, Dieses Archiv, 43. Bd. S. 1. 1868.

III. Nach den heute geltenden Anschauungen über die Krebsentwicklung vollzieht sich im Karzinom von seinem Beginn an eine fortschreitende „Entdifferenzierung" der Zellen. Während das Geschwulstgewebe anfangs noch in hohem Grade die komplizierte Struktur des Mutterbodens aufweist, verwischt sich diese typische Anordnung beim weiteren Fortschreiten des Tumors immer mehr, der Bau der Geschwulst wird immer einfacher, atypischer. Je stärker diese „Anaplasie", desto größer im allgemeinen die Bösartigkeit der Geschwulst.

Ein gerade für unsere Frage sehr passendes Beispiel geben uns manche Darmkrebse. Während der primäre Tumor z. B. völlig aus deutlichen Drüsenschläuchen zusammengesetzt ist, verwischt sich diese typische Anordnung schon etwas beim 1. Recidiv, beim zweiten zeigen sich nur noch Anklänge an den Drüsentypus, und schließlich dringen die Geschwulstzellen in soliden Nestern und Zapfen vor. Dieses Gesetz ist besonders durch v. Hansemann[1]) für alle Krebse ausführlich dargelegt worden. Nehmen wir also verschiedene Stadien der Karzinomentwicklung an, so haben wir z. B. bei einem Darmkrebs

1. Wucherung im Drüsentypus (dieser Bau wird beibehalten, oder es kommt zur)

2. Bildung solider Zapfen. Bei noch weiterer Entdifferenzierung entsteht

3. Medullarkrebs.

Stellen wir uns jetzt auf den Standpunkt Siegenbeeks, daß die Adenokarzinome der Leber aus den Leberzellen hervorgingen, so hätten wir folgende Karzinomentwicklung:

1. Wucherung in trabeculärer Form: einzeilige Reihen, solide Nester.

2. Bildung von Drüsenschläuchen.

Statt daß also das Karzinom hier die einfachen Zellverbände beibehält, bezw. ganz medullär wird, fängt es plötzlich an, die doch viel komplizierteren Drüsenschläuche zu bilden! Dies widerspricht all unseren sonstigen Erfahrungen beim Karzinom und das Gewagte dieser Annahme ist Siegenbeek

[1]) v. Hansemann, Die mikroskopische Diagnose der bösartigen Geschwülste. 2. Aufl. Berlin 1902.

selbst aufgefallen, denn er sagt (l. c. S. 379): „In Betreff der Struktur der Neubildung muß die merkwürdige Tatsache ... hervorgehoben werden, daß, wenngleich die Neubildung bei ihrem ersten Entstehen ein besonders unregelmäßiges Vorkommen zeigt und die Zellen gerade da stark atypisch sind, die jüngeren Teile ... nicht nur deutlich adenomatös sind, sondern auch große Regelmäßigkeit zeigen, und daß die Zellen selbst eine Art von festem und ruhigem Typus erhalten. Von einem derartigen Verhältnis ... ist mir bei anderen Epithelialneubildungen nichts bekannt."

Wenn auch bisher in der Literatur für die Lebercirrhose das Entstehen kleiner enger Gallengänge mit cubischen Zellen aus wuchernden Leberzellen schon behauptet worden ist, so ist doch meines Wissens noch von niemandem angenommen worden, daß aus Leberzellen hohe typische Gallengangsepithelien hervorgehen könnten. Schon aus diesem Grunde lehnt Herxheimer[1]) — wie ich glaube mit vollem Recht — in seinem Falle von Adenokarzinom der Leber die Entstehung der Geschwulst aus Leberzellen ab.

IV. Aber selbst zugegeben, daß die Entstehung typischer Gallengänge aus Leberzellen möglich wäre — weil etwa die einreihigen Leberzellbalken eine weitere entwicklungsgeschichtliche Differenzierung der Gallengänge darstellen, also beim Karzinom die Leberzellen diese Entwicklung in umgekehrter Reihenfolge durchlaufen (Rückkehr zum embryonalen Typus), — zugegeben, daß man mit Hilfe dieser gewagten Hypothese die Abweichung der Krebsentwicklung in der Leber von allen anderen Karzinombildungen erklärlich machen könnte, so müßte sich dann doch zweifellos in den Metastasen dieser Tumoren der Drüsentypus vorfinden, denn die Entdifferenzierung der Zellen vom Mutterboden, die Anaplasie der Geschwulstzellen ist stets in den Metastasen am weitesten fortgeschritten. v. Hansemann sagt hierüber (l. c. S. 137): „Entweder stimmen die Metastasen mit dem Primärtumor überein oder sie zeigen eine

[1]) G. Herxheimer, Über einen Fall von Adenokarzinom der Leber. Centralbl. f. Allg. Pathol. und Pathol. Anatom. XIII. Bd. 1902. No. 18. S. 706.

Abweichung von demselben, und zwar stets in dem Sinne, daß sie sich vom Muttergewebe mehr entfernen in ihrer Struktur, als es bereits der Primärtumor tat. Niemals habe ich beobachtet, daß ein Tumor in der Metastase dem Muttergewebe ähnlicher gesehen hätte, als der Primärtumor. . . ." Nehmen wir mithin die Siegenbeeksche Darstellung der Entwicklung des Adenokarzinoms der Leber als richtig an, so wären bezüglich der Metastasen nur zwei Möglichkeiten gegeben:

1. Dieselben stimmen mit dem Bau des Primärtumors überein.

2. Im Falle weiterer Entdifferenzierung vom Mutterboden müssen sie vorherrschend den Drüsentypus aufweisen.

Letzteres ist aber wiederum nicht der Fall! Im Gegenteil, in den Metastasen des oben beschriebenen Falles III wiederum einreihige, trabeculäre, oder völlig medulläre Anordnung.

Diese Verhältnisse lassen sich am eifachsten an einem Schema klar machen. Entwicklung des Karzinoms aus den Gallengängen in Fall II.

Fig. 1.

Daß tatsächlich das Karzinom sich in dieser Weise entwickelt hat, zeigt der Bau der Metastase: kleine solide Krebsnester, sehr reichliches Stroma. Hätte das Karzinom sich aus den Leberzellen entwickelt, so müßte der Entwicklungsgang der Umgekehrte, in der Richtung d—a sein die Metastase sich also in ihrem Bau bei a anschließen und Drüsenschläuche aufweisen!

Nehmen wir also mit Siegenbeek an, daß das Karzinom sich aus den Leberzellen entwickelt, also den Entwicklungsgang g—a durchlaufen hat, so müßte sich die Metastase in ihrem Bau bei a anschließen. Nun fanden sich allerdings

in Siegenbeeks Fällen überhaupt keine Metastasen. In unserem Falle III dagegen haben wir genügend Metastasen, und diese schließen sich in ihrer Struktur nicht bei a, sondern gerade am entgegengesetzten Ende der Kette bei g an! In den Lymphdrüsen ausgesprochen medullärer und trabecululärer Charakter des Karzinoms (Taf. XIII, Fig. 10 u. 11), nur stellenweise sieht man Bildungen vom Typus d und e, sodaß der

Entwicklung des Karzinoms in Fall III.

a b c d e f g

Fig. 2.

Drüsentypus noch andeutungsweise hervortritt. Das zeigt m. E. auf das allerdeutlichste, daß der von Siegenbeek angenommene Entwicklungsgang der Geschwulst nicht richtig ist, sondern dieselbe sich umgekehrt in der Richtung a—g entwickelt hat (vgl. Taf. XII u. XIII, Fig. 5—11).

Wir sehen, die Theorie, daß diese Karzinome von den Leberzellen ausgehen, ist unhaltbar. Sie gehen von den Gallengängen aus, behalten zunächst den Typus der Drüsenschläuche bei (ja können denselben dauernd auch in den Metastasen bewahren, Fall I), bilden dann solide Schläuche (Fall II) und endlich einreihige, trabeculäre Zellverbände: medulläres Karzinom der Gallengänge (Fall III).

Die Ableitung dieser angeblichen Leberzellengeschwülste aus den Gallengängen ergibt sich bei einer großen Anzahl von Autoren aus ihren eigenen Abbildungen, so z. B. zeigen bei Simmonds (l. c.) die Fig. 2 und 3 (von einem multiplen Adenom der Leber bei gleichzeitiger Cirrhose) m. E. sehr deutliche Gallengangstruktur, während Fig. 1 (von einem anderen Falle) eine echte, knotige Hyperplasie (Adenom?) der Leberzellen

darstellt. Dasselbe gilt von den Fig. 3 und 4 bei Siegenbeek van Heukelom, 2, 3 und 4 bei Rindfleisch,[1]) 1 und 3 bei Frohmann — überall tritt die Gallengangstruktur so klar hervor, daß die Ableitung von Leberzellen zum mindesten gekünstelt erscheint. Zuweilen sind sogar die Gallengangswucherungen als solche erkannt und beschrieben worden, aber entweder als unwesentlich beiseite gelassen oder gar als zufälliges Zusammentreffen (Frohmann) gedeutet worden.

Die echten Geschwülste der Leberzellen zeigen trabeculären (vielleicht auch medullären) Bau. Vielleicht können diese — als knotige Hyperplasien oder Adenome der Leberzellen beschriebenen — Neubildungen auch malignen Charakter annehmen. Es ist aber nicht einzusehen, warum dieselben in solchem Falle Schlauch- und Drüsenformen produzieren sollten. Alle letzteren Formen sind wohl mit Sicherheit den Neoplasmen der Gallengänge zuzurechnen, und ich glaube mich der Ansicht Herxheimers völlig anschließen zu dürfen, daß unter den Leberadenomen „noch mancher Fall versteckt ist, der von den Gallengängen abzuleiten ist".

Zuletzt muß ich noch einen, wie ich glaube außerordentlich stichhaltigen Beweis für die Richtigkeit der entwickelten Anschauung anführen, der von Rindfleisch (l. c.) erbracht ist. Rindfleisch gelang es nämlich in einem Falle von multiplem Adenom der Leber „von durchschnittenen Gallengängen aus die Knoten zu injicieren". Trotzdem nimmt Rindfleisch die Entstehung der Geschwulst aus Leberzellen an, vor allem, weil er kleinere Geschwulstknoten fand, die keinen Zusammenhang mit Gallengängen (im mikroskopischen Schnitt!) erkennen ließen. Das beweist nichts, denn

1. konnte das Fehlen des Zusammenhanges nur durch Serienschnitte sicher erwiesen werden;

2. konnte es sich bei den kleinen Geschwülstchen um Metastasen handeln, die dann selbstverständlich keinen Zusammenhang mit den Gallengängen mehr haben.

Die Injektion der Knoten von den Gallengängen aus be-

[1]) E. Rindfleisch, Mikroskopische Studien über das Leberadenoid. Arch. d. Heilkunde von Wagner. 5. Bd. S. 395. 1864.

weist jedenfalls m. E. mit der größten Sicherheit den genetischen Zusammenhang.

Die angeführten Gesichtspunkte reichen völlig aus, um bei den meisten in der Literatur beschriebenen Fällen von primärem Krebs (bzw. malignem Adenom) der Leberzellen darzutun, daß diese Geschwülste mit weit größerer Berechtigung von den Gallengängen abzuleiten sind. Ich zweifle nicht daran, daß wenigstens alle unter dem Namen „Adenokarzinom" beschriebenen und der größte Teil der übrigen Krebse Geschwülste der Gallengänge sind. Jeden einzelnen Fall in dieser Richtung zu kritisieren, möge mir erspart bleiben, zumal die Literatur sehr genau bei Frohmann, Eggel, Schmieden und Herxheimer zusammengestellt ist.

Die multiplen Adenome und Adenokarzinome der Leber sind nun ganz auffallend häufig mit Lebercirrhose zugleich vorgefunden worden, nach Eggel in 85,4 p. C. aller Fälle. Auch dies weist, wie ich glaube, darauf hin, daß diese Geschwülste von den Gallengängen ausgehen. Bei Lebercirrhose wird ja bekanntlich fast regelmäßig eine starke Neubildung von Gallengängen beobachtet. Zwar hat man versucht, auch diese Bildungen von den Leberzellen abzuleiten, aber diese Anschauung ist, wie ich glaube, durch Marchand[1]) und seinen Schüler Meder[2]) und durch Ströbe[3]) zur Genüge widerlegt, und es erscheint völlig gerechtfertigt, wenn Marchand[4]) in letzter Zeit den Satz aufstellt, daß „die hier und da noch aufrecht erhaltene Meinung einer rückschreitenden Umwandlung von Leberzellenbalken in Gallengänge ganz unbewiesen ist und auch von vornherein wenig Wahrscheinlichkeit für sich hat." Es liegt mithin sehr nahe, bei den mit Cirrhose gepaarten multiplen Adenomen und Adenokarzinomen der Leber den

[1]) Marchand, Über Ausgang der acuten Leberatrophie in multiple, knotige Hyperplasie. Zieglers Beiträge z. path. Anat. 17. Bd. S. 206. 1895.

[2]) E. Meder, Über acute Leberatrophie u. s. w. Zieglers Beiträge zur pathol. Anat. 17. Bd. S. 143. 1895.

[3]) H. Ströbe, Zur Kenntnis der sogenannten acuten Leberatrophie u. s. w. Ebenda, 21. Bd. S. 379. 1897.

[4]) F. Marchand, Der Prozeß der Wundheilung. Stuttgart 1901. S. 314.

Ausgangspunkt in den wuchernden Gallengängen zu suchen. Vielleicht kann aber auch noch auf eine andere Weise dieses Zusammentreffen der beiden Erkrankungen zustande kommen, sei es, daß die Cirrhose einen mehr oder weniger ausgesprochen biliären Charakter hat, also eine Folge der Gallengangsveränderungen ist (wie in unseren Fällen I und II), sei es, daß das Karzinom in sehr cirrhöser Form auftritt und dann, wenn es sehr ausgedehnt diffus über die Leber sich ausgebreitet hat, zugleich einen cirrhotischen Prozeß der Leber darstellt. Letztere Anschauung ist auch von Borst[1]) ausgesprochen worden. Ich halte also für wahrscheinlich, daß die Fälle sich nicht gleichmäßig verhalten, daß bald die Cirrhose, bald das Karzinom der primäre Prozeß ist.

In richtiger Weise haben schon Weigert, Bonome[2]) sowie in jüngster Zeit Herxheimer in den von ihnen beschriebenen Fällen die Geschwulstbildung von den Gallengängen abgeleitet. Wenn aber in der Literatur diese Genese als die Ausnahme angesehen wird, so scheint mir dies nicht zutreffend.

Da die echten Adenome der Leberzellen einen durchaus trabeculären Bau haben, so sollte dies m. E. in ihrer Bezeichnung hervorgehoben wären. Für einen Teil derselben ist der Name der solitären, bezw. multiplen knotigen Hyperplasie eingeführt worden. Inwieweit aber diese Bildungen als einfach hyperplastische, inwieweit als echte Geschwülste anzusehen sind, dürfte wohl in manchen Fällen schwer zu entscheiden sein. In den Fällen, in denen man wirkliche Geschwulstbildung annimmt, sollte man zum wenigsten von „trabecularem Adenom“ sprechen im Gegensatz zum „tubulären Adenom“.

Erklärung der Abbildungen auf Taf. XII u. XIII.

(Mikrophotogramme.)

Fig. 1. Fall I. Adenokarzinom der Gallengänge. Hämatoxylin-Eosin. Schwache Vergrößerung (Leitz, Objektiv 3, Ocular 1).

[1]) M. Borst. Die Lehre von den Geschwülsten. Wiesbaden. 1902. II. Bd. S. 558—567.

[2]) Bonome, Contribuz. al studio degli adenomi del fegato. Archivio p. l. scienz. med. 13. Bd. S. 345. 1889.

Fig. 2. Dasselbe. Lymphdrüsen-Metastase. Hämatoxylin-Eosin. Schwache Vergrößerung (Leitz, Objektiv 4 Ocul. 1).
Fig. 3. Fall II. Karcinoma skirrhosum der Gallengänge. Rechts oben Schlauchformen mit Cylinderepithel. Hämatoxylin-Eosin. Schwache Vergrößerung (Leitz, Objekt. 4 Ocul. 1).
Fig. 4. Wie Fig. 3. Derbes Stroma in großer Menge.
Fig. 5. Fall III. Karcinoma medullare der Gallengänge. Adenomtypus mit schleimiger Entartung. Hämatoxylin-van Gieson. Schwache Vergrößerung (Leitz, Objekt. 4. Ocul. 1).
Fig. 6. Dasselbe. Übergang von Adenokarzinom zu Karcinoma simplex. Bei a Karzinomschläuche mit hohem Cylinderepithel. Hämatoxylin-Safranelin. Schwache Vergr. (Leitz, Objekt. 4 Ocul. 1).
Fig. 7. Dasselbe. Übergang vom adenomatösen zum trabekulären Bau. Hämatoxylin-Eosin. Schwache Vergr. (Leitz, Objekt. 4 Ocul. 1).
Fig. 8. Dasselbe. Anordnung in Reihen. Hämatoxylin-van Gieson. Schwache Vergr. Leitz, Objekt. 4 Ocul. 1).
Fig. 9. Dasselbe. Medullärer Bau. Bei a Karzinomnest mit hohem Cylinderepithel. Hämatoxylin-Safranelin. Schwache Vergrößerung. (Leitz, Objekt. 4 Ocul. 1).
Fig. 10. Dasselbe. Lymphdrüsenmetastase. Medullärer Bau. Hämatoxylin-Safranelin. Schwache Vergr. (Leitz, Objekt. 4 Ocul. 1).
Fig. 11. = Fig. 10 bei starker Vergr. (Leitz, Objekt. 7 Ocul. 1).

XXVIII.

Carcinoma cylindrocellulare gelatinosum oesophagi, ein Beitrag zur Lehre der Keimversprengung.

Von

Dr. Franke,

ehemaligem Volontärassistenten am Pathologischen Institut zu Göttingen.

Tuberkulose und Karzinom, diese beiden großen Würger der Menschheit, sind es, die den Forschungen unserer Zeit den Stempel aufdrücken. Wenn auch die Tuberkulose fast völlig erkannt und durchforscht ist, und der Streit sich eigentlich nur noch um die Identität resp. die Verschiedenheit von Menschen- und Rindertuberkulose dreht, so wird doch die Kasuistik immer noch vermehrt und zeigt stets aufs neue die außerordentliche

Variabilität dieser großen Infektionskrankheit. Um so mehr berechtigt ist es da wohl, einen Beitrag zur Kasuistik des Karzinoms zu liefern, denn jeder ist hier vielleicht ein Schritt weiter in der Ausgrabung des ganzen Werkes, dessen Fundamente vorläufig noch unseren Blicken tief verborgen sind.

Außerdem aber ist der Fall, den ich beschreiben will, deswegen von einigem Interesse, weil in der ganzen Literatur nur noch zwei ähnliche Fälle existieren. Infolge der Seltenheit derartiger Geschwülste in der Speiseröhre veranlaßte mich mein hochverehrter Chef, Herr Geheimrat Orth, dem ich auch an dieser Stelle meinen verbindlichsten Dank sage, den Fall näher zu untersuchen. Ehe ich mich zur Beschreibung dieses Tumors wende, will ich kurz über die beiden Fälle berichten, die ich in der Literatur fand.

Bristowe beschreibt einen Gallertkrebs der Speiseröhre, der die unteren 7½ Zoll ergriffen, Metastasen im Magen an der Cardia, im Pankreas, in den Lymphdrüsen längs der kleinen und großen Kurvatur und denen des Oesophagus und der Trachea gemacht und zu einem Lymphgefäßkrebs in der Lunge geführt hatte. Es handelte sich um eine Geschwulst von wabenartigem Aussehen, aus deren Maschen bei Druck wenig gallertige Flüssigkeit austrat. Mikroskopisch sah er ein Netzwerk feiner Membranen, hie und da geschwänzte Zellen, viel Schleim und Riesenzellen. Die Metastasen zeigten alle dasselbe Bild.

Ausführlicher und genauer beschreibt Fischer seinen Befund eines Gallertkrebses des Oesophagus, weil er nicht nur histologisch, sondern auch farbenchemisch das Vorhandensein von Schleim nachweist. Metastasen waren in der Cardia des Magens, in den peribronchialen und mediastinalen Lymphdrüsen, in Leber, Niere und im Körper des ersten Lendenwirbels. Der Tumor saß an der vorderen Wand der Speiseröhre und reichte von der Höhe des oberen Trachealendes bis fast zur Cardia. Die Oberfläche ist ulceriert. Auf dem Durchschnitt sieht man Cavitäten verschienener Größe mit Schleim gefüllt. Mikroskopisch wies der Tumor die Zeichen des Adenokarzinoms mit deutlich ausgeprägten Alveolen, sehr schmalen Bindegewebssepten, polymorphen Zellen wechselnder Größe und Riesenzellen.

Die schleimige Degeneration erklärt Fischer in seinem Falle als vom Bindegewebe ausgehend. Da auch der obere Teil des Oesophagus eine Beteiligung der Schleimdrüsen und ihrer Ausführungsgänge zeigte, so nimmt Fischer an, daß das Karzinom seinen Ausgang von dem Drüsenapparat genommen habe.

Mir standen die Organe eines Mannes zur Verfügung, bei dem klinisch ein Hirntumor diagnosticiert war, da die Hirnerscheinungen so stark überwogen, daß man an den primären Tumor nicht denken konnte. Der Befund ist folgender:

Es handelt sich um einen gänseeigroßen Tumor, der die ganze Circumferenz der Speiseröhre einnimmt, vorn 3 cm, hinten 4 cm von der Cardia entfernt bleibt und im größten Umfang oberflächlich ulceriert ist. Im Bereich des 6 cm langen, 3 cm dicken Tumors ist die Schleimhaut nur an wenigen, schmalen, lang sich ausdehnenden Streifen erhalten, statt ihrer sieht man ein honigwabenähnliches Gewebe, kleinere und größere Cysten mit zähem, glasigem Inhalt, die — besonders deutlich auf dem Durchschnitt — durchzogen und begrenzt sind von weißlich grauen Zügen. Die Schleimhaut unterhalb des Tumors ist blaßrot und zeigt nur an einigen Stellen flache, wie Erosionen aussehende, rundliche Herde. Die Grenze der Geschwulst nach obenhin ist scharf, doch ziehen längere Streifen Schleimhaut in die Geschwulstmasse hinein. Nach der Cardia zu grenzt sich der Oesophagus gut gegen den Magen ab, der selbst ganz unverändert ist. Außen zeigt der Tumor cystenähnliche, bis kirschkerngroße Vorbuckelungen, die auf der tieferen Geschwulst locker aufsitzen. An der Vorderseite ist er mit dem Herzbeutel verwachsen, auf dessen Innenfläche man, überall zerstreut, über hirsekorngroße, gelblich weiße, z. T. mit einem hyperaemischen Hof umgebene Knötchen sieht. Hier sind auch Herzbeutel und Herz verwachsen, doch sind auf dem visceralen Blatt des Perikards keine Veränderungen. Das gleiche Aussehen wie der primäre Tumor boten die Metastasen. Neben der Cardia liegt eine hühnereigroße, von Aftermasse durchsetzte Lymphdrüse, und ähnliche Drüsen waren an der Wurzel der Lungen. An der Oberfläche beider Lungen sah man vereinzelt unregelmäßig zerstreute, deutliche Verzweigungen von Lymphgefäßen, die ein Netzwerk feiner, weißer Fäden bildeten. Außerdem waren hie und da unter der Pleura kleinere, weißlichgelbe Knötchen. An der Oberfläche der Milz und beider Ovarien, sowie im hinteren Douglas zeigten sich Metastasen. Die Leber war durchsetzt von zahlreichen kleinen Knoten, und ein größerer Knoten zeigte sich im Gehirn und im Pankreas.

Ein mikroskopischer Längsschnitt durch den Tumor zeigte, was man schon bei der makroskopischen Betrachtung vermuten konnte, daß das Epithel bis an den Rand des Tumors erhalten

war und hier plötzlich und scharf abbrach. Unterhalb dieses Epithels lagen jedoch in der Submukosa bereits Krebsalveolen, sodaß also das Tiefenwachstum der Geschwulst innerhalb der Muskelinterstitien und längs der Bindegewebsspalten schneller vor sich ging, als das an der Oberfläche. Die Muskulatur war in den obersten Abschnitten des Tumors außerordentlich stark, mehr und mehr aber traten an ihre Stelle Krebsalveolen, die nur noch von schmalen Bindegewebssepten auseinander gehalten wurden. Hier ist auch die Verschleimung am stärksten ausgebildet, die den Nestern am Rande meist noch fehlt. Die direkt den Bindegewebsfasern aufsitzenden Zellen sind echte, hohe Cylinderzellen, die parallel nebeneinander liegen, innerhalb der Alveolen sind die Zellen polymorph. Typische, länglich gestaltete Becherzellen konnte ich nicht finden, doch zeigten die Zellen im Innern Bilder, wie man sie in Schleimkrebsen des Magens findet, und wie Orth sie auch in seinem Lehrbuch abgebildet hat. Das Protoplasma schien nämlich stark aufgequollen und hatte den Kern an den Rand gedrängt, wo er schmal, in die Länge gezogen und nach außen konvex lag. Die Bildung des Schleimes war bedingt durch das Zugrundegehen der Zellen selbst, in dem erst das Protoplasma, dann auch der Kern der schleimigen Metamorphose anheimfiel.

Andere Zeichen der Degeneration waren in Form von rundlichen, deutlich konzentrisch geschichteten Kalkkonkrementen vorhanden, die mitten in den verschleimten Partien lagen. Auffällig war die große Anzahl von Riesenzellen, die ich auch in fast allen Metastasen fand. Sie hatten den Typus der Knochenmarksriesenzellen, d. h. die Kerne lagen in der Mitte rings von Protoplasma umgeben. Letzteres nahm bei den charakteristischen Schleimfärbungen mit Thionin und polychromem Methylenblau die Färbung manchmal stärker an, als die übrigen Zellen, auch in den Alveolen, die von der schleimigen Degeneration noch nicht ergriffen waren. Ob das vielleicht so zu deuten ist, daß die gallertige Degeneration mit Riesenzellenbildung in der Art beginnen kann, daß durch Zusammenfließen von Protoplasma im ersten Stadium der Degeneration diese Riesenzellen zustande kommen, will ich dahingestellt sein lassen. Fremd-

körperriesenzellen waren es sicher nicht, denn sie lagen ebenso zahlreich in Alveolen, die völlig gut erhaltene Zellen hatten, und standen auch zu den Kalkkonkrementen in keiner Beziehung. Niemals zeigte sich Schleimbildung im Bindegewebe, es war stets nur das Innere der Alveolen, also der epitheliale Bestandteil des Tumors, von dem die gallertige Umwandlung ausging, und nie begann diese an einem Punkte der Zelle unter Bildung eines Tröpfchens Schleim, sondern das ganze Protoplasma war gleichmäßig befallen. Zahlreiche größere und kleinere Blutgefäße durchzogen den Tumor, und die Beteiligung des Gefäßapparates zeigte sich außerdem noch daran, daß infolge von Arrosion einige Alveolen mit Blut gefüllt waren.

Interessant ist an dem Tumor auch die Art seiner Metastasierung. Er hat nämlich alle überhaupt möglichen Wege beschritten, um Metastasen zu bilden. Einmal ist er per contiguitatem auf die Innenfläche des Perikards übergegangen, dann hat er Metastasen auf dem Lymphwege hervorgerufen und ist so retrograd in die Bauchhöhle gekommen. Von hier aus, wie ich annehmen möchte von der an der Cardia liegenden Lymphdrüse, hat er auf dem Wege der Implantation Metastasen im hinteren Douglas und beiden Ovarien gemacht. Bei diesen konnte ich ganz deutlich erkennen, wie der an der Außenfläche liegende Krebs das Stroma des Ovariums infolge seines Wachstums zurückgedrängt hat und dadurch gleichsam in einer Aushöhlung lag. Endlich sind die Gehirnmetastasen wohl sicher auf dem Blutwege zustande gekommen. Den Ursprung der letzteren glaube ich in der Leber gefunden zu haben, wo eine Lebervene, die in einen Krebsknoten hineinragt, weithin mit Krebszellen ausgefüllt ist, sodaß dieselben innerhalb des Gefäßes in unverändertes Gewebe hineinragen. Die elastische Faserfärbung nach Weigert zeigt diese Verhältnisse sehr deutlich, und man kann aus der isolierten Lage des Gefäßes, sowie aus dem Verhältnis zwischen Lumen und Wanddicke und aus der Gestaltung und Zahl der elastischen Fasern den Schluß ziehen, daß es sich um eine Lebervene handelt. Histologisch stimmen die Metastasen mit dem Primärtumor völlig überein, in einigen, so im Pankreas, sind starke Hämorrha-

gien vorhanden. In letzterem erwähne ich als Nebenbefund die große Deutlichkeit der Langhansschen Zellinseln. Im Gehirn ist die Ausbildung der Cylinderzellen sehr ausgeprägt, und hier herrscht ein adenomatöser Bau vor, sodaß ein mit schleimig degenerierten Zellen ausgefüllter, kleiner Hohlraum umgeben ist von einem Kranze von gut erhaltenen Cylinderzellen. Bezüglich der Metastasen in den Lungen möchte ich noch einiges hinzufügen. Ich fand an die Knötchen, die typische Schleimreaktion gaben und sonst das oben beschriebene Bild zeigten, unmittelbar angrenzend, submiliare, z. T. verkäste Tuberkel mit Riesenzellen, die randständige Kerne hatten, wie es für die Tuberkulose charakteristisch ist. Wenn ja auch das Zusammentreffen von Tuberkulose und Krebs hier ein zufälliges ist, so ist es doch wohl interessant genug, um Erwähnung zu finden. An einen ätiologischen Zusammenhang derart, daß die Tuberkulose den Boden für die Ansiedlung der verschleppten Krebszellen vorbereitete, glaube ich deswegen nicht, weil die anderen Lungenmetastasen diese Gemeinschaft nicht aufwiesen.

Gegenüber den beiden aufgeführten Fällen ist der meinige dadurch ausgezeichnet, daß der Magen gänzlich unbeteiligt ist. Aus der Größe allein kann man nicht auf den Primärtumor schließen, ein Skeptiker könnte daher gegen jene beiden Fälle leicht anführen, daß recht häufig ganz kleine Magenkrebse erstaunlich große Metastasen machen. Damit würde aber das Wunderbare der ganzen Affektion wegfallen, da Gallertkrebse des Magens keine besondere Seltenheit sind. In dem von mir beschriebenen Falle ist aber der ganze sonstige Verdauungstraktus unbeteiligt, also muß ganz unbedingt dieser Schleimkrebs seinen primären Sitz im Ösophagus haben. Wie kann sich nun in dem mit geschichtetem Pflasterepithel versehenen Organ ein Cylinderzellenkarzinom entwickeln? Man hat bezüglich der Herkunft der Cylinderzellen dreierlei Annahmen.

Die unterste Lage Zellen ist beim Pflasterepithel bekanntlich cylindrischer Natur. Bei dem Übergangsepithel z. B. der Harnblase ist das noch deutlicher ausgeprägt, und hier hat man echte Adenome aus dieser Lage Zellen hervorgehen sehen.

Beim Pflasterepithel ist das jedoch noch nicht beobachtet und bei den niedrigen, nur eine einzige schmale Reihe ausmachenden Cylinderzellen des Plattenepithels, die sofort zu kubischen Zellen werden, würde mir diese Erklärung der Entstehung des Tumors sehr gesucht erscheinen. Man würde zu ihr nur greifen, wenn keine anderen da wären. Weit eher kommen die auch normalerweise im Ösophagus vorhandenen Cylinderzellen in Betracht, die in den Tubuli der kleinen Schleimdrüsen enthalten sind. Tatsächlich sind auch solche Adenokarzinome beobachtet und beschrieben, und Fischer führt die Entstehung des Gallertkrebses in seinem Falle auf diese Ösophagusdrüsen zurück. Diese Annahme lag ziemlich nahe, da er makroskopisch schon zahlreiche, unregelmäßig gestaltete Knötchen unter der Schleimhaut des Ösophagus wahrnehmen konnte, die von oben nach unten allmählich an Ausdehnung und Höhe zunahmen, bis sie schließlich in den Tumor übergingen. Diese Knötchen erwiesen sich bei der histologischen Untersuchung als cystisch erweiterte Schleimdrüsen-Ausführungsgänge. Außerdem zeigte sich bei ihm mikroskopisch das typische Bild des Adenokarzinoms mit drüsigem Bau. Von alledem ist in meinem Falle nichts zu sehen. Und so wurde ich denn zu der dritten Annahme geführt, der Entstehung aus embryonal versprengtem Cylinderepithel.

Eberth gibt einen solchen Befund an, wo er mitten im Pflasterepithel eine fünfpfennigstückgroße Stelle fand, die wie eine Erosion aussah, mikroskopisch aber zeigte, daß der ganze vermeintliche Defekt von Cylinderepithel überzogen war, das völlig den Charakter des Magenepithels trug. Er vermutet, daß bei der Differenzierung des Epithels in dasjenige von Speiseröhre und Magen Zellen des letzteren durch das Speiseröhrenepithel abgeschnürt seien. Neumann bestätigt, daß die Umwandlung des fötalen Flimmerepithels in Plattenepithel nicht über einfaches Cylinderepithel führt, sondern daß vielmehr ein flimmerndes Plattenepithel die reguläre Übergangsstufe bildet. Man darf danach also nicht annehmen, daß es sich bei Befunden von Cylinderepithel im Oesophagus um zurückgebliebenes oder nicht umgebildetes, fötales Epithel handelt, sondern muß — wie Eberth das auch getan hat — auf eine Versprengung von Magenepi-

thelien zurückgreifen. In neuerer Zeit hat Ruckert im Pathologischen Institute zu Göttingen an Serienschnitten von Speiseröhren kleiner Kinder mehrfach hier Cylinderepithel gefunden.

Ich habe nun, um nach derartigen Zellen zu suchen, den ganzen Ösophagus des Mannes in Serien geschnitten, da ich glaubte, aus dem Befund solcher Zellen außerhalb des Zusammenhanges mit dem primären Tumor, vielleicht auch etwaiger auf Übergang zu Karzinom deutender Veränderungen den strikten Nachweis führen zu können, daß es sich tatsächlich um den Ausgang aus versprengten Epithelien handelt, doch fand ich weiter keine Cylinderzellen im Ösophagus. Dafür aber konnte ich ein Hervorgehen aus den Schleimdrüsen ausschließen, da ich nur im oberen Abschnitt zwei solcher Drüsen fand, die absolut keine Veränderungen aufwiesen, während sie im unteren Teile überhaupt fehlten. Aus diesem seltenen Vorkommen im oberen Abschnitt, wo sie doch sonst häufiger sind, sowie aus dem Fehlen im unteren darf ich wohl den Rückschluß machen, daß am Sitze des Tumors gewiß keine Drüse gewesen ist. Hierzu kommt noch, daß die Autoren bei der Beschreibung von Adenokarzinomen des Ösophagus stets auf den großen Reichtum und die Veränderungen der Schleimdrüsen hinweisen.

Wenn ich nun alle die Gründe zusammenfasse, die für die Entstehung dieses Gallertkrebses aus embryonal versprengtem Magenepithel zu sprechen scheinen, so sind das folgende.

1. Der Sitz im untersten Abschnitt des Ösophagus macht die Annahme der Entstehung einer derartigen Abschnürung besonders leicht.

2. Der außerordentliche Mangel an Schleimdrüsen im oberen Abschnitt der Speiseröhre, ihre völlige Abwesenheit im unteren stellt deren Fehlen am Ort der Geschwulst als sehr wahrscheinlich hin.

3. Wenn das Karzinom aus einer Drüse hervorgegangen wäre, so müßte der drüsige adenomatöse Bau auch stärker überwiegen, als er dies tatsächlich tut. In dem Primärtumor zumal tritt er gegenüber dem alveolären Bau ganz in den Hintergrund.

4. Endlich möchte ich noch die Art der Schleimbildung heranziehen, die in derselben Weise vor sich geht, wie in Gallertkrebsen des Magens, durch schleimige Degeneration der Zellen selbst. Daß dabei Bilder auftreten, die — wie ich oben anführte — für Schleimkrebse des Magens charakteristisch sind, dürfte diese Behauptung wohl auch stützen.

Wir haben somit hier den seltenen und interessanten Befund eines aus versprengten Cylinderzellen des Magens hervorgegangenen Gallertkrebses.

Literatur.

1. Bristowe, Colloid cancer of oesophagus, stomach, lungs and adjoining lymphatic glands. Transactions of the pathol. society of London 1868, Bd. 19. p. 228.
2. O. Fischer, Über einen Fall von primärem Carcinoma myxomatodes des Ösophagus. Prager mediz. Wochenschr. XXIV, 30—31, 1899.
3. Eberth, Verirrtes Magenepithel in der Speiseröhre, Fortschritte der Medizin 1897. Bd. 15. p. 251.
4. Neumann, Metaplasie des fötalen Ösophagusepithels. Daselbst p. 366.

XXIX.
Kleinere Mitteilungen.

1.
Zwei Fälle von Lebermißbildung.

(Aus dem I. anat. Institut in Wien.)
Von
Hugo Kantor, Demonstrator.
(Hierzu Tafel XIV.)

Ich beabsichtige über zwei Fälle von Lebermißbildung zu berichten, die vielleicht einiges Interessante an sich haben dürften. Es bestärkt mich in dieser meiner Ansicht das spärliche Resultat, welches die Durchsicht der Literatur ergab.

Meinen Fällen am nächsten kommt der von P. A. Wakefield[1] beschriebene. Dieser fand bei einem 53jährigen Mann die rechte Hälfte des Abdominalcavum von dem kolossal hypertrophierten rechten Leberlappen ausgefüllt, der Lobus Spigeli fehlte, der Lobus quadratus war sehr mangel-

haft entwickelt, und den linken Leberlappen fand er in Form eines 5 cm langen, 3—4 cm breiten und bis 1 cm dicken Bindegewebsstreifens vor. Die mikroskopische Untersuchung desselben ergab hauptsächlich Bindegewebe, hie und da eingesprengtes Leberparenchym mit kleinen Zusammengedrückten Zellen, keine Gallengänge, im rechten Lappen eine beginnende Cirrhose. Die Mißbildung hält er für angeboren.

A. Heller[2] berichtet über einen Fall von mangelhafter Entwicklung des rechten Leberlappens. Von diesem war nur ein Rudiment vorhanden, der linke Lappen zeigte mehrere tiefe Furchen mit Narbensubstanz. Für die Ursache der Mißbildung hält er ein wahrscheinlich im frühen Kindesalter erfolgtes, auf das rechte Hypochondrium einwirkendes Trauma. Ferner gibt er an, er habe einen ähnlichen Fall im Jahre 1868 in Wien gesehen, und daß Rokitansky mehrere solche gesehen hätte.

Boettcher[3], Chaillous[4], Colla[5], Lefas[6], Kuß[7], beschreiben überzählige Lappen, durch Bindegewebsstreifen mit dem Rest der Leber verbundene Nebenlebern u. dergl. Die Arbeiten von Harman und Bishop[8], Monchotte und Kuß[9], Moser[10] und Rolleston[11] waren mir leider nicht zugänglich.

I.

Den ersten Fall fand Herr Docent Schlagenhaufer gelegentlich einer pathologischen Sektion und überließ ihn in zuvorkommendster Weise Herrn Dr. Tandler, welcher bei der Sektion zugezogen worden war. Dieser übertrug ihn mir. Hierfür, wie für seine ausgiebige Unterstützung mit Rat und Tat sage ich ihm meinen besten Dank.

Der Fall stammt von einem 63jährigen Mann, welcher einem Schlaganfall erlegen ist. Nach Eröffnung des Abdomens liegt im linken Hypochondrium, den Magen und die Leber vollständig deckend, eine mächtig geblähte Darmschlinge vor, welche links und abwärts bis in die Regio iliaca, nach rechts hin bis an den rechten Rippenbogen reicht. Sie hängt an einem freien, sehr verdickten, mit weisslichen, narbigen Zügen versehenen Mesenterium. Das anschließende Colon descendens hat ein freies Gekröse, das Mesocolon transversum ist breit, das Ligamentum gastrocolicum stellenweise narbig, die Flexura coli dextra durch ein kurzes, derbes Ligamentum hepatocolicum cranialwärts dislociert. Das Ligamentum phrenicocolicum nimmt seinen Ursprung gerade in der Mitte der ausgedehnten Darmschlinge, woraus sich schließen läßt, daß diese der Flexura coli sinistra entspricht. Dünndarmconvolut links unten, Radix mesenterii normal, Flexura duodenojejunalis durch weißliche Narbenzüge mit der unteren Fläche des Mesocolon transversum verbunden und ein wenig nach links und unten verschoben. Nach Abhebung der erweiterten Schlinge erscheint der normale Magen und die Leber. — Die Gallengänge sowie die Verzweigung der Vena portae wurden mit verschiedenfärbiger Masse injiciert.

Die Leber zeigt folgende auffallende Merkmale:

1. Das gänzliche Fehlen des linken Lappens,

2. eine bedeutende Verbreiterung des Ligamentum falciforme und Atrophie im Bereiche des rechten Lappens und

3. Hypertrophie im Bereiche des rechten Lappens.

1. Der linke Leberlappen ist angedeutet durch eine annäherungsweise dreieckige, bindegewebige Lamelle (Fig. 1. l. L.), welche teils dem rechten Lappen innig aufliegt, teils sich dem Zwerchfell anschließt. Der dem rechten Lappen aufliegende Anteil läßt sich von diesem nur in einer schmalen Randpartie abheben; die craniale Randzone (Fig. 1. r.) entspricht dem rechten Rande des ehemaligen linken Lappens, darüber erscheint, wie die Abbildung deutlich zeigt, ein Stück der linken Fläche des Lobus dexter. Die Lamelle wird rechterseits von einer scharfen, nach rechts hin concaven Falte begrenzt, unter welcher man das Lig. teres verschwinden sieht (Fig. 1. l. t.), linkerseits verschmälert sie sich allmählich und läuft in eine Spitze aus, die oberhalb des oberen Poles der Milz zu liegen kommt. Als Derivat der Leber dokumentiert sie sich durch die reichlich vorhandenen, infolge der Injektion schon makroskopisch sichtbaren, größeren Gallengänge und Blutgefäße, zum Unterschiede von der nun folgenden, rein bindegewebigen Lamelle, welche dem Lig. triangulare sinistrum entspricht (Fig. 1. l. t. s.). Die ganze Länge der Falte beträgt 19 cm, ihre größte Breite 7 cm. Die mikroskopische Untersuchung zeigt nebst Bauchfell hauptsächlich Bindegewebe, ferner reichlich Nerven, Gefäße, Gallengänge, aber keine Spur von Leberzellen.

2. Das Lig. falciforme zeigt eine durchschnittliche Breite von 12 cm. Hiervon erkennen wir dank der Injektion, dem linken Rand des rechten Lappens entsprechend, einen etwa 2 cm breiten Streifen als nicht ursprünglich dem Lig. falciforme angehörend: Atrophische Partie des rechten Lappens (Fig. 1. l. R.). In diese Atrophie ist auch ein Teil des rechten Lappens einbezogen, welcher dessen Margo anterior entspricht, etwa vom Fundus der Gallenblase angefangen nach links. Den Rest dieses Stückes finden wir als Bindegewebslamelle wieder, in Form eines Dreieckes, dessen eine Seite ins Leberparenchym, die zweite ins Lig. falciforme übergeht, und dessen dritte Seite, frei ins Abdominalcavum sehend, das Lig. teres mit dem noch intakten Teil des Margo anterior der Leber verbindet (Fig. 1. m. a.). Sie stellt auch die Anheftungsstelle eines Lig. hepatocolicum dar. Die mikroskopische Untersuchung ergibt nebst Bindegewebe, Nerven, Gefäßen, Gallengängen, zahlreiche, zu Gruppen geordnete Leberzellen, über deren Beschaffenheit sich wegen der mangelhafter Konservierung nichts näheres aussagen läßt. Die restierende Breite von 10 cm kann nur durch Dehnung des Ligamentum erreicht worden sein.

3. Der dorsale und untere Anteil des rechten Lappens hat eine bedeutende Volumszunahme erfahren. Daher liegen die zur porta ziehenden Gebilde ihrer ganzen Länge nach der neugebildeten Lebersubstanz auf. Der mächtig hypertrophierte Lobus Spigeli kommt mit seinem freien, nach links hin konvexen Rande in die kleine Curvatur des Magens zu liegen

(Fig. 1. l. S.). Infolge dieser, wie der unter 2. angeführten Veränderungen erscheint der rechte Leberlappen plump, stumpfrandig, von rechts nach links zusammengedrückt, in seinem absoluten Volumen vermehrt. Arteria hepatica und Vena portae scheinen sich normal in ihre rechten und linken Äste zu teilen, die genauere Präparation zeigt jedoch, daß auch die linken Äste der rechten Leber angehören. Gallenblase, Processus caudatus, Foramen Winslowi normal.

II.

Der zweite Fall lag schon seit Jahren in der Sammlung unseres Handmuseums. Ich verdanke Herrn Hofrat Zuckerkandl die gütige Überlassung desselben. Auch hier waren Gefäße und Gallengänge injiciert, über die Verhältnisse der umliegenden Organe ist mir leider nichts bekannt.

Der Fall hat mit dem früheren große Ähnlichkeit. Wir sehen die linke Leber in Form einer rechts breiteren, nach links hin in eine Spitze auslaufenden Bindegewebsfalte wieder (Fig. 2. l. L.), welche im Gegensatz zum ersten Fall in ihrem breiteren Anteil noch reichliche Parenchymreste aufweist, die eine Dicke bis zu 1 cm erreichen. Länge 12 cm, größte Breite 4½ cm. Von der Spitze der Falte zieht ein Lig. triangulare (Fig. 2. l. t. s.), die Facies diaphragmatica der Milz umfassend, bis zu deren unterem Pol. Unter dem freien, rechten Rand verschwinden zwei starke Äste der Vena portae und ein Ast der Arteria hepatica, sich in die Lebersubstanz versenkend. Der Sulcus sagittalis sinister erscheint kaum angedeutet, infolgedessen das Lig. teres und der linke Pfortaderast nicht in normaler Weise eingebettet sind, sondern über das Niveau der Leber vorspringen. Der rechte Lappen hat seine Form gänzlich verändert, ist plump und stumpfrandig, nach rechts und unten hin mächtig gewuchert, sodaß auch hier die Gebilde der Porta hepatis dem Leberparenchym aufliegen. Von einer Atrophie im Bereiche des Margo anterior und des linken Randes ist nichts zu finden, dafür ist der Lobus Spigeli (Fig. 2 l. S.) zu einem haselnußgroßen, mit der übrigen Leber nur durch einen dünnen Stiel zusammenhängenden Knötchen zusammengeschrumpft. Die mächtigste Wucherung hat, wie gesagt, nach rechts und unten hin stattgefunden, was dem ganzen Lappen annähernd die Form eines Cylinders gibt, der mit seiner Längsaxe der des Körpers parallel liegt. Gallenblase, Processus caudatus normal.

Was die Erklärung zunächst des ersten Falles betrifft, so müssen wir uns die Tatsache vor Augen halten, daß wir es im rechten und linken Lappen mit zwei ganz verschiedenen Stadien von Atrophie zu tun haben, hier vollständiges Fehlen von Leberzellen, dort solche noch in reichlichem Maße vorhanden. Schon daraus, sowie aus dem Umstande, daß die Ausdehnung der Bindegewebsfalte geringer ist, als sie einer einmal in normaler Größe vorhandenen und erst dann atrophierten linken Leber entsprechen würde, geht hervor, daß wir das Fehlen des linken Lappens für einen angeborenen oder in einer frühen Periode des foetalen Lebens entstandenen Defect halten müssen. Im Gegensatze hierzu steht die Atrophie im Be-

reiche des rechten Lappens, die wir uns durch Druck von Seiten der, infolge der erwähnten abnormalen Mesenterialverhältnisse dilatierten und hypertrophierten Darmschlinge entstanden denken können. Diese Darmschlinge muß es auch gewesen sein, welche den Grund für die Dehnung des Lig. falciforme abgegeben hat. Wir können uns ganz gut das gedehnte Ligamentum bruchsackartig nach rechts hin vorgewölbt denken.

Auch im zweiten Falle werden wir, obwohl die Atrophie hier nicht so weit gediehen ist, wie im ersten, an eine angeborene Mißbildung denken, wenigstens fehlt uns für die Annahme einer anderen Entstehungsursache jeder Anhaltspunkt.

Literatur.

1. P. A. Wakefield: Congenital malformations of the liver, absence of the lobus Spigeli, rudimantary quadrate and left lobes, with enlargement of the right lobe. Journ. of Anat. and Phys. V. 33, N. S. V. 13, P. 1.
2. A. Heller: Mangelhafte Entwicklung des rechten Leberlappens. Dieses Archiv Bd. 51.
3. A. Boettcher: Seltene angeborene Formanomalie der Leber. Dieses Archiv Bd. 34.
4. Chaillous, Déformations congénitals du foie. Bull. Soc. anat. Paris 1898, Nr. 15.
5. E. Colla: Nabelschnurbuch mit Lebermissbildung. Centralbl. f. Gynäk. Jahrg. XIV, 1890, Nr. 21.
6. E. Lefas: Lobule supplémentaire du foie. Bull. et Mém. Soc. anat. Paris 1899.
7. G. Kuß: Lobe aberrant de la glande hépatique chez l'homme. Bull. et Mém. Soc. anat. Paris 1899.
8. Harmann u. N. Bishop: Two abnormally-shaped Livers. Journ. of Anat. and Phys. Vol. 34, N. S. V. 14, P. 2.
9. J. Monchotte u. G. Kuß: Lobulation et lobes aberrants du foie; leur interprétation physio-pathologique et leur interprétation anatomique. Bull. et Mém. Soc. anat. Paris, Année 75, Sér. 6, T. 2.
10. W. Moser: Anomalous lobulations of the liver. New York med. Record, V. 54, Nr. 3.
11. D. Rolleston: Specimens of livers with Anomalies in their Lobulation. J. anat. and Phys. V. 27, N. S. V. 7, Pt. 3.

Erklärung der Abbildungen auf Tafel XIV.

a. h. c. = arteria hepatica communis.
D. = Diaphragma.
d. c. = ductus choledochus.
G. = Gallenblase.
l. f. = lig. falciforme.

l. h. = lig. hepatocolicum.
l. L. = Rest des linken Leberlappens.
l. R. = atrophische Partie des rechten Lappens, dessen linkem Rand entsprechend.
l. S. = lobus Spigeli.
l. t. = lig. teres.
l. t. s. = lig. triangulare sinistrum.
M. = Milz.
Ma. = Magen.
m. a. = atrophische Partie des rechten Lappens, dessen margo anterior entsprechend.
N. = Niere.
Oe. = Oesophagus.
o. m. = omentum minus.
r. = cranialer Rand d. Lamelle, dem rechten Rand d. linken Leber entsprechend.
r. L. = rechter Lappen.
V. c. = Vena cava.
V. p. = vena portae.

2.

Über ein Magendivertikel.

(Aus der pathologischen Abteilung des städtischen Krankenhauses zu Moabit (Berlin)).

Von
Dr. Emil Hirsch.

(Mit 1 Textabbildung.)

Rudolf Virchow hörte einige Tage vor seinem Unfall, der schließlich seinen Tod herbeiführte, von einem Präparat eines Magendivertikels, das sich in der pathologischen Sammlung des Krankenhauses Moabit (Berlin) befand. Ich habe betreffenden Fall im Oktober 1901 zu meiner Dissertation „Über Magendivertikel" verwandt und möchte hier dem Wunsche Virchows folgend über das Präparat selbst berichten:

Das Präparat entstammt einem 46jährigen Barbier, der zwei Tage nach seiner Aufnahme im Krankenhaus Moabit an Lungengangrän starb. Über eine nebenher bestehende Magenaffektion waren keine Aufzeichnungen vorhanden.

Im Sektionsprotokoll ist über den Magen Folgendes vermerkt: „Der Magen enthält 50 ccm graugelben, dünnflüssigen Inhalt. Die Schleimhaut ist grauschiefrig pigmentiert, geschwollen, trübe, mit Schleim bedeckt.

An der großen Curvatur befindet sich ein gut taubeneigroßes Divertikel mit etwas verengtem Eingang, welches sich mehr nach hinten entwickelt als nach vorn."

Das Präparat ist längs der großen Curvatur aufgeschnitten und nur am Sitz des Divertikels weicht der Schnitt nach der vorderen Magenwand ab. Der Pylorusteil des Magens ist abgeschnitten. Das Präparat ist ausgespannt, sodaß die innere Magenwand übersehen werden kann, und in Kaiserlingscher Flüssigkeit konserviert.

Eine Photographie sei hier beigegeben.

a, b und g Curvatura maior, c Ösophagus, e Cardia, d Divertikel, f Eingangsöffnung zum Divertikel, p Übergang zum Pylorusteil.

Das Divertikel ist 4 cm von der Cardia entfernt an der großen Curvatur im Fundus des Magens gelegen und scheint mehr der hinteren Seite des Magens anzugehören, als der vorderen. Der Blindsack ist eiförmig und wird in frischem Zustand Taubeneigröße erreicht haben. Die Tiefe des Divertikels beträgt 4½ cm, der größte Dickendurchmesser fast 4 cm. Der Blindsack sitzt mit einer verkleinerten kreisförmigen Eingangsöffnung dem Fundus auf; der Durchmesser desselben beträgt 3 cm. Die

Richtung des Divertikels ist gerade nach oben, der Boden weicht ein wenig nach hinten und links ab.

Die Eingangsöffnung ist tabaksbeutelförmig eingeschnürt und auch von außen durch eine ringförmige Linie markiert. Die Schleimhautfalten sind am Eingang gehäuft und ziehen senkrecht in das Divertikel hinein, um sich sofort zu verlieren. Im Blindsack ist die Schleimhaut ziemlich glatt und vollkommen intakt; sie zeigt weder Narben noch Defekte. Auch die Serosa des Divertikels erscheint spiegelglatt ohne Verdickungen oder Narbenbildungen. An der der Curvatur entsprechenden Umwandung sind einige Fetzen vom Omentum minus erhalten.

Die Dicke der Blindsackwand ist im Verhältnis zur eigentlichen Magenwand beträchtlich verdünnt und im Fundusteil fast durchscheinend. Bei durchfallendem Licht sieht man die Blutgefäße deutlich hervortreten; sie erscheinen besonders an der Übergangsstelle verdickt und erweitert

Die Magenwand erscheint gering verdickt; die Schleimhaut des Magens zeigt eine geringe Dickenzunahme und stärkere Faltenbildung; weder Geschwüre noch Narben sind sichtbar.

Zur histologischen Untersuchung werden vier Schnitte dem Präparate entnommen; 1, vom Fundus des Blindsacks, 2. von der Übergangsstelle des Blindsacks zum Magen, 3. und 4. von einer nahen und entfernten Stelle der Magenwand.

1. Der Fundusschnitt ist beträchtlich verdünnt und zeigt ungefähr den sechsten Teil der normalen Magenwanddicke. Die einzelnen Schichten sind erheblich geschrumpft. Die Submucosa beträgt etwa nur den zehnten Teil der normalen Dicke. Die Muscularis ist nicht vorhanden. — Die Schleimhaut ist stark atrophiert und die Epithelien sind oberflächlich desquamiert.

2. Der Übergangsschnitt erreicht nicht ganz die normale Magenwanddicke. Die Submucosa ist verdickt; in ihr sind reichliche Gefäße eingebettet, die gefüllt und erweitert erscheinen. Die Muscularis weist spärliche durch Bindegewebe getrennte Muskelbündel auf, die am Blindsackteil verschwinden.

3. und 4. Die Magenwand ist ein wenig verdickt. Die oberflächlichen Epithelien sind getrübt; es besteht starke Faltenbildung. Am Grunde der Schleimhaut sind geschwollene Lymphfollikel sichtbar.

Die Gesamtdicken der einzelnen Schnitte sind folgende:

Normale Magenwand	2500 μ
1. Fundusschnitt	400 μ
2. Übergangsschnitt	2000 μ
3. u. 4. Magenwandschnitt . . .	2700 μ

Hervorzuheben ist nochmals, daß die Muscularis in dem Divertikel fehlt, daß das submucöse Gewebe an der Eingangsöffnung vermehrt ist und stark erweiterte Blutgefäße zeigt.

Das Divertikel entspricht hinsichtlich seiner anatomischen Beschaffenheit den Zenkerschen Pulsionsdivertikeln. Es hat wie diese die Form und Gestalt eines Eies. Die Blindsackwand enthält nur Mucosa, Submucosa und Serosa. Die Muscularis fehlt.

Die Pathogenese ist dunkel. Die Vermehrung des Bindegewebes und die dilatierten Blutgefäße weisen auf analoge Fälle bei den Dünndarmdivertikeln hin, die immer an Stellen auftreten, wo größere Blutgefäße aus dem Mesenterium in den Darm übertreten. — Am Fundus der großen Curvatur treten große Blutgefäßstämme ein, die von gehäuftem Bindegewebe umgeben sind. Dadurch ist ein wenig widerstandsfähiger Ort geschaffen worden und eine Erschlaffung der Muscularis eingetreten. Dem inneren Magendruck konnte die schlecht gestützte Schleimhaut nicht standhalten und so ist es allmählich, wahrscheinlich in einer langen Reihe von Jahren zu einem hernienartigen Durchtritt der Schleimhaut und schließlich zur vorliegenden Divertikelbildung gekommen.

Zu berichtigen Heft 2, Seite 337,

Zeile 7 von unten: „differenzierte Leukocyten", soll „differenzierte Lymphocyten" heißen;

„ 14 „ „ „Lymphocyten bedeuten" soll heißen „Myelocyten bedeuten".

Fig 1.

Fig 2.

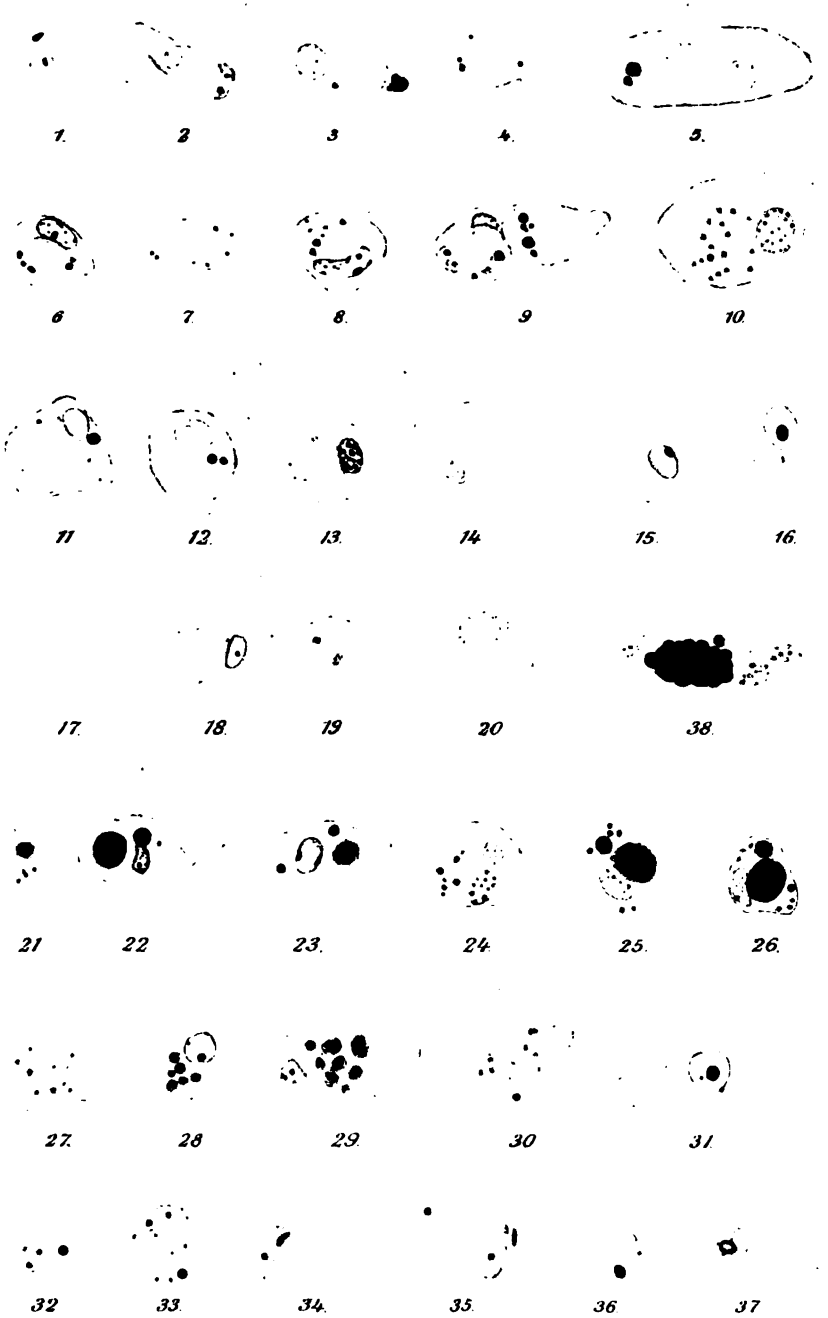

E. Lane, Lith. Inst. Berlin

Fig. 1.

Fig. 7.

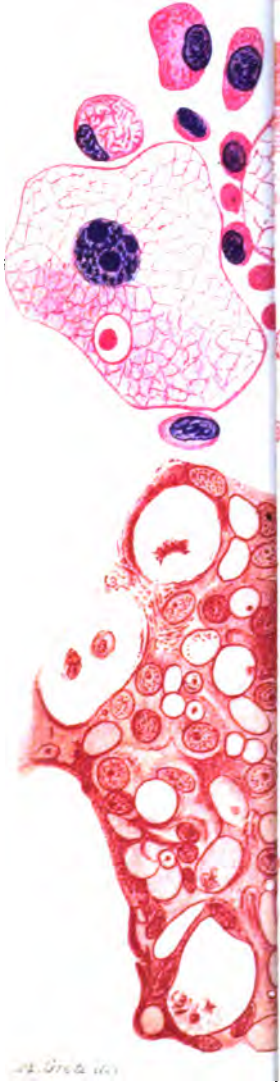

Fig. 4.

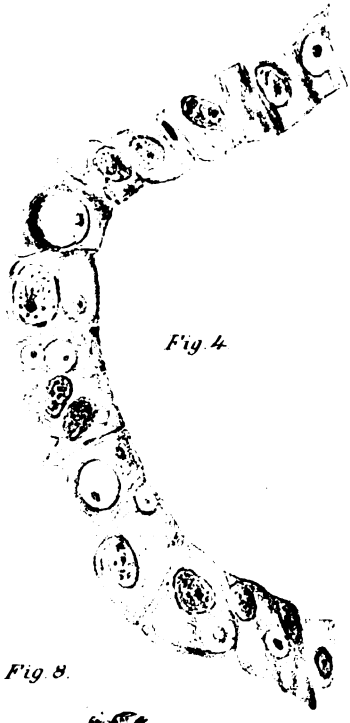

Fig. 8.

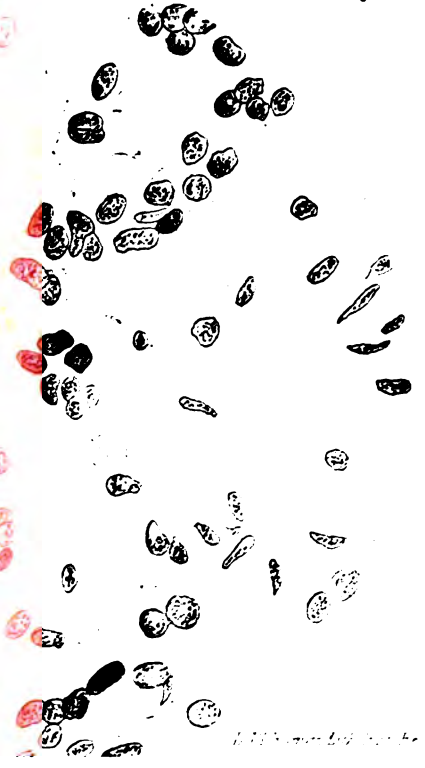

F. Hayer del.

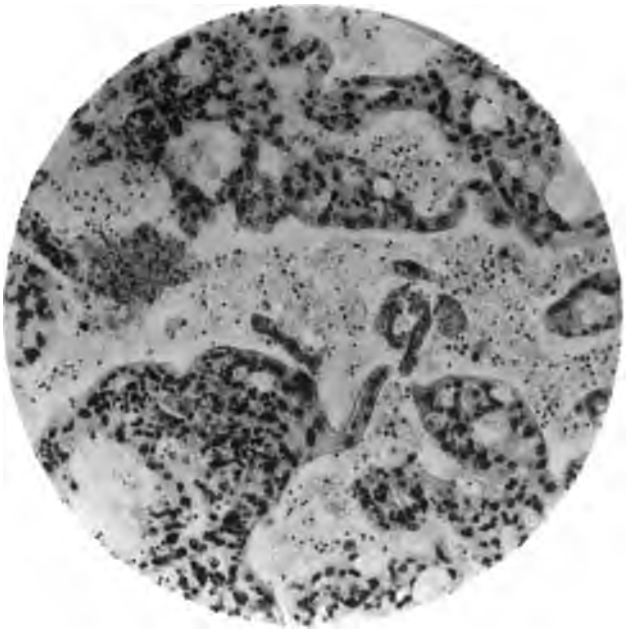

Fig. 2.

Fig. 2.

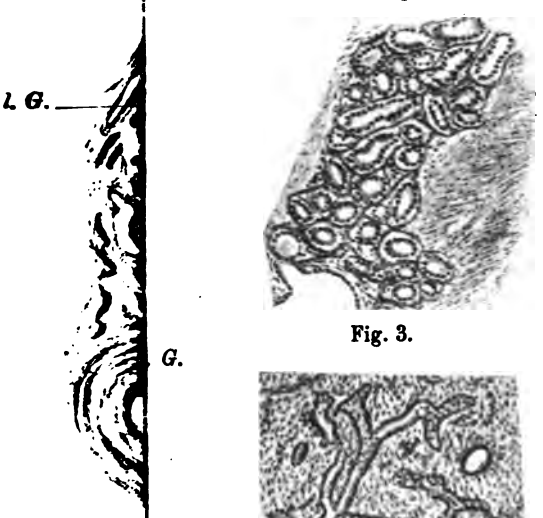

Fig. 3.

Fig. 4.

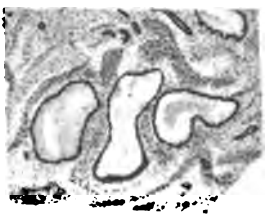

Fig. 5.

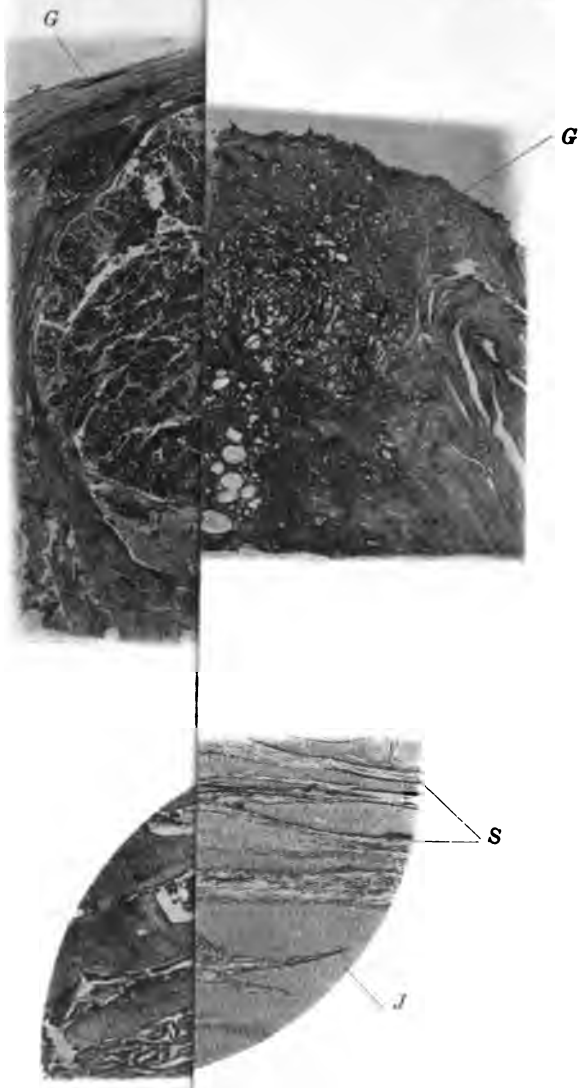
G
G
S
J

Fig. 1.

Fig. 2.

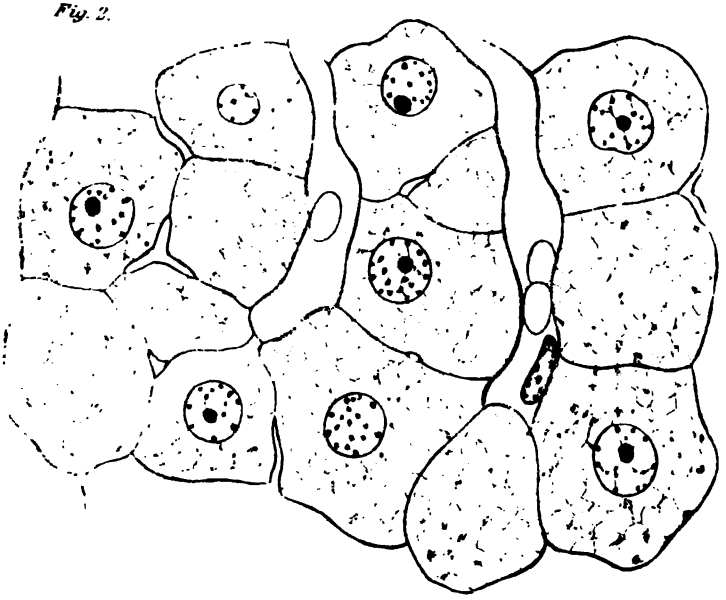

Lith. Thomas Lith. Inst. Berlin S.63

Fig 1

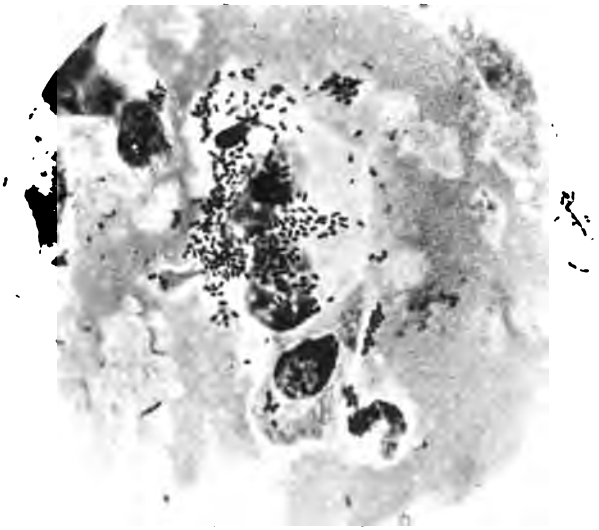

Fig. 1.

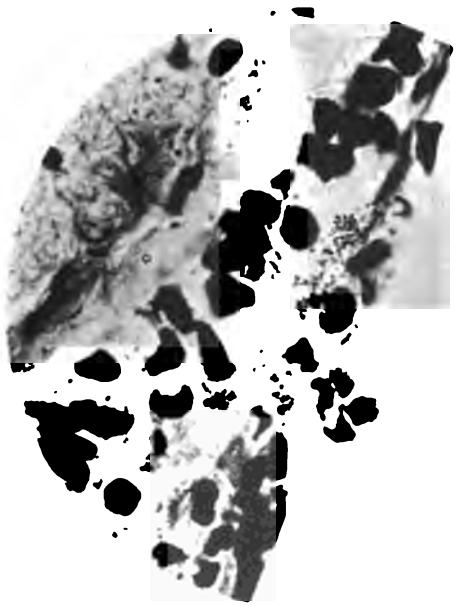

Fig. 2.

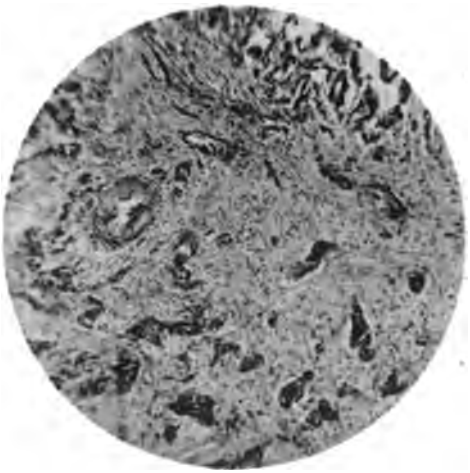

Fig. 3.

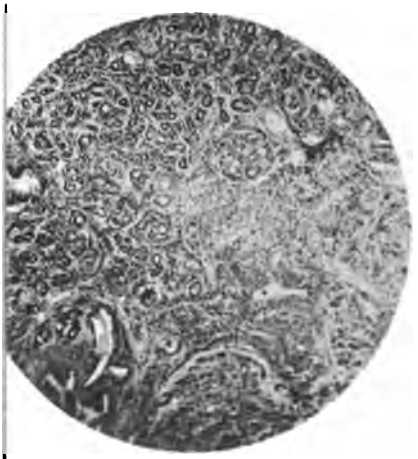

Fig. 6.

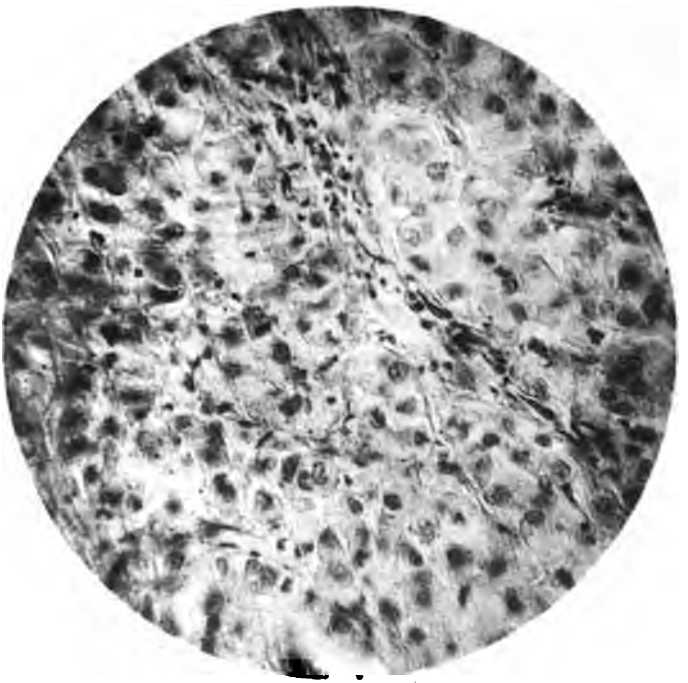

Fig. 11.

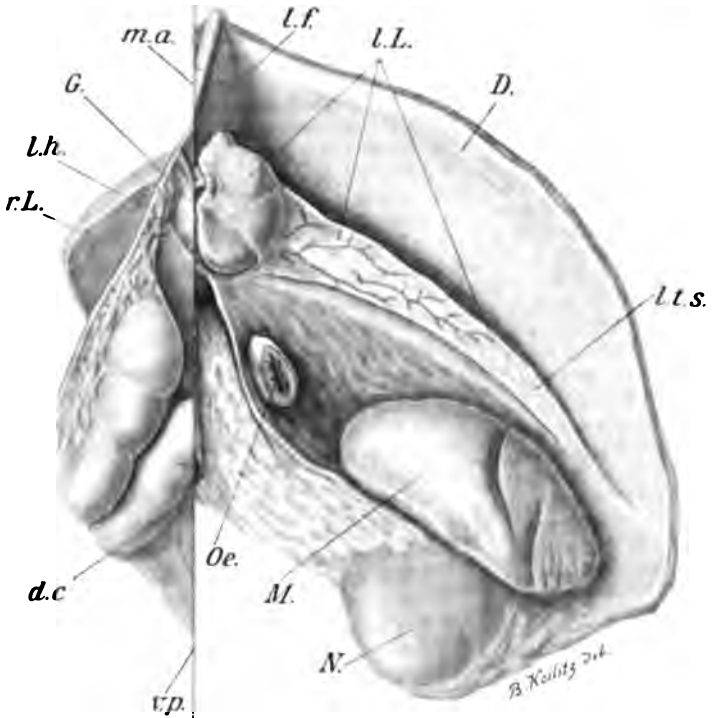

Fig. 2.

RETURN TO the circulation desk of any
University of California Library
or to the
NORTHERN REGIONAL LIBRARY FACILITY
Bldg. 400, Richmond Field Station
University of California
Richmond, CA 94804-4698

ALL BOOKS MAY BE RECALLED AFTER 7 DAYS
2-month loans may be renewed by calling
(510) 642-6753
1-year loans may be recharged by bringing books
to NRLF
Renewals and recharges may be made 4 days
prior to due date

DUE AS STAMPED BELOW

DEC 16 1993

Virchows
220226
QM5
V5
v.174